Troisième temps : Réunion par la suture.

On la pratique de la même façon que dans la staphylorraphie.

Les deux plaies allongées qui subsistent sur les parties latérales de la voûte palatine se guériront par bourgeonnement.

Lorsqu'une fissure congénitale atteint à la fois le voile du palais et le palais dur, on peut suivant les circonstances propres à chaque cas, tantôt pratiquer dans la même séance la staphylorraphie et l'uranoplastie, tantôt au contraire chercher d'abord à restaurer le palais dur, puis à quelque temps de là entreprendre la suture du palais mou.

Sur les jeunes enfants, *J. Wolff* pratique l'uranoplastie et la staphylorraphie en deux séances séparées, et en faisant maintenir la tête de l'opéré dans la position pendante. Il combat l'hémorragie par la compression méthodique de la plaie. Dans la première séance il façonne les lambeaux et les détache du plan osseux sous-jacent; après un délai de 5 à 8 jours, lorsque la circulation est redevenue normale dans les lambeaux décollés, il procède ensuite à la réunion sur toute l'étendue de la perte de substance. Pour terminer, il embrasse les deux pédicules postérieurs des lambeaux dans une suture spéciale, qui sert de soutien aux autres sutures, et qu'il place de la façon suivante : les deux bouts libres d'une anse de fil d'argent sont conduits, l'un par l'incision latérale externe gauche, l'autre par l'incision latérale externe droite, derrière chaque lambeau correspondant, puis ressortent à travers ces lambeaux un peu dehors de leur ligne de réunion. Au-devant de celle-ci on les noue ensuite après avoir resserré l'anse. Le traitement ultérieur consiste en irrigations fréquemment répétées qu'on pratique également en plaçant le malade la tête pendante.

La méthode opératoire que nous venons de décrire est applicable à tous les cas de fissure étendue ou même de division totale du palais.

Les petites pertes de substances qui, comme nous l'avons vu, sont celles qu'on peut le mieux imiter sur le cadavre, se réparent encore d'une façon tout-à-fait analogue.

L'occlusion de très petites perforations pourrait par contre s'obtenir à l'aide d'un lambeau pédiculé qu'on amènerait par torsion au-devant de la solution de continuité *(v. Langenbeck)*.

Huitième Partie.

Opérations qui se pratiquent sur les voies respiratoires et le thorax.

PREMIER CHAPITRE.

Ouverture des voies respiratoires. Bronchotomie.

Le champ opératoire de la bronchotomie comprend à proprement parler tout l'espace compris entre l'os hyoïde et la fossette sus-sternale ; mais comme l'ouverture pratiquée au-dessus du larynx (laryngotomie sous-hyoïdienne) donne plus particulièrement accès dans le pharynx, et que d'autre part, pour ne pas nuire aux fonctions de l'appareil de phonation, on ne se décide à ouvrir le larynx que quand le siège intralaryngé des processus morbides nécessite absolument cette intervention, pour ces motifs le champ opératoire en question se trouve en réalité réduit à l'espace qui est limité en haut par le bord inférieur du cartilage thyroïde, et en bas par le bord supérieur du sternum. L'opération faite sur un point quelconque de la partie du conduit aérien qui correspond à cet espace porte plus spécialement le nom de trachéotomie, et pour des raisons pratiques on considère alors comme faisant déjà partie de la trachée le cartilage cricoïde et le ligament conoïde ou membrane cricothyroïdienne. L'incision pratiquée au-dessus du ligament conoïde, et déjà même jusqu'à un certain point la division de cette membrane, s'appelle au contraire laryngotomie ou thyrotomie, tandis que l'on réserve plutôt le nom de pharyngotomie à l'ouverture de la membrane thyro-hyoïdienne.

I. Trachéotomie.

Anatomie topographique (Fig. 233).

La trachée (à laquelle nous rattachons le cartilage cricoïde et le ligament conoïde) descend sur la ligne médiane du cou, dans l'espace compris entre les bords antérieurs des muscles sterno-cleïdo-mastoïdiens. Alors que le cartilage cricoïde et les anneaux supérieurs de la trachée (chez l'enfant tout au moins le cartilage cricoïde) sont encore assez superficiels pour être facilement perçus par la palpation, la partie inférieure du tube aérien devient au contraire de plus en plus profonde, et par le fait même de moins en moins accessible.

Les couches à diviser pour atteindre la trachée sont d'abord la peau fine et très mobile de la région antérieure du cou, puis l'aponévrose cervicale superficielle qui indique par un raphé médian, blanchâtre, l'interstice existant entre les muscles sterno-hyoïdiens (qui montent en convergeant l'un vers l'autre) et plus profondément entre les muscles sterno-thyroïdiens (qui montent en s'écartant l'un de l'autre). Sous ce premier feuillet d'aponévrose on rencontre ensuite, au-devant des anneaux supérieurs de la trachée,

Fig. 233.

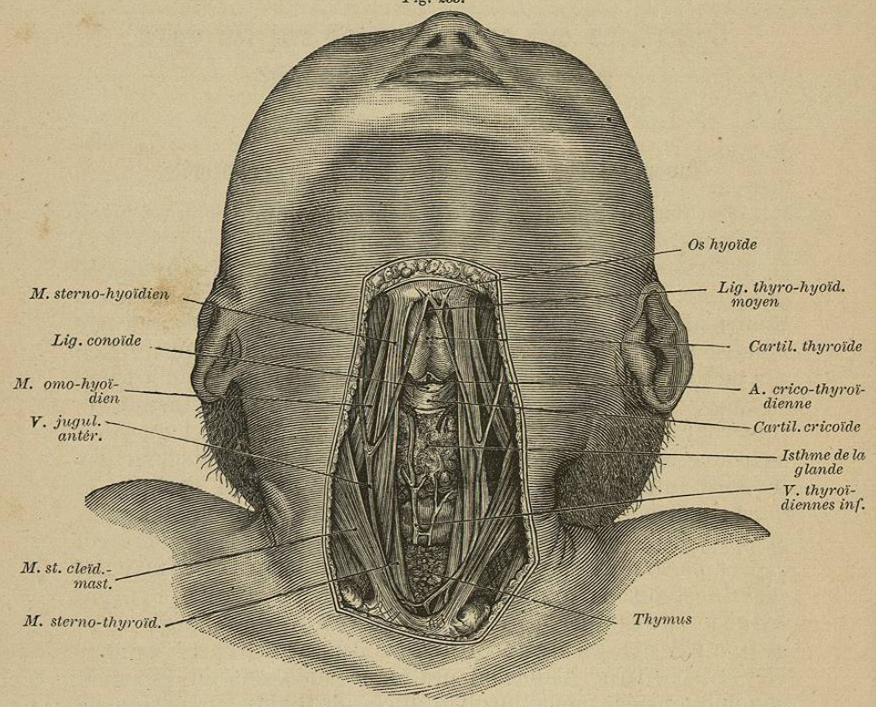

Topographie du larynx et de la trachée chez l'enfant.

l'isthme de la glande thyroïde dont la largeur et la position varient considérablement suivant les cas, et sur les dimensions duquel on se base avant tout dans le choix du procédé opératoire. Plus bas la trachée est recouverte par le plexus veineux thyroïdien qui est logé dans le tissu conjonctif péritrachéal.

C. Hueter divise d'une façon très pratique la partie du conduit aérien sur laquelle porte la trachéotomie en cinq terrains anatomiques bien distincts, dont la hauteur varie essentiellement d'après l'âge de l'opéré et d'après le développement de l'isthme de la glande thyroïde. Pour l'opération on utilise tantôt une seule et tantôt deux de ces subdivisions anatomiques. Il est clair qu'un tel partage du champ opératoire devient tout-à-fait illusoire dès qu'on a affaire à des sujets à cou

très court, ou dans les cas de déviations pathologiques de la colonne vertébrale, ou enfin dans les cas de dégénérescence de la glande thyroïde. Ces cinq segments de la trachée au niveau desquels l'opération est possible sont :

1. Le ligament conoïde (crico-thyroïdien); 2. le cartilage cricoïde; 3. la partie supérieure de la trachée (au-dessus de l'isthme de la glande thyroïde); 4. la partie moyenne de la trachée (recouverte par l'isthme); 5. la partie inférieure de la trachée (au-dessous de l'isthme).

Les rapports anatomiques varient considérablement pour chacune de ces portions du tube respiratoire; il s'ensuit que les difficultés opératoires seront nécessairement très différentes suivant que l'on voudra pratiquer 1. la division du ligament conoïde, ou 2. la cricotomie, ou 3. la trachéotomie supérieure, ou 4. la trachéotomie moyenne ou retro-glandulaire, ou 5. la trachéotomie inférieure.

La partie de la trachée située en dessous de l'isthme de la glande thyroïde est la plus rapprochée de la colonne vertébrale et partant la plus profondément située; au-dessus de la fourchette du sternum il est même très difficile de l'atteindre sans mettre en danger les gros troncs vasculaires (tronc brachio-céphalique, etc., voir pag. 29). Elle est recouverte d'un riche lascis veineux — plexus veineux thyroïdien qui se déverse dans la veine innominée ou dans les veines jugulaires internes. Les branches terminales des artères thyroïdiennes inférieures ne s'anastomosent pas au-devant de la trachée; mais sur le milieu de la face antérieure de cette dernière on trouve parfois la petite artère thyroïdienne de Neubauer venant directement de la crosse aortique et se dirigeant vers le bord inférieur de la glande thyroïde. Beaucoup plus importantes sont les anomalies que l'on a parfois observées dans le trajet du tronc brachio-céphalique; celui-ci présentait une direction beaucoup plus verticale que celle qui est représentée à la pag. 29 précitée, et même il est arrivé des cas où il recouvrait tout le segment inférieur de la trachée et remontait jusqu'au bord inférieur de la glande thyroïde. De même encore, on a vu la carotide droite, et même la carotide gauche (lorsque celle-ci naissait anormalement du tronc innominé) recouvrir ou bien croiser la face antérieure de la trachée. Enfin chez les enfants, il peut arriver que le thymus très développé masque en partie le segment inférieur du tube respiratoire.

La partie de la trachée qui est recouverte par l'isthme de la glande thyroïde présente une étendue très variable suivant les sujets et ne peut être rendue accessible que par la division de l'isthme en question. Alors qu'on rencontre parfois chez l'adulte les deux lobes latéraux de la glande thyroïde complètement isolés l'un de l'autre, et réunis seulement par quelques bandes conjonctives transversales, il arrive par contre souvent surtout chez les enfants, qu'on tombe sur un isthme formé de tissu glandulaire compact, et s'élevant sur une hauteur de 2 à 3 centim. Dans les contrées où le goître est endémique, on remarque même que chez les individus non porteurs de cette infirmité, l'isthme de la glande présente toujours un développement plus marqué que d'habitude. Il est clair que la richesse vasculaire de cet isthme doit être en rapport direct avec l'abondance du tissu glandulaire qui entre dans sa composition.

Chez l'adulte, la partie de la trachée comprise entre le bord supérieur de l'isthme et le cartilage cricoïde présente généralement une étendue assez grande pour qu'il soit possible d'y pratiquer la trachéotomie sans difficulté. Chez les nouveaux-nés par contre, et très souvent aussi chez les enfants âgés de moins d'un an, la partie moyenne de la glande remonte jusqu'à hauteur du cartilage cricoïde *(C. Hueter)*. Outre cela un solide feuillet aponévrotique relie si étroitement cette portion moyenne au larynx, qu'une traction même assez forte ne réussit pas à la détacher des anneaux supérieurs de la trachée. Ce fascia laryngo-thyroïdien qui se prolonge en haut sur le cartilage thyroïde, recouvre également les lobes latéraux de la glande et les fait adhérer au bord postérieur du cartilage précité. Une simple division verticale de cette aponévrose ne mobilise presque pas l'isthme de la glande; celui-ci ne se laisse détacher de la trachée avec le feuillet aponévrotique profond, que si l'on fend horizontalement sur le cartilage cricoïde le fascia en question qui constitue en quelque sorte un ligament suspenseur de l'isthme. Sous l'insertion de cette aponévrose à la glande thyroïde rampe de chaque côté le rameau glandulaire fourni par la thyroïdienne supérieure; il n'est pas rare que ces deux rameaux s'anastomosent transversalement le long du bord supérieur de l'isthme.

Le cartilage cricoïde occupe une position très superficielle, ce qui fait que, même chez les plus petits enfants, on parvient toujours à le reconnaître à travers la peau en descendant avec le doigt sur la ligne médiane du cou à partir de l'os hyoïde. Ce cartilage n'est recouvert par aucun vaisseau, mais souvent on rencontre au-devant de lui un lobe médian de la glande thyroïde appelé lobe pyramidal, qui tantôt est réuni à l'isthme par un pédicule, et tantôt est complètement isolé et constitue une petite glande accessoire. Ce lobe pyramidal s'élève parfois jusque sur le cartilage thyroïde et même plus haut encore; il siége d'habitude un peu à côté de la ligne médiane, et n'adhère jamais autant que l'isthme au cartilage cricoïde. Chez les individus âgés, ce dernier cartilage est assez fréquemment atteint d'ossification; on éprouve alors plus de difficulté pour le sectionner et aussi pour l'entrouvrir dès qu'il est divisé.

Le ligament conoïde ou crico-thyroïdien, qui est surtout composé de fibres élastiques lui donnant un aspect jaunâtre, relie le bord inférieur du cartilage thyroïde au bord supérieur du cartilage cricoïde. Il siége très superficiellement et apparait dès qu'on écarte l'un de l'autre les bords internes des muscles sterno-hyoïdiens. Le long de sa moitié supérieure rampent les petites artères crico-thyroïdiennes qui s'anastomosent sur la ligne médiane, et dont la branche de réunion traverse le ligament immédiatement en dessous du bord du cartilage thyroïde. La hauteur du ligament conoïde est peu considérable, surtout chez l'enfant.

Technique de l'opération.

Des données anatomiques qui précèdent, il résulte à l'évidence que la partie de la trachée située en dessous de l'isthme de la glande thyroïde est celle qu'on choisirait en dernier lieu pour y pratiquer la trachéotomie. La méthode de la trachéotomie inférieure ne devra être utilisée que pour répondre à des indications bien déterminées, comme par exemple dans certains cas de sténose laryngo-trachéale, au début de l'opération de l'extirpation du larynx, pour permettre l'extraction des papillomes et des corps étrangers situés très bas dans la trachée, et enfin lorsque la glande thyroïde recouvre entièrement la

partie supérieure de la trachée et le cartilage cricoïde. Je ne dois pourtant pas oublier de faire remarquer que certains chirurgiens, tenant peu compte des difficultés d'exécution précédemment signalées, donnent habituellement la préférence à ce procédé de trachéotomie inférieure.

La trachéotomie moyenne serait naturellement toute indiquée si l'isthme faisait défaut entre les deux lobes latéraux de la glande thyroïde. Ce cas ne se présente en réalité que rarement, et vu la grande richesse vasculaire de l'isthme et la facilité avec laquelle la glande entre en suppuration à la suite des traumatismes, il vaut mieux renoncer à faire porter l'incision sur cette partie moyenne de la trachée qui ne peut être rendue accessible que par la division du tissu glandulaire qui la recouvre. Si l'on était pourtant contraint d'opérer à ce niveau, on pourrait prévenir l'hémorragie en coupant l'isthme entre deux ligatures en masse qu'on conduirait en arrière de ce dernier au moyen d'un crochet à artères *(Roser)*. La trachéotomie moyenne est pratiquée par *E. Rose* au début de l'opération de l'extirpation totale du goître: après avoir dénudé la tumeur, il la partage en deux moitiés sur la ligne médiane en pénétrant entre les deux lobes soudés de la glande; l'isthme qui a été laissé intact est attiré en haut, et la trachée est ouverte à l'endroit où elle était précédemment recouverte par l'organe malade.

La méthode opératoire véritablement typique et qui convient dans le plus grand nombre des cas, est celle qui utilise, soit uniquement la partie de la trachée située au-dessus de l'isthme, soit le cartilage cricoïde seul (cricotomie) ou uni aux premiers anneaux de la trachée (cricotrachéotomie). Lorsque la partie supérieure de la trachée est libre sur une assez grande étendue pour qu'il soit possible d'y pratiquer une incision d'une longueur suffisante, ou tout au moins quand l'espace disponible peut aisément être agrandi par le décollement et l'abaissement de l'isthme de la glande, la trachéotomie supérieure se présente alors comme le procédé opératoire réunissant les plus grands avantages. Lorsque l'on constate au contraire que l'isthme touche par son bord supérieur au cartilage cricoïde, on se trouve mieux de recourir à la cricotomie ou à la cricotrachéotomie. Dans la pratique, c'est donc pour l'une ou l'autre de ces deux méthodes que l'opérateur aura le plus souvent l'occasion de se décider; disons pourtant que pour le chirurgien novice la cricotomie ou la cricotrachéotomie se recommande par sa facilité plus grande d'exécution. L'ossification du cartilage cricoïde ne se présente qu'à un âge où les difficultés de la trachéotomie sont généralement beaucoup dimi-

nuées. Ajoutons que la division de ce cartilage n'entraîne après elle aucune altération dans les fonctions des cordes vocales.

I. Cricotomie et cricotrachéotomie d'après *Boyer, C. Hueter* et *König*.

Le sujet est couché horizontalement sur le dos ; sous la nuque on glisse un coussin rond ou un billot de manière à renverser la tête en arrière. La trachée est ainsi attirée hors de l'ouverture supérieure du thorax et proémine en outre fortement en avant. Le champ opératoire doit être aussi parfaitement éclairé que possible. Un assistant se tient assis ou debout en arrière de la table d'opérations, et fixe la tête entre les deux mains, en ayant soin de maintenir tout le temps la pointe du menton juste au-dessus de la fossette sus-sternale.

L'opérateur se place à droite du malade, l'aide préposé à la plaie se tient à gauche.

Premier temps : Dénudation du conduit aérien.

Avec la pointe de l'index descendant exactement sur la ligne médiane du cou, on s'assure d'abord de la position des différentes parties en commençant par l'os hyoïde. On parvient presque toujours ainsi à reconnaître non-seulement l'os hyoïde lui-même, mais encore le cartilage thyroïde et le cartilage cricoïde. Les téguments étant ensuite convenablement tendus entre les doigts de la main gauche (voir Fig. 6, pag. 8), on fait à la peau une incision de 4 à 5 centim. environ d'étendue, qui commence au bord inférieur du cartilage thyroïde, et qui descend de là verticalement sur la ligne médiane de la face antérieure du cou. Le fascia superficialis étant ainsi mis à découvert, on reconnaît le raphé médian blanchâtre correspondant à l'interstice qui sépare les muscles sterno-hyoïdiens. On ne quitte plus désormais cet interstice à travers lequel on pénètre avec précaution en divisant chaque couche entre deux pinces (voir Fig. 9, pag. 9).

Le raphé conjonctif médian ayant été entièrement divisé sur toute la longueur de l'incision cutanée, et les deux muscles sterno-hyoïdiens étant maintenus écartés par un assistant ou à l'aide du double crochet à ressort de *Bose* (Fig. 234 *d*), dans le fond de l'interstice on reconnaît au milieu d'une atmosphère de tissu cellulaire lâche — en haut le ligament conoïde, plus bas le cartilage cricoïde, et plus bas encore l'isthme de la glande thyroïde. Presque toujours on trouve en outre au-devant du conduit aérien quelques veines fortement dilatées qu'on doit s'attacher à éviter avec le plus grand soin ; en pareil cas, le stylet à spatule rend les plus grands services pour parfaire la

dénudation du cartilage cricoïde. La présence d'un lobe pyramidal de la glande thyroïde qui doit être décollé et rabattu vers l'isthme, peut seule augmenter quelque peu les difficultés de ce premier temps de l'opération.

Si à ce moment on s'aperçoit que l'incision du cartilage cricoïde ne pourra procurer une ouverture suffisante, on dénude également les anneaux supérieurs de la trachée, et si ces derniers sont recouverts par l'isthme de la glande, on divise transversalement l'aponévrose cervicale moyenne au-devant du cartilage cricoïde (*König*, *Bose*, voir plus loin), puis à travers la fente du fascia on décolle cet isthme avec des instruments mousses et on le refoule vers le bas.

Deuxième temps : Ouverture du conduit aérien préalablement fixé et introduction d'une canule.

Le tube respiratoire ne peut être ouvert qu'après que toute hémorragie a été soigneusement tarie dans la plaie; on évite ainsi que le sang ne s'écoule dans la trachée. Il est bien vrai qu'avec la reprise subite de la respiration après l'ouverture de la trachée, l'hémorragie veineuse cesse rapidement dans la plupart des cas ; cependant il peut se faire que l'asphyxie ne prenne pas fin immédiatement, et alors le sang continue à s'écouler même après que la trachée a été incisée. Pour empêcher en outre que le conduit aérien ne s'élève et ne s'abaisse à chaque mouvement de déglutition, on le fixe en place au moyen de deux petites érignes pointues à faible courbure (Fig. 234 *c*) avec lesquelles on accroche de chaque côté de la ligne médiane le bord supérieur du cartilage cricoïde. L'opérateur tient lui-même de la main gauche la petite érigne placée à droite, celle de gauche est tenue par un assistant. L'un et l'autre tirent modérément sur ces érignes de manière à soulever légèrement le cartilage cricoïde ; les deux tractions ainsi exercées doivent en outre être divergentes, de façon qu'après la division du cartilage cricoïde les bords de la plaie restent entr'ouverts et donnent libre passage à l'air inspiré et expiré. Quant à cette division on la pratique à l'aide du bistouri, qu'on enfonce au-dessus du bord supérieur du cartilage cricoïde, et avec lequel on incise directement de haut en bas. En incisant en sens contraire, on risquerait de sectionner du même coup le ligament conoïde et d'atteindre ainsi l'anastomose des artères crico-thyroïdiennes. Pour se mettre également à l'abri de la blessure de la paroi postérieure du tube respiratoire, on peut ponctionner d'abord simplement la trachée, puis avec un bistouri boutonné agrandir l'ouverture autant qu'il est nécessaire. Lorsque l'ouverture obtenue par la division du cartilage cricoïde

se montre insuffisante, on prolonge l'incision à travers les deux anneaux supérieurs de la trachée préalablement dénudés. On veillera à ce que la muqueuse qui tapisse le tube respiratoire soit réellement divisée et ne soit pas seulement décollée, ainsi qu'il peut arriver lorsqu'elle est gonflée et ramollie à la suite de l'inflammation préexistante.

Dès qu'on a constaté que la respiration s'effectue régulièrement, on procède à l'introduction d'une canule dans la trachée.

Il existe de nombreux modèles de canule trachéale. La plus recommandable est celle de *Luër* modifiée par *Hagedorn* (Fig. 234 *a*). Elle se compose d'un double tube en argent, courbé en arc de cercle, et muni d'un pavillon mobile qui lui permet de suivre les mouvements de la trachée ; le tube interne une fois introduit dans l'externe y est maintenu au moyen d'une petite vis ailée ; pour le nettoyage de la canule le tube interne doit seul être changé.

Si l'on n'avait pas de canule à sa disposition, on pourrait la remplacer soit par l'extrémité inférieure d'un cathéter élastique, soit par un tube en caoutchouc quelconque.

Fig. 234.

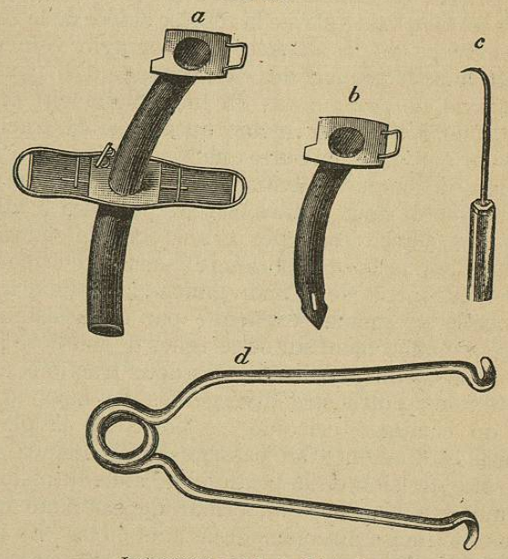

Instruments pour la trachéotomie.
a Double canule de *Hagedorn* ; *b* tube interne pourvu d'ouvertures latérales ; *c* érigne pointue ; *d* double crochet rétracteur à ressort de *Bose*.

L'introduction de la canule a lieu comme suit : pendant qu'un aide écarte avec des érignes les bords de la fente trachéale, on présente à celle-ci le bout de l'instrument, de telle façon que la partie qui porte le pavillon forme un angle droit avec le grand

axe du cou, puis par une sorte de mouvement de rotation de vis d'environ 90°, on l'enfonce peu à peu dans le tube respiratoire. La canule une fois placée, on la fixe en place au moyen de deux rubans de fil qui s'attachent aux ouvertures latérales du pavillon, et dont on noue les bouts libres en rosette sur le côté du cou. Pour terminer, on pourra fermer l'angle inférieur de la plaie par un point de suture entrecoupée.

Outre les instruments nécessaires à la trachéotomie précédemment signalés, on en a construit un très-grand nombre d'autres qui sont tout-à-fait superflus. Il en est ainsi notamment de tous les trachéotomes avec lesquels on cherche à finir l'opération en un seul temps en perforant à la fois les parties molles et la trachée ; ces instruments doivent être rejetés comme pouvant être dangereux chez l'enfant ; et comme étant absolument inutiles chez l'adulte.

Ajoutons qu'il n'existe non plus aucune raison plausible de substituer le galvano-cautère ou le thermo-cautère à l'instrument tranchant dans l'opération de la trachéotomie.

2. Trachéotomie supérieure, d'après *Bose*.

Comme nous l'avons déjà dit plus haut, la trachéotomie supérieure est le procédé tout indiqué lorsque l'isthme de la glande thyroïde ne recouvre pas les anneaux supérieurs de la trachée. *Bose* a de plus démontré, qu'en fendant transversalement le fascia laryngo-thyroïdien et en refoulant les parties sous-jacentes vers le bas, on peut encore pratiquer cette méthode opératoire alors même que l'isthme cache en tout ou en partie l'espace précité.

L'incision de la peau, la division du fascia superficialis et la recherche de la trachée dans l'interstice qui sépare les muscles sterno-hyoïdiens, se pratique absolument de la même façon que dans la cricotrachéotomie. Le double crochet rétracteur de *Bose* (Fig. 234 *d*) est alors placé entre les deux muscles précités, et l'on découvre ainsi dans le fond de la plaie le cartilage cricoïde et l'isthme de la glande thyroïde.

Sur le bord inférieur du cartilage cricoïde on place ensuite l'extrémité de l'index en l'appuyant assez fortement contre le ligament cicotrachéal ; on fixe ainsi le cartilage en question et d'autre part on donne au fascia laryngo-thyroïdien le degré de tension nécessaire. Cela fait, sur le sommet du cartilage on incise transversalement ce fascia sur une étendue de 5 millim. environ. On saisit avec une pince la lèvre inférieure de la fente ainsi produite, puis à l'aide de la sonde cannelée glissée en arrière de l'isthme, on sépare ce dernier ainsi que le feuillet aponévrotique qui tapisse sa face profonde d'avec les anneaux trachéaux sous-jacents. Les brides conjonctives un peu plus résistantes sont au besoin sectionnées avec la lame du bistouri conduite à plat le long de la trachée. Avec un crochet mousse, on peut