pratiquent l'extirpation totale sans enlever ce cartilage cricoïde, lorsque bien entendu il n'est pas altéré; ils prétendent qu'en ne conservant même que sa partie inférieure ils facilitent beaucoup l'adaptation d'un larynx artificiel; *E. Hahn* par contre le sacrifie toujours en entier, même lorsqu'il est resté sain, et cela pour qu'il ne puisse apporter aucun obstacle à la déglutition spontanée.

Pour les rétrécissements du larynx reconnaissant d'autres causes que des néoplasmes de mauvaise nature, on pratique la résection partielle et sous-périchondrée du squelette cartilagineux de l'organe. Dans un cas d'oblitération du larynx siégeant dans le domaine du cartilage thyroïde et s'accompagnant de la perte des cordes vocales, *Heine* réséqua de cette façon la moitié antérieure du conduit en sacrifiant autant d'un côté que de l'autre. On a récemment préconisé pour des cas semblables la résection unilatérale et sous-périchondrée de la paroi laryngée; ce procédé méritera certainement la préférence toutes les fois qu'il permettra de conserver les cordes vocales ou au moins l'une d'elles. Lorsque c'est le cartilage cricoïde qui est le siége du rétrécissement, on le résèque encore par la méthode sous-périchondrée tout en prenant soin d'en ménager autant que possible la partie postérieure qui sert de soutien aux cartilages aryténoïdes.

TROISIÈME CHAPITRE.

Amputation du sein.

Anatomie topographique.

La glande mammaire chez la femme s'étend sur la paroi antérieure du thorax depuis la 3e jusqu'à la 6e côte; elle repose sur le muscle grand pectoral; le mamelon correspond le plus souvent à la 5e côte. Sous la peau fine qui recouvre le sein se développe à l'époque de la puberté un tissu adipeux très abondant qui concourt avec le tissu conjonctif interstitiel, à donner à la glande sa forme presqu'hémisphérique. La glande elle-même est renfermée dans une véritable capsule fibreuse constituée par les deux feuillets de division de l'aponévrose thoracique; de ces deux feuillets le postérieur forme en même temps l'aponévrose de revêtement du muscle grand pectoral. Les artères de la mamelle sont fournies par les artères perforantes de la mammaire interne, par les intercostales aortiques et enfin par l'axillaire. Les veines correspondant à ces artères dépassent beaucoup celles-ci en volume. Pendant l'époque de la grossesse tous ces vaisseaux augmentent considérablement de calibre. Quant aux vaisseaux lymphatiques, les lésions même de la glande ont surtout contribué à les bien faire connaître. Il en existe un très grand nombre dont les uns se déversent dans les ganglions lymphatiques du médiastin antérieur, et les autres dans ceux de la cavité axillaire. Les ganglions axillaires altérés à la suite de lésions de la glande siégent plus particulièrement autour de la veine axillaire; le cordon lymphatique qui descend de l'aisselle avec l'artère et la veine thoraciques longues en croisant les digitations du grand dentelé, de même que les ganglions des fosses sus- et sous-claviculaires ne s'entreprennent qu'en second lieu. D'après les constatations faites au cours des extirpations de la glande mammaire malade, les vaisseaux lymphatiques semblent courir de préférence dans le feuillet profond de l'aponévrose thoracique; aussi ce feuillet doit-il être enlevé en même temps que la glande.

Extirpation de la glande mammaire.

On n'a guère recours sur le vivant à l'amputation partielle du sein que dans les formes bénignes de néoplasmes; toutes les fois qu'on aura affaire à une tumeur de mauvaise nature ou même de nature douteuse, l'extirpation totale de la glande s'imposera absolument. Dans la plupart des cas de cancer du sein, les ganglions de l'aisselle sont déjà entrepris au moment de l'opération, et doivent naturellement alors être soigneusement enlevés; mais même lorsque l'examen clinique n'aura révélé l'existence d'aucun ganglion malade, on devra encore avoir pour règle d'extirper tout le tissu cellulo-adipeux de l'aisselle et de détruire ainsi les vaisseaux lymphatiques y contenus.

Sur le vivant, l'amputation du sein comprend donc généralement deux temps bien distincts, à savoir : l'évidement de la cavité axillaire et l'enlèvement de la glande elle-même. L'extirpation du paquet ganglionnaire et adipeux de l'aisselle constituant la partie la plus difficile de l'opération, c'est par elle que l'on devra toujours commencer.

Premier temps : Evidement de la cavité axillaire.

La malade est placée dans le décubitus dorsal, avec l'épaule du côté où l'on opère relevée; le creux de l'aisselle doit se trouver en pleine lumière; le bras est maintenu en forte abduction. L'opérateur se tient assis à côté de la malade, vis-à-vis de la cavité axillaire, l'assistant principal se tient à côté de lui, ou bien en face de lui, derrière l'épaule en abduction. Les poils de l'aisselle sont préalablement rasés.

Une incision parallèle aux bords libres des muscles grand pectoral et grand dorsal divise d'abord la peau sur le milieu du creux de l'aisselle et sur toute l'étendue de celui-ci. Par quelques longs traits de couteau on sépare alors du tissu cellulo-adipeux sous-jacent la lèvre antérieure, puis la lèvre postérieure de cette incision cutanée, de façon à mettre à nu les bords des deux muscles précités. Cela fait, on dit à un aide de rétracter le bord postérieur de la plaie, puis, avec l'instrument tranchant, le manche du bistouri, et le bout des doigts, on détache le tissu conjonctif du bord du grand dorsal en remontant jusqu'à la

veine axillaire. De la même façon on détache le tissu adipeux du grand pectoral et de la paroi thoracique jusque contre les gros vaisseaux axillaires. Le paquet cellulo-adipeux étant ainsi isolé des deux côtés avec les glandes et les vaisseaux lymphatiques qu'il renferme, on le sépare prudemment de haut en bas (c'est-à-dire du bras vers la poitrine), de la gaine des vaisseaux axillaires, en se servant encore pour cette dissection tantôt des doigts ou d'instruments mousses et tantôt du bistouri ou des ciseaux. Sur le vivant, il est souvent nécessaire à ce moment de couper entre deux ligatures l'artère et la veine thoraciques longues. Souvent aussi on doit poursuivre le chapelet des ganglions lymphatiques malades, en avant, sous le muscle grand pectoral en remontant vers la clavicule — ce qui nécessite parfois la section de ce muscle qui doit ensuite être réuni par la suture *(Helferich)* — en arrière, jusque sous l'omoplate où l'on rencontre alors l'artère thoracique suprême et les artères sous-scapulaires. Il faudra en outre explorer soigneusement la fosse sus-claviculaire, et en extirper les ganglions dégénérés qui pourraient s'y trouver. En utilisant de préférence, pour la dissection, les doigts et les instruments mousses, et en prenant soin de pincer, avant de le sectionner, tout cordon ayant tant soit peu l'apparence d'un vaisseau, on réussira quand même à terminer l'opération sans accident. Les cas les plus difficiles sont ceux où l'on trouve les ganglions dégénérés intimement unis à la paroi de la veine axillaire. Le plus souvent pourtant on parvient encore alors à les détacher avec l'ongle du doigt. Si pourtant le vaisseau venait à être ouvert, on en saisirait la partie blessée dans une pince hémostatique et on la ferait saillir légèrement en avant afin de pouvoir l'étreindre dans une ligature latérale. En cas de besoin on pourrait même couper la veine entre deux ligatures. On pourra du reste presque toujours éviter la blessure de la veine axillaire, si l'on prend soin de ne pas exercer des tractions trop fortes sur les ganglions qu'on détache.

En disséquant ainsi de proche en proche jusque contre la glande mammaire, on finit par vider complètement le creux axillaire de son contenu adipeux et ganglionnaire; avant de passer au second temps de l'opération qui est relativement le plus facile, on fermera ensuite par la ligature tous les vaisseaux qui auront dû être saisis dans des pinces hémostatiques pendant le cours de cette dissection.

Beaucoup de chirurgiens ne pratiquent l'évidement du creux de l'aisselle qu'après avoir d'abord enlevé la glande mammaire. Je préfère quant à moi suivre la marche précédemment exposée, et cela pour les deux raisons que voici : l'extirpation des ganglions axillaires constituant la partie la plus difficile de l'opération, il y a avantage à y procéder avant que les mains n'aient eu le temps de se fatiguer; en second lieu, lorsqu'on enlève la glande

mammaire la première, on crée par là-même une très large surface de plaie qui doit rester ouverte pendant la durée parfois très longue de l'autre temps de l'opération, ce qui augmente inutilement les chances d'infection.

Deuxième temps : Extirpation de la glande mammaire.

On commence par boucher provisoirement la plaie du creux de l'aisselle avec un tampon aseptique. Cela fait, de l'extrémité inférieure de l'incision axillaire on fait partir deux incisions arciformes, dont une première inférieure et une seconde supérieure, qui contournent le mamelon et vont se réunir au bord interne de la mamelle (voir Fig. 236). (On ne doit jamais commencer par l'incision supérieure afin de ne pas être gêné par le sang pendant qu'on pratique la seconde). Pendant que l'assistant comprime les vaisseaux dans les parties molles au moyen des mains étalées au-dessus et au-dessous du sein, on dissèque alors à grands traits de couteau la peau qui recouvre la face

Fig. 236.

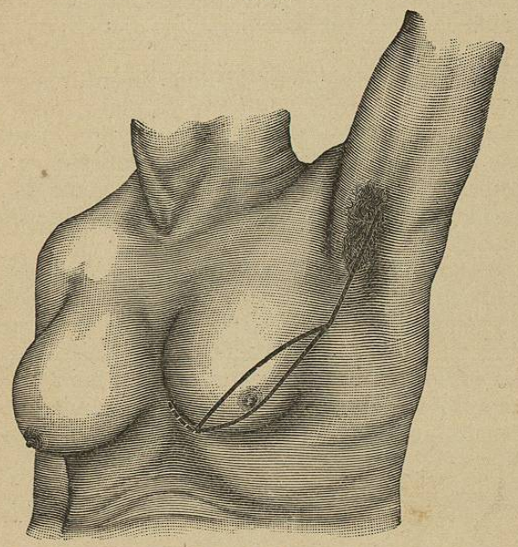

Incision pour l'amputation du sein et l'évidement du creux de l'aisselle.
Les poils de l'aisselle, qui doivent toujours être enlevés sur le vivant, ont été laissés pour bien faire voir l'emplacement des incisions.

supérieure et la face inférieure de ce dernier, on fend au-dessus et au-dessous de la glande l'aponévrose du grand pectoral, on empoigne la glande elle-même dans la main gauche, puis avec les doigts et le manche du scalpel on la détache, unie au feuillet aponévrotique profond, du muscle sous-jacent, en s'aidant au

besoin du couteau pour sectionner les adhérences trop solides. Ce mode de décollement de la glande doit être de beaucoup préféré à la dissection au moyen de l'instrument tranchant, car il donne toujours lieu à une hémorragie beaucoup moins considérable; on ne peut pourtant plus y recourir lorsque le carcinome a déjà envahi le muscle sous-jacent qui doit souvent alors être en grande partie sacrifié.

Troisième temps : Hémostase et réunion.

Aussitôt que la glande unie au paquet ganglionnaire est complètement détachée, l'aide applique une grande compresse aseptique sur la surface de la plaie et comprime celle-ci pendant quelques minutes; ce simple moyen suffit déjà à arrêter l'hémorragie provenant des plus petits vaisseaux. On soulève ensuite très lentement la compresse et l'on jette une pince hémostatique sur tout vaisseau qui continue à donner. Après s'être assuré encore une fois que tout le mal est bien enlevé, on procède au lavage antiseptique de la plaie qui doit surtout être fait avec soin lorsque l'opérée est une personne grasse; vient alors la réunion par la suture.

On parvient généralement, à l'aide de sutures profondes à points très larges, à refermer toute la plaie; c'est seulement quand la peau a été détruite sur une grande étendue par le néoplasme qu'il reste parfois une perte de substance qu'on doit laisser guérir par bourgeonnement; cette perte de substance peut même au besoin être diminuée au moyen d'incisions libératrices appropriées.

Pour assurer le facile écoulement des sécrétions, on pratiquera au bord du grand dorsal, c'est-à-dire au point le plus déclive de la plaie, une petite contre-ouverture à travers laquelle on conduira un gros drain dans la cavité de l'aisselle; un second drain sera parfois enfoncé en avant sous les lambeaux réunis et ressortira aussi au niveau de l'aisselle. Un bandage compressif bien fait maintiendra les surfaces saignantes en contact.

Neuvième Partie.

Opérations qui se pratiquent sur les organes digestifs.

PREMIER CHAPITRE.

Extraction des dents.

Un enfant de deux ans possède à chaque mâchoire 10 dents de lait, qui tombent les unes après les autres dans le courant de la 6e et de la 7e année de la vie, pour faire place aux 32 dents permanentes que l'on trouve chez l'adulte. Les dents de lait — 4 incisives, 2 canines, et 4 molaires pour chaque mâchoire — demandent à être extraites en cas d'inflammation purulente de la pulpe dentaire et du périoste, ou lorsqu'elles opposent un obstacle à l'apparition des dents définitives. Celles-ci ou dents permanentes — 4 incisives, 2 canines, 4 petites molaires et 6 grosses molaires pour chaque mâchoire — doivent être enlevées en cas de périostite purulente, de fistule dentaire, de nécrose du maxillaire et de suppuration de l'antre d'Hygmore, lorsque ces affections sont dues à la présence d'une ou plusieurs dents malades ou non; on les extrait encore lorsqu'elles sont atteintes de carie étendue qu'on ne peut plus arrêter par le plombage, et aussi pour combattre les névralgies dentaires qui ont résisté à tout autre traitement; enfin on sacrifie parfois une dent saine, soit parce qu'elle a pris une direction vicieuse, soit pour corriger la position anormale d'autres dents.

Anatomie.

Toute dent bien développée présente à considérer une partie libre ou couronne, un collet qui est entouré par la gencive, une racine qui est implantée dans l'alvéole. La gencive est cette partie résistante et très vasculaire de la muqueuse buccale qui tapisse la face antérieure et la face postérieure de chaque rebord alvéolaire; elle se continue sous forme d'un petit pont à travers chaque interstice séparant deux dents voisines. Elle adhère très intimement au collet de la dent; aussi doit-on la détacher avant de procéder à l'extraction; l'inflammation de la gencive (gingivite) détruit cette adhérence et rend les dents vacillantes.

Les apophyses alvéolaires des deux maxillaires supérieurs forment ensemble un arc dont le bord libre est creusé de 16 alvéoles destinées à recevoir un nombre égal de dents. Chaque alvéole a une conformation en rapport avec la dent qu'elle doit loger. Les alvéoles possèdent une paroi interne libre et une paroi externe également libre, celle-ci beaucoup moins