besoin du couteau pour sectionner les adhérences trop solides. Ce mode de décollement de la glande doit être de beaucoup préféré à la dissection au moyen de l'instrument tranchant, car il donne toujours lieu à une hémorragie beaucoup moins considérable; on ne peut pourtant plus y recourir lorsque le carcinome a déjà envahi le muscle sous-jacent qui doit souvent alors être en grande partie sacrifié.

Troisième temps : Hémostase et réunion.

Aussitôt que la glande unie au paquet ganglionnaire est complètement détachée, l'aide applique une grande compresse aseptique sur la surface de la plaie et comprime celle-ci pendant quelques minutes; ce simple moyen suffit déjà à arrêter l'hémorragie provenant des plus petits vaisseaux. On soulève ensuite très lentement la compresse et l'on jette une pince hémostatique sur tout vaisseau qui continue à donner. Après s'être assuré encore une fois que tout le mal est bien enlevé, on procède au lavage antiseptique de la plaie qui doit surtout être fait avec soin lorsque l'opérée est une personne grasse; vient alors la réunion par la suture.

On parvient généralement, à l'aide de sutures profondes à points très larges, à refermer toute la plaie; c'est seulement quand la peau a été détruite sur une grande étendue par le néoplasme qu'il reste parfois une perte de substance qu'on doit laisser guérir par bourgeonnement; cette perte de substance peut même au besoin être diminuée au moyen d'incisions libératrices appropriées.

Pour assurer le facile écoulement des sécrétions, on pratiquera au bord du grand dorsal, c'est-à-dire au point le plus déclive de la plaie, une petite contre-ouverture à travers laquelle on conduira un gros drain dans la cavité de l'aisselle; un second drain sera parfois enfoncé en avant sous les lambeaux réunis et ressortira aussi au niveau de l'aisselle. Un bandage compressif bien fait maintiendra les surfaces saignantes en contact.

Neuvième Partie.

Opérations qui se pratiquent sur les organes digestifs.

PREMIER CHAPITRE.

Extraction des dents.

Un enfant de deux ans possède à chaque mâchoire 10 dents de lait, qui tombent les unes après les autres dans le courant de la 6e et de la 7e année de la vie, pour faire place aux 32 dents permanentes que l'on trouve chez l'adulte. Les dents de lait — 4 incisives, 2 canines, et 4 molaires pour chaque mâchoire — demandent à être extraites en cas d'inflammation purulente de la pulpe dentaire et du périoste, ou lorsqu'elles opposent un obstacle à l'apparition des dents définitives. Celles-ci ou dents permanentes — 4 incisives, 2 canines, 4 petites molaires et 6 grosses molaires pour chaque mâchoire — doivent être enlevées en cas de périostite purulente, de fistule dentaire, de nécrose du maxillaire et de suppuration de l'antre d'Hygmore, lorsque ces affections sont dues à la présence d'une ou plusieurs dents malades ou non; on les extrait encore lorsqu'elles sont atteintes de carie étendue qu'on ne peut plus arrêter par le plombage, et aussi pour combattre les névralgies dentaires qui ont résisté à tout autre traitement; enfin on sacrifie parfois une dent saine, soit parce qu'elle a pris une direction vicieuse, soit pour corriger la position anormale d'autres dents.

Anatomie.

Toute dent bien développée présente à considérer une partie libre ou couronne, un collet qui est entouré par la gencive, une racine qui est implantée dans l'alvéole. La gencive est cette partie résistante et très vasculaire de la muqueuse buccale qui tapisse la face antérieure et la face postérieure de chaque rebord alvéolaire; elle se continue sous forme d'un petit pont à travers chaque interstice séparant deux dents voisines. Elle adhère très intimement au collet de la dent; aussi doit-on la détacher avant de procéder à l'extraction; l'inflammation de la gencive (gingivite) détruit cette adhérence et rend les dents vacillantes.

Les apophyses alvéolaires des deux maxillaires supérieurs forment ensemble un arc dont le bord libre est creusé de 16 alvéoles destinées à recevoir un nombre égal de dents. Chaque alvéole a une conformation en rapport avec la dent qu'elle doit loger. Les alvéoles possèdent une paroi interne libre et une paroi externe également libre, celle-ci beaucoup moins

résistante que la précédente ; elles sont en outre séparées les unes des autres par des cloisons transversales. Le rebord alvéolaire du maxillaire inférieur présente aussi la forme d'un arc dont la courbure est un peu plus forte que celle de la mâchoire supérieure, et qui est également creusé de 16 alvéoles. Ce que nous avons dit des alvéoles supérieures s'applique entièrement à ces dernières; seulement celle qui loge la dent de sagesse se trouve située en dedans de la racine de la branche montante du maxillaire, ce qui fait que sa paroi interne est la plus faible. Du fond de l'alvéole s'élève une petite branche de l'artère alvéolaire qui pénètre avec une branche du nerf dentaire dans l'orifice situé à l'extrémité de la racine de chaque dent ; l'une et l'autre montent à travers le canal dentaire jusque dans la cavité dentaire, laquelle est remplie d'un tissu mou très riche en vaisseaux et en nerfs qu'on désigne sous le nom de pulpe dentaire.

Les différentes sortes de dents présentent une conformation particulière dont il faut tenir compte pour le choix des instruments devant servir à l'extraction.

Les dents incisives supérieures possèdent une couronne en forme de ciseau qui présente une face antérieure convexe et une face postérieure concave. Le collet, ainsi que la racine qui est simple et conique, sont l'un et l'autre régulièrement arrondis. Les dents incisives du milieu sont plus longues et plus larges que les latérales.

Les dents incisives inférieures ont une conformation identique sauf que leur racine est aplatie latéralement ; les latérales sont en outre plus longues que les médianes.

Les dents canines (cuspidées) possèdent une couronne conique terminée en pointe et pourvue de deux facettes à son côté interne ; leur racine unique est arrondie et très solide ; celle des canines supérieures est surtout remarquable par sa longueur.

La couronne des petites molaires est un peu moins saillante que celle des précédentes ; leur surface triturante présente deux tubercules (bicuspidées) dont un interne et un externe. Leur racine aplatie est bifide à son sommet, ou simplement creusée d'une rainure.

Les grosses molaires supérieures ont une couronne large, presque quadrangulaire et pourvue de 4 tubercules ; elles ont trois racines dont deux externes, et une interne qui est la plus forte. La première grosse molaire est la plus volumineuse des trois, la dernière ou dent de sagesse est la plus petite ; celle-ci n'a le plus souvent qu'une seule racine.

Les grosses molaires inférieures ont une couronne pourvue de 5 tubercules (3 externes, 2 internes), et deux racines aplaties dont une antérieure et l'autre postérieure ; chaque racine présente encore une trace de division sous forme d'un sillon longitudinal. La dent de sagesse inférieure n'a généralement non plus qu'une seule racine qui est le plus souvent enchassée obliquement dans la base de la branche montante du maxillaire.

Extraction.

Le malade se tient assis sur un siége solide dont il saisit fortement les bords avec les mains de manière à ne pas gêner l'opérateur; au besoin on lui maintient énergiquement les bras. La chloroformisation n'étant pas toujours exempte de dangers, on n'y aura que rarement recours en raison du peu d'importance et de la courte durée de l'opération ; on peut du reste combattre la douleur à l'aide d'une injection sous-périostée d'un tiers de seringue de *Pravaz* remplie d'une solution de cocaïne à 5 %,

injection qu'on pratique à la face antérieure et à la face postérieure du rebord alvéolaire au niveau de la dent qui doit être extraite. Pour certaines extractions difficiles et portant sur un grand nombre de dents, il peut pourtant devenir nécessaire de soumettre le malade à la narcose. On maintient alors la bouche ouverte au moyen d'un coin de bois interposé entre les dents ou à l'aide d'un spéculum buccal. Pour les exercices d'amphithéâtre, la tête du sujet est maintenue relevée à l'aide d'un billot.

Dans la plupart des cas l'opérateur se place en arrière et à droite du malade et entoure la tête de ce dernier avec le bras gauche; sa main gauche attire en même temps la lèvre de côté, tandis que sa main droite conduit l'instrument. Pour l'extraction des dents inférieures il est néanmoins souvent préférable de se placer en face de l'opéré dont on fait alors fixer la tête par un aide. Avant de procéder à une extraction dentaire, il importe de toujours bien déterminer quelle est la dent qui doit être enlevée; dans la hâte de l'opération, on serait en effet exposé sans cette précaution, à arracher par erreur l'une ou l'autre dent voisine.

L'extraction des dents ne se fait plus guère aujourd'hui qu'à l'aide de pinces spéciales dites daviers, dont les mors sont construits exactement d'après la forme de la dent à extraire. Ces mors sont recourbés de façon à ne pas toucher par leur face interne la couronne cassante de la dent; le bec seul en est suffisamment tranchant pour pouvoir s'enfoncer facilement sous la gencive jusqu'à la limite du collet et de la racine. Les divers daviers employés diffèrent entre eux non seulement par la conformation de leurs mors, mais encore par l'inclinaison de ceux-ci sur la poignée ainsi que par la courbure variable que l'on donne à cette dernière pour rendre l'abord de la dent plus facile. Les daviers anglais sont préférables aux daviers allemands, car leur charnière étant située juste à la base des mors, il en résulte, pour un déployement de forces égal, une action plus favorable des deux bras de levier.

a) Extraction des dents de la mâchoire supérieure (Fig. 237).

Pour les dents incisives supérieures qui sont uniradiculaires, on emploie un davier droit, dont les mors ont l'écartement nécessaire pour recevoir la dent à extraire; ces mors sont étroits et légèrement excavés à leur face interne de manière à s'adapter exactement à la face antérieure et à la face postérieure de la racine. Le davier qui sert à extraire les incisives supérieures peut également être employé pour les canines supérieures.

Le même davier peut même au besoin être utilisé pour arracher les petites molaires supérieures; néanmoins il vaut mieux choisir pour celles-ci un davier à mors un peu plus courbes et en même temps coudés sur le manche.

Pour les grosses molaires supérieures on fait usage d'un davier très fort à manche légèrement recourbé en crochet et à mors fortement convexes; le mors externe présente en outre deux facettes concaves pour s'adapter aux deux racines externes de la dent, et sur le milieu du bec une griffe destinée à s'implanter entre les deux racines; le mors interne est simplement creusé en gouttière et terminé par un bec arrondi. La dent de sagesse supérieure est souvent

Fig. 237.

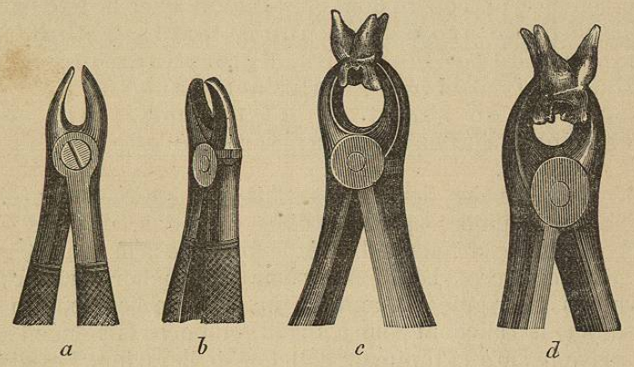

Daviers pour l'extraction des dents supérieures :
a) pour les incisives et les canines; *b)* pour les petites molaires; *c)* pour les grosses molaires gauches; *d)* pour les grosses molaires droites.

cachée derrière les deux autres grosses molaires, et l'on ne parvient à l'extraire qu'avec un davier coudé en forme de baïonnette.

Pour opérer l'extraction d'une dent quelconque de la mâchoire supérieure, on enfonce profondément les mors du davier entre la gencive et la dent jusque sur la racine de celle-ci, on ferme l'instrument, et la dent étant ainsi fixée, on lui imprime un mouvement de latéralité en dehors. Cette manœuvre brise toujours la paroi externe, peu résistante, de l'alvéole. Après avoir ensuite replacé la dent dans sa situation primitive, on termine l'avulsion en tirant directement en bas. Le davier doit toujours être tenu à pleine main; pour éviter une compression trop forte des mors, et pour faciliter la fermeture et l'ouverture de l'instrument, il est bon de placer le doigt indicateur

entre les manches, en dessous de la charnière. Jamais la couronne ne devra être seule saisie lorsque la dent entière devra être avulsée.

Pour l'extraction des dents à une seule racine on a conseillé, dans le but d'éviter la fracture de l'alvéole, de chercher à produire la luxation de la dent en lui imprimant de préférence des mouvements de rotation autour de son grand axe. Outre que la conservation de l'alvéole n'est souvent alors qu'illusoire, cette manœuvre expose à briser la dent qu'on veut extraire, et de plus met en danger les dents voisines.

b) **Extraction des dents de la mâchoire inférieure** (Fig. 238).

Pour les incisives et les canines inférieures qui sont des dents uniradiculaires, on utilise le même davier que pour les incisives supérieures avec cette différence que l'instrument doit être coudé à angle droit sur le plat à hauteur de la charnière.

Fig. 238.

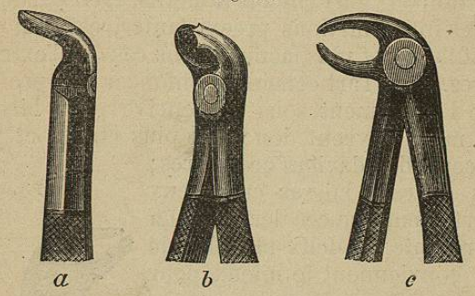

Daviers pour l'extraction des dents inférieures :
a) Pour les incisives et les canines; *b)* pour les grosses molaires; *c)* pour les petites molaires.

Pour l'extraction des petites et des grosses molaires inférieures on se sert aussi de daviers coudés à angle droit, soit sur le plat, soit sur un des bords. Ces daviers doivent être très solides; ceux qu'on emploie pour les petites molaires ont les mors simplement creusés en gouttière; ceux qui servent pour les grosses molaires portent en outre au bout de chaque mors une griffe destinée à s'implanter de chaque côté entre les deux racines. Lorsque la dent de sagesse inférieure est insérée obliquement dans la branche montante du maxillaire, on emploie de préférence pour l'extraire un davier dont les mors sont inclinés à angle obtus sur le manche, comme c'est le cas pour ceux qui servent à l'extraction des petites molaires supérieures.

L'extraction des dents inférieures se pratique encore en enfonçant les extrémités des mors du davier sous la gencive jusqu'à la racine de la dent, et en imprimant alors à cette dernière un mouvement de latéralité en dehors; seule la dernière grosse molaire devra être déplacée en dedans, car elle se trouve située derrière la branche montante du maxillaire. Ce renversement de la dent sur le côté est opéré par un simple mouvement de pronation ou de supination de la main lorsqu'on se sert de daviers coudés sur le plat; mais si l'instrument est coudé à angle droit sur le bord, c'est plutôt le bras entier qui exécute le mouvement. Les daviers de cette dernière sorte permettent donc d'employer une force beaucoup plus considérable, mais en revanche ils exposent davantage la dent à être brisée.

c) Extraction des racines.

L'extraction de vieux chicots ramollis, et en partie mobilisés à la suite des inflammations préexistantes, est toujours chose relativement facile, et plus facile en tous cas que l'extraction des dents entières. Tout l'art consiste à enfoncer très profondément les mors de l'instrument sous la gencive pour bien saisir la racine. Ces mors devront donc être plus étroits et plus tranchants que ceux des daviers ordinaires; de plus ils devront laisser entre eux moins d'écartement que ces derniers. La fig. 239 représente les deux modèles de daviers qui conviennent le mieux pour l'extraction des racines. Pour les racines inférieures on peut également très bien utiliser celui qui est représenté par la fig. 238 *a* comme devant servir à l'extraction des incisives et des canines inférieures. Parfois aussi on enlève les racines avec de simples leviers qu'on insinue entre la gencive et la racine (levier de *Lecluse* ou langue de carpe, pied de biche). La racine est poussée dehors rien que par la simple pénétration de l'extrémité pyramidale de l'instrument aidée au besoin de quelques mouvements de levier. Certaines racines, et notamment celles appartenant à des dents fraîchement brisées, ne se laissent parfois enlever qu'à l'aide du ciseau et du marteau, le malade étant alors préalablement anesthésié.

Fig. 239.

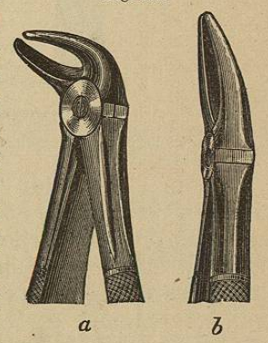

a) Davier pour racines inférieures.
b) Davier pour racines supérieures.

d) Quelques procédés particuliers d'extraction.

Certaines circonstances peuvent modifier le mode habituel d'extraction des dents. Lorsque celles-ci sont mal placées, ont pris une fausse direction, etc., il peut devenir matériellement impossible de les saisir, comme c'est la règle, par leurs faces interne et externe. On appliquera alors les mors du davier là où on le pourra, et l'on redoublera de précaution au moment de l'extraction. Au surplus, l'atrophie de la paroi alvéolaire qui existe toujours alors d'un côté, facilitera considérablement l'avulsion.

Lorsque la couronne est presqu'entièrement disparue, on doit préalablement dénuder le collet de la dent en détachant la gencive avec l'élévatoire, et si la dent ne dépasse plus le niveau de l'alvéole on pourra même saisir dans les mors d'un fort davier cette dernière ainsi que la gencive, briser l'alvéole, et rendre ainsi l'extraction possible. *Roser* a fait construire pour sectionner le rebord alvéolaire une pince coupante analogue à celle de *Liston* (fig. 77 *a*, p. 98); dans les cas difficiles *C. Hueter* se sert de la pince-gouge de *Luer* pour emporter du coup l'alvéole avec la dent qu'elle renferme. On réussit du reste avec cette dernière pince à arracher à la façon ordinaire certaines dents que nul autre instrument ne parvient à saisir. Il faut seulement alors pour ne pas briser la dent, éviter d'exercer une trop forte pression sur les extrémités des deux branches de la poignée.

e) Accidents de l'extraction.

Les dents à une seule racine et les racines isolées s'échappent parfois du davier sitôt extraites; il importe alors, lorsque le malade est anesthésié, de veiller à ce que la dent ne puisse tomber en arrière dans les voies respiratoires. Si l'on a brisé la dent, on ne doit pas toujours vouloir terminer malgré tout l'opération, car l'avulsion des racines de dents fraîchement brisées est la plupart du temps très difficile. Du reste, la douleur causée par la carie et par l'inflammation de la pulpe dentaire disparaîtra le plus souvent dès qu'aura été enlevée la couronne dans laquelle se trouve le foyer de carie qui entretient l'inflammation de la pulpe. Ajoutons encore qu'en cas de périostite purulente de la racine, la dent ramollie par l'inflammation ne se brise qu'assez rarement.

L'avulsion d'une dent s'accompagne toujours de la fracture d'une petite portion de la paroi alvéolaire; une fois la dent enlevée il faudra donc presser modérément avec les doigts sur les parois qui avaient été écartées et les replacer dans leur position primitive. Lorsque la racine est intimement unie à l'os ou que la dent possède des racines très divergentes, il arrive parfois qu'un fragment de la paroi alvéolaire est entraîné avec la dent. En pareil cas si l'on réussit à détacher de celle-ci le fragment d'os uni au périoste et à la gencive, on se comporte encore comme il vient d'être dit; sinon on l'extrait tout simplement. Des manœuvres d'extraction maladroites peuvent avoir pour effet de produire la luxation des dents voisines de celle qu'on veut extraire; même accident peut arriver lorsque des masses de tartre dentaire réunissent deux dents qui se touchent. En pareil cas l'enlèvement du tartre dentaire devra toujours précéder l'extraction; si pourtant l'on avait involontairement luxé une dent saine, il faudrait la réintégrer par la pression dans son alvéole, et au besoin l'assujettir en la liant à sa voisine. On se comporterait de même si l'on avait par erreur enlevé une dent pour une autre.

La petite hémorragie qui se produit après toute extraction de dent provient des vaisseaux de la gencive ainsi que de l'artère alvéolaire; elle s'arrête presque toujours d'elle-même. Parfois cependant on se trouve en présence d'hémorragies abondantes et récidivantes qui réclament une prompte intervention. L'artère alvéolaire se trouvant renfermée dans un canal à parois

rigides, il ne peut être question ici d'autre moyen d'hémostase que du tamponnement de l'alvéole. Ce tamponnement se pratique comme suit : après avoir enlevé les caillots sanguins, on remplit l'alvéole avec une petite boulette de gaze aseptique (gaze iodoformée), on rapproche l'une de l'autre les deux parois alvéolaires, on recouvre la gencive d'un autre petit tampon aseptique, et par dessus le tout on applique un bouchon de liége dans lequel on a excisé un fragment cunéiforme. Il suffit alors de rapprocher les deux mâchoires et de les maintenir serrées l'une contre l'autre avec un mouchoir, pour que le bouchon presse de trois côtés à la fois sur l'alvéole d'où provient l'hémorragie.

DEUXIÈME CHAPITRE.

Extirpation de la langue.

Anatomie topographique.

La langue est un organe charnu épais, très contractile et très extensible, qui est presqu'exclusivement formé de fibres musculaires entre lesquelles sont intercalés de nombreux vaisseaux ; dans sa partie postérieure elle renferme également un peu de tissu graisseux. Lorsque la bouche est ouverte, elle occupe tout le plancher de la cavité buccale limité par l'arc du maxillaire inférieur ; lorsque la bouche est fermée elle remplit complètement cette même cavité. La langue s'attache en arrière à l'os hyoïde ; de là elle monte verticalement dans le pharynx en s'épaisissant de plus en plus, puis se recourbe à angle presque droit en se portant en avant dans la cavité buccale ; elle est reliée à l'épiglotte par des replis muqueux qu'on désigne sous le nom de ligaments glosso-épiglottiques. Du corps de l'os hyoïde se détache un raphé fibreux qui monte jusqu'à une certaine hauteur dans le milieu de la base de la langue : septum médian de la langue *(Hyrtl)*. En avant et sur les côtés, la langue n'adhère plus au plancher de la bouche, mais elle est surtout libre au niveau de sa pointe. La muqueuse qui tapisse le plancher de la cavité buccale se réfléchit sur la langue et la recouvre complètement ; sur toute la partie de la face dorsale de cet organe qui est située en avant des piliers antérieurs du voile du palais, la muqueuse présente un très grand nombre de papilles qui sont affectées aux sens du goût et du tact. Sous la pointe de l'organe se trouve un repli muqueux très saillant qu'on appelle le frein de la langue ; juste en dessous de l'endroit où la muqueuse se réfléchit du plancher de la bouche sur le bord latéral de la langue, court de chaque côté le nerf lingual. Au niveau de l'arc palatoglosse (piliers antérieurs) la muqueuse de la face dorsale présente un enfoncement en cul-de-sac qui a été désigné sous le nom de foramen cœcum. Ce dernier présente un certain intérêt chirurgical en ce sens que les néoplasmes qui le dépassent en arrière ne peuvent plus être enlevés par la voie buccale.

Aux mouvements de la langue participent d'une façon indirecte tous les muscles qui sont insérés au bord inférieur de l'os hyoïde, et d'une façon directe les muscles stylo —, palato —, hyo, — et génio-glosses qui font partie de la musculature propre de la langue ; enfin les muscles linguaux, qui naissent et finissent dans l'intérieur même de cette dernière, forment à eux seuls la plus grande partie de la substance de l'organe.

Les nombreux vaisseaux qui se ramifient à l'intérieur de la langue proviennent de chaque côté de l'artère linguale ; celle-ci donne entre autres une petite branche, l'artère dorsale de la langue, qui fournit à la muqueuse de la racine de cette dernière, tandis qu'elle-même prenant alors le nom d'artère linguale profonde (A. profunda linguœ), monte obliquement d'en bas et d'en arrière sur la face externe du muscle génio-glosse pour

se porter dans l'intérieur même de l'organe vers le frein de la langue. Les deux artères linguales profondes ne sont réunies par aucune anastomose importante, tandis qu'il n'est pas rare d'en trouver entre les deux artères dorsales de la langue. En dehors de l'artère linguale profonde, entre la face inférieure de la langue et la face supérieure du muscle mylo-hyoïdien, siège de chaque côté la glande sublinguale dont le conduit excréteur va s'aboucher en compagnie du canal de Wharton à la caroncule sub-linguale située de chaque côté du frein. Les veines de la langue sont très nombreuses ; les veines linguales profondes forment un réseau autour de chaque artère de même nom, et courent sous la muqueuse de la cavité buccale. Les veines les plus volumineuses se rencontrent au voisinage du frein. Les vaisseaux lymphatiques de la langue se déversent dans les ganglions superficiels et profonds des régions sous-maxillaires.

A part le nerf lingual dont nous avons parlé p. 336, les nerfs de la langue ne présentent aucun intérêt pour l'opération qui nous occupe.

Extirpation.

D'après l'étendue du néoplasme qui nécessite l'intervention opératoire, on pratiquera tantôt une simple excision cunéiforme, tantôt l'enlèvement de toute une moitié latérale de la langue, tantôt enfin l'extirpation totale de cette dernière. Le carcinome ayant généralement pour siège l'un des bords latéraux de la langue, l'opération faite tout au début de l'apparition du mal, pourra le plus souvent se borner à une excision cunéiforme qui sera habituellement pratiquée dans la partie de l'organe correspondante aux petites et aux grosses molaires : rarement l'excision porte sur la pointe de la langue.

I. Hémostase prophylactique dans les opérations portant sur la langue.

L'extirpation de la langue s'accompagne toujours de très fortes hémorragies, ce qui tient à la riche vascularisation de cet organe essentiellement rétractile, et par là même difficile à saisir. La gravité de ces hémorragies est d'autant plus grande que leur source se trouve généralement située en un endroit très reculé, qui est en outre très proche de l'ouverture supérieure du larynx, et dont l'abord est rendu difficile par la présence des arcs maxillaires et des dents.

L'hémorragie produite à la suite d'une excision partielle atteignant seulement le segment antérieur de la langue, se laisse toujours arrêter immédiatement par la suture ; mais plus loin portent en arrière les incisions, et plus aussi l'hémostase devient difficile à pratiquer. Pour cette raison on a essayé de différentes façons de limiter l'hémorragie qui se produit dans toutes les extirpations quelque peu étendues de la langue.

Afin de pouvoir atteindre plus facilement les vaisseaux qui devaient être ouverts, *Jäger* et d'autres fendaient la joue à partir de la commissure buccale ; malheureusement ce procédé ne facilite guère l'accès du champ opératoire.