dans la profondeur en séparant avec les doigts ou des instruments mousses, le tissu cellulaire qui remplit l'espace situé entre ces muscles et l'artère carotide préalablement rétractée en dehors. On évite de cette façon de blesser l'artère thyroïdienne inférieure; en cas de besoin ce vaisseau serait du reste coupé entre deux ligatures. Dans le fond de la plaie, à gauche de la trachée qui a été légèrement refoulée à droite, on reconnaît finalement avec le doigt la sonde conductrice qui occupe l'œsophage. On doit surtout veiller à ce moment à ne pas blesser le nerf récurrent. L'œsophage une fois découvert, on l'accroche avec deux érignes entre lesquelles on le fend longitudinalement sur le bout renflé de la sonde.

Fig. 242.

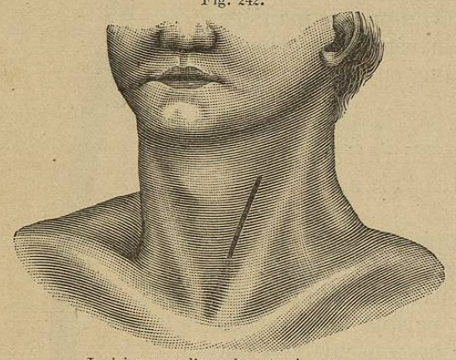

Incision pour l'œsophagotomie externe.

Avec le bout du doigt introduit par l'ouverture ainsi pratiquée, on s'assure ensuite du siége occupé par le corps étranger ou le rétrécissement qui a nécessité l'intervention, et si c'est nécessaire, on agrandit l'incision avec le bistouri boutonné. On peut alors, sans difficulté, opérer l'extraction de ce corps étranger, ou pratiquer la dilatation du point rétréci. *Czerny* a même été jusqu'à réséquer un segment entier du conduit œsophagien.

La plaie ne doit pas être réunie par la suture, car en cas de fermeture imparfaite du tube œsophagien, le contenu de celui-ci pourrait s'échapper au dehors et provoquer l'apparition d'un phlegmon profond. La plaie sera plutôt drainée et bourrée avec de la gaze iodoformée. Le malade devra parfois être nourri avec la sonde œsophagienne.

Sur le vivant, l'œsophagotomie n'est pas toujours pratiquée de la façon qui vient d'être décrite. La hauteur à laquelle doit avoir lieu l'ouverture de l'œsophage dépend en effet du siége occupé par le corps étranger ou le rétrécissement. Dans certains cas rares on pourra même être forcé d'opérer du côté droit : il en sera ainsi notamment lorsque le corps étranger ne sera perceptible que de ce côté, ou bien encore lorsque le lobe gauche du corps thyroïde anormalement développé masquera complètement le champ opératoire.

QUATRIÈME CHAPITRE

Ponction de l'abdomen et laparotomie.

Pour rendre possibles les opérations sur les organes intra-abdominaux ainsi que l'extirpation de tumeurs intra-abdominales, il est nécessaire d'ouvrir préalablement la paroi antérieure ou latérale du ventre sur une étendue plus ou moins considérable (laparotomie). Lorsqu'il ne s'agit que d'évacuer des liquides contenus dans la cavité péritonéale ou à l'intérieur de cavités kystiques, on se contente d'ouvrir l'abdomen par une simple ponction, l'ouverture ainsi produite se refermant aussitôt d'elle-même grâce à l'élasticité des parties molles. La ponction ou la laparotomie ne peuvent pas être indifféremment pratiquées sur tous les points de la paroi abdominale. La région à choisir pour opérer varie essentiellement d'après le siége du viscère ou du néoplasme sur lequel porte l'opération; la ponction doit en outre être faite en un endroit qui soit favorablement situé pour l'écoulement du liquide accumulé. Dans une certaine mesure la composition anatomique, variable d'après les régions, de la paroi abdominale antérieure, doit également être prise en considération dans le choix du terrain opératoire.

La paroi abdominale antérieure est formée par des muscles larges terminés par de larges aponévroses, qui sont disposés en plusieurs couches superposées entre lesquelles rampent les vaisseaux et les nerfs lombaires descendant obliquement de la colonne lombaire; ces vaisseaux et ces nerfs ne présentent pour l'opérateur qu'une importance secondaire. Le seul vaisseau dont il faille tenir compte est l'artère épigastrique qui monte dans la direction d'une ligne qui serait tirée du milieu du ligament de *Poupart* vers le bord latéral du sternum.

Les tendons terminaux ou aponévroses des muscles larges de l'abdomen s'unissent sur la ligne médiane en un cordon tendineux très pauvre en vaisseaux qui est la ligne blanche. Environ vers le milieu de la hauteur de cette dernière se trouve situé l'ombilic de la face interne duquel se détache le ligament rond du foie (ligamentum teres) ou cordon fibreux de la veine ombilicale. Aux deux côtés de la ligne blanche se voient les muscles grands droits de l'abdomen qui s'insèrent d'une part à l'appendice xiphoïde du sternum et aux cartilages costaux avoisinants, et d'autre part à la symphyse du pubis; chacun de ces muscles est renfermé dans une gaine fibreuse qui lui est fournie par les aponévroses des muscles larges de l'abdomen. La paroi postérieure de cette gaine se termine brusquement vers le tiers inférieur du muscle dans la ligne semi-circulaire de Douglas. A partir de cette ligne la face postérieure de chaque muscle grand droit n'est plus tapissée que par le fascia transversalis et par le feuillet pariétal du péritoine. L'artère épigastrique qui monte à l'intérieur de la gaine précitée, étant appliquée contre la face postérieure du muscle, s'y anastomose avec les branches terminales de la mammaire interne.

I. Ponction ou paracentèse de l'abdomen.

Il n'est pas rare de rencontrer à l'amphithéâtre des cadavres présentant un degré très prononcé d'ascite; on peut alors, sur

BIBLIOTECA
FAC. DE MED. U. A. N. L.

ces sujets, évacuer le liquide abdominal absolument de la même façon que sur le vivant. Avant tout, on doit commencer par s'orienter au moyen de la percussion sur la position qu'occupe l'intestin grêle; le plus souvent celui-ci flotte au-dessus de l'exsudat dans la région de l'ombilic. Partant de là, c'est à travers l'une des régions latérales de la paroi antérieure du ventre qu'il sera préférable d'opérer l'évacuation du liquide, et pour accumuler celui-ci vis-à-vis de cette région on fera bien de placer le sujet dans le décubitus latéral. L'intestin remonte alors de lui-même vers le côté rehaussé. Supposons l'opéré couché sur le côté droit : la ponction sera pratiquée sur le trajet d'une ligne qui serait tirée verticalement de l'épine iliaque antéro-supérieure droite au rebord de la paroi costale. On évitera cependant de la faire immédiatement en dessous du rebord costal à cause de la présence du foie à ce niveau. Dans le but d'épargner sûrement l'artère épigastrique, *Monro* recommande de ponctionner sur le milieu de la ligne qui réunit l'épine iliaque antéro-supérieure à l'ombilic. La ponction à travers la partie sous-ombilicale de la ligne blanche, ou à travers l'ombilic distendu par l'exsudat abdominal nous paraît beaucoup moins recommandable, même si on prend la précaution de coucher l'opéré de façon à rendre impossible la blessure de l'intestin. Le tissu fibreux que l'on doit alors traverser est certes peu riche en vaisseaux sanguins, mais en raison de son peu d'élasticité, il ne produit pas aussi sûrement l'occlusion rapide de l'ouverture de ponction.

L'instrument dont on se sert pour pratiquer la paracentèse de l'abdomen est le trocart; il se compose d'une tige affilée ou poinçon, et d'une canule métallique dans laquelle glisse cette tige. L'instrument est saisi à pleine main et plongé d'un coup sec jusque dans la cavité péritonéale : le doigt indicateur étendu sur la canule imprime la direction à l'instrument et détermine en outre le point jusqu'où celui-ci doit être enfoncé (Fig. 243). Le poinçon est ensuite retiré de sa gaine et le liquide s'écoule librement au dehors. Si quelqu'obstacle vient à interrompre le flot du liquide, on l'écarte à l'aide d'un stylet boutonné passé par la canule.

On a construit de nombreux trocarts spéciaux avec lesquels il est possible de ponctionner l'abdomen sans avoir à craindre la pénétration de l'air dans la cavité péritonéale. Le plus recommandable d'entre ces trocarts est celui de *Fergusson-Frentzel* : (Fig. 244), le poinçon qui est serré par une pièce en caoutchouc dans l'intérieur de la canule ferme hermétiquement cette dernière; on ne le retire, après la ponction, qu'autant qu'il est nécessaire pour permettre au liquide de s'écouler par le petit

tube qui est adapté sur le côté de la canule. Sur ce tube s'ajuste un long tuyau en caoutchouc qui conduit le liquide dans un vase placé à côté du lit du malade; ni le lit, ni le malade ne sont ainsi souillés pendant l'opération.

Fig. 243.

Manière de tenir le trocart.

Fig. 244.

Trocart de *Fergusson*.

D'après *Reybard* on peut aussi, en se servant d'un trocart ordinaire, faire en sorte que l'air ne puisse pénétrer dans la cavité péritonéale. Il suffit pour cela de fixer sur la canule un condom, ou un morceau d'intestin, de la façon qui est représentée par la fig. 245; lorsque le poinçon est retiré de la canule, ce tube membraneux retombe comme une soupape au-devant de l'ouverture de cette dernière, et sitôt que le liquide cesse de couler, l'air pousse la soupape dans l'ouverture même. Le moyen suivant préconisé par *C. Hueter* permet encore d'atteindre plus simplement ce but : il consiste à maintenir tout le temps l'extrémité externe de la canule sur un niveau plus élevé que celui de l'extrémité qui plonge dans la cavité péritonéale.

Fig. 245.

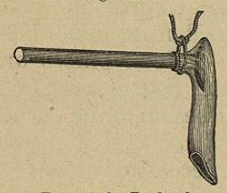

Trocart de *Reybard*.

L'évacuation du liquide contenu dans la cavité abdominale ne doit jamais être faite trop brusquement, car la décompression soudaine produite dans le ventre pourrait être suivie d'une congestion intense des viscères abdominaux, congestion qui entraînerait nécessairement une anémie relative du cerveau pouvant aller jusqu'à la syncope. On fera donc bien d'interrompre par moments l'écoulement du liquide en bouchant la canule avec le doigt. En même temps on entoure l'abdomen avec des serviettes qu'on serre de plus en plus à mesure que le ventre se vide. On maintient en outre cette constriction pendant les premiers jours qui suivent l'opération. Une

fois celle-ci terminée, le trocart est retiré de la paroi abdominale, et l'ouverture soigneusement refermée à l'aide de bandelettes agglutinatives.

2. Ouverture de la cavité péritonéale par la laparotomie.

L'incision de la paroi abdominale ne se pratique jamais d'un seul coup à travers toutes les couches qui composent cette paroi; celles-ci doivent au contraire être divisées une à une et de préférence sectionnées entre deux pinces. Au niveau des régions latérales de la paroi abdominale, ces couches sont nettement marquées et très faciles à compter, si bien qu'à n'importe quel moment de l'opération, on peut toujours dire à quelle profondeur on se trouve arrivé. La peau, le tissu cellulaire sous-cutané, le fascia superficialis, le muscle grand oblique, le muscle petit oblique, le muscle transverse, le facia transversalis, se présentent au couteau de l'opérateur dans des rapports constamment les mêmes. Le voisinage du péritoine est du reste suffisamment annoncé par la couche de tissu cellulo-adipeux que l'on trouve presque partout entre lui et le fascia transversalis. L'endroit où il faut pratiquer l'incision est avant tout indiqué par le siége même du mal. Si l'on cherche surtout à découvrir très largement l'intérieur de la cavité abdominale dans un but d'exploration, le mieux est de pratiquer l'incision au niveau de la ligne blanche. On pourra ainsi fendre la paroi abdominale depuis la symphyse jusqu'à l'ombilic, au besoin même contourner le bord gauche de ce dernier et prolonger l'incision jusqu'à l'appendice xiphoïde du sternum, sans pourtant donner lieu à une hémorragie de quelqu'importance. Mais auparavant on aura eu soin de vider la vessie pour la faire descendre derrière la symphyse. On ne devra pas s'écarter de la ligne blanche pour ne pas devoir ouvrir la gaine du muscle grand droit dans lequel s'établissent facilement des suppurations profuses.

L'incision du péritoine ne doit être faite qu'après que tout écoulement sanguin a été soigneusement tari dans la plaie. Dès que l'hémostase est complète, on soulève avec deux pinces un petit pli de la séreuse, et l'on y pratique une petite ouverture qu'on agrandit ensuite avec des ciseaux mousses conduits sur le doigt indicateur de la main gauche.

Dès qu'est terminée l'opération qui avait nécessité la laparotomie, on ferme la plaie de la paroi abdominale, généralement dans toute son étendue, au moyen d'un certain nombre de points de suture profonde entrecoupée, embrassant à la fois toutes les couches, péritoine compris, dont se compose cette paroi; entre ces points larges de suture profonde on en place d'autres plus superficiels. Dans ces derniers temps on a souvent

utilisé le procédé de la suture en plaques (v. p. 21) pour la réunion des plaies de laparotomie.

3. Incision exploratrice extrapéritonéale.

L'ouverture du sac péritonéal n'étant absolument exempte de dangers que pour autant qu'elle soit faite sous le couvert d'une asepsie parfaite, *Bardenheuer* et *Snegurieff* ont recommandé d'employer de préférence dans un but de diagnostic des incisions qui pénètrent seulement jusque sur le péritoine; ils décollent ensuite ce dernier avec la main et peuvent ainsi soumettre à une exploration très précise les viscères abdominaux ainsi que les tumeurs dont ils peuvent être le siége. Ce genre d'incisions exploratrices extrapéritonéales convient d'autant mieux pour assurer le diagnostic des tumeurs du ventre, que nombre de celles-ci siégent en dehors du péritoine, et même doivent être attaquées par la voie extrapéritonéale. Le feuillet pariétal du péritoine se laisse facilement décoller sur de grandes surfaces sans pour cela être exposé à se mortifier.

Bardenheuer préconise trois modes différents d'incisions de cette espèce :

a) l'incision rénale. C'est la plus employée des trois; elle descend verticalement de la 11e côte jusqu'au milieu de la crête iliaque (incision lombaire). En faisant tomber sur son extrémité supérieure une incision costale postérieure qui se porte vers la colonne vertébrale parallèlement à la dernière côte, et sur son extrémité inférieure une incision iliaque postérieure qui se dirige également en arrière en longeant la crête iliaque, on obtient le procédé d'incision à volet postérieur. Avec deux incisions transversales se portant au contraire en avant, on a le procédé à volet antérieur, tandis qu'avec deux incisions se dirigeant à la fois en avant et en arrière on réalise le procédé à double volet.

L'incision rénale est utilisée en vue du diagnostic et de l'extirpation des tumeurs rétro-péritonéales; elle permet en outre de soumettre à l'exploration digitale le foie, la tête du pancréas, le duodénum, le colon, le cœcum et la rate.

b) l'incision pubienne (symphysenschnitt). Elle court transversalement en forme de demi-cercle au-dessus de la symphyse pubienne, et peut en outre être prolongée sur les côtés. Elle sert à l'exploration des organes du bassin de l'homme et de la femme, et permet d'exécuter sur eux, soit exclusivement, soit partiellement par la voie extrapéritonéale, les opérations que chaque cas réclame.

c) l'incision thoracique; elle longe le rebord inférieur du thorax et permet de pratiquer le décollement du péritoine

jusqu'au niveau de la portion tendineuse du diaphragme. Elle est utilisée pour l'évacuation du pus des abcès sous-phréniques.

Gubaroff recommande l'incision exploratrice extrapéritonéale pratiquée au niveau de la ligne blanche; le péritoine se détache facilement de la paroi abdominale sur une étendue d'environ 3 centimètres de chaque côté.

CINQUIÈME CHAPITRE.

Suture intestinale.

Grâce aux progrès réalisés par la chirurgie moderne, nous pouvons désormais, par une suture soigneusement pratiquée, obtenir la réunion par première intention des plaies de l'intestin, que ces plaies soient produites par un traumatisme quelconque (coup de couteau, plaie par armes à feu) ou qu'elles aient été établies par le chirurgien même dans un but thérapeutique (résection d'une portion de l'intestin). Pour avoir accès sur l'intestin lésé, nous pouvons soit utiliser la plaie même produite par le traumatisme, soit recourir à une laparotomie préliminaire. L'intestin est alors attiré à travers la plaie de laparotomie. La lésion la plus fréquemment observée à la suite de traumatismes est une division partielle, transversale ou longitudinale, du tube intestinal. Dans les cas où il s'agit au contraire de l'extirpation d'une portion malade du viscère, c'est habituellement à la résection d'un segment entier d'intestin que l'on est obligé de recourir, résection que l'on fait aussitôt suivre de la suture circulaire des deux bouts du viscère.

Les bords d'une plaie intestinale sont trop minces pour que leur simple réunion puisse suffire à l'occlusion absolument certaine de cette dernière; aussi faut-il que la suture produise l'adossement de surfaces suffisamment larges de la paroi intestinale. La présence de la couche épithéliale rend les muqueuses impropres à la réunion immédiate, tandis que les séreuses mises en contact s'accolent l'une à l'autre avec une rapidité remarquable.

De ce qui précède il résulte que toutes les sutures intestinales, tant partielles que circulaires, devront à l'exemple de celle imaginée par *Lembert* et *Jobert*, produire l'adossement de surfaces séreuses suffisamment étendues. Pour la suture circulaire il conviendra même de placer deux rangées de points, dont l'une, l'interne, réunira les bords mêmes de la plaie, dont l'autre, l'externe, rapprochera les surfaces péritonéales. La suture intestinale se pratique à l'aide de très fines aiguilles; comme fil à suture on emploie habituellement le catgut, tandis que pour l'estomac

il est de beaucoup préférable de se servir de fine soie aseptique.

I. Suture intestinale partielle.

1. Suture continue ou du pelletier (voir pag. 18, Fig. 22); — *v. Nussbaum* a récemment préconisé ce mode de suture comme étant le plus simple à pratiquer dans les cas de plaie simple de l'intestin, c'est-à-dire lorsque celui-ci n'est pas complètement sectionné en travers; sur le vivant, quand pour une raison ou l'autre l'opération doit être exécutée rapidement, il peut y avoir avantage à utiliser ce procédé de suture.

Fig. 246.

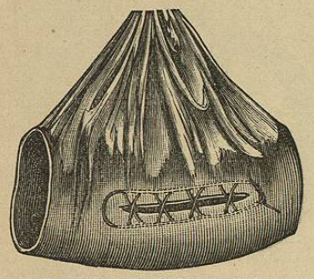

Suture intestinale d'après *Gély*.

2. Suture de *Gély* (Fig. 246); c'est également une suture continue qui se pratique avec un seul fil dont les deux bouts, armés chacun d'une fine aiguille, sont croisés après chaque nouveau point passé; la figure ci-jointe fait du reste suffisamment comprendre la technique de cette suture.

La suture continue produit sans nul doute une occlusion parfaite de la perte de substance, mais elle n'est pas exempte de danger, car si l'on tire un peu fortement les deux bouts du fil pour les nouer, tout le tissu compris dans la suture est compromis dans sa nutrition et peut dans certains cas se mortifier.

3. Suture de *Lembert* (Fig. 247); c'est celle qui convient au plus grand nombre de cas. L'aiguille armée d'un fil en catgut est enfoncée à une certaine distance de la solution de continuité et pénètre seulement jusqu'à la muqueuse; elle est conduite dans l'épaisseur même de la tunique musculaire, de l'intestin, jusque tout contre le bord de la plaie, pour y être retirée à travers la séreuse péritonéale. L'aiguille est alors conduite de la même façon mais en sens inverse, à travers l'autre bord de la plaie, puis les deux chefs du fil sont noués comme dans la suture entrecoupée ordinaire. On place un certain nombre de points semblables jusqu'à ce que la plaie soit entièrement refermée. Au moment où l'on noue, la muqueuse se retrousse d'elle-même dans la lumière du canal

Fig. 247.

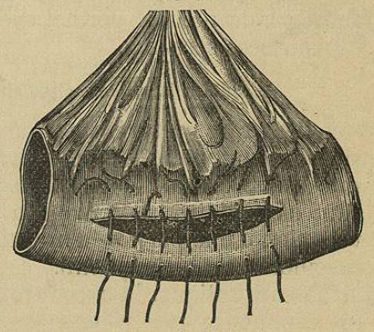

Suture de *Lembert*.