jusqu'au niveau de la portion tendineuse du diaphragme. Elle est utilisée pour l'évacuation du pus des abcès sous-phréniques.

Gubaroff recommande l'incision exploratrice extrapéritonéale pratiquée au niveau de la ligne blanche; le péritoine se détache facilement de la paroi abdominale sur une étendue d'environ 3 centimètres de chaque côté.

CINQUIÈME CHAPITRE.

Suture intestinale.

Grâce aux progrès réalisés par la chirurgie moderne, nous pouvons désormais, par une suture soigneusement pratiquée, obtenir la réunion par première intention des plaies de l'intestin, que ces plaies soient produites par un traumatisme quelconque (coup de couteau, plaie par armes à feu) ou qu'elles aient été établies par le chirurgien même dans un but thérapeutique (résection d'une portion de l'intestin). Pour avoir accès sur l'intestin lésé, nous pouvons soit utiliser la plaie même produite par le traumatisme, soit recourir à une laparotomie préliminaire. L'intestin est alors attiré à travers la plaie de laparotomie. La lésion la plus fréquemment observée à la suite de traumatismes est une division partielle, transversale ou longitudinale, du tube intestinal. Dans les cas où il s'agit au contraire de l'extirpation d'une portion malade du viscère, c'est habituellement à la résection d'un segment entier d'intestin que l'on est obligé de recourir, résection que l'on fait aussitôt suivre de la suture circulaire des deux bouts du viscère.

Les bords d'une plaie intestinale sont trop minces pour que leur simple réunion puisse suffire à l'occlusion absolument certaine de cette dernière; aussi faut-il que la suture produise l'adossement de surfaces suffisamment larges de la paroi intestinale. La présence de la couche épithéliale rend les muqueuses impropres à la réunion immédiate, tandis que les séreuses mises en contact s'accolent l'une à l'autre avec une rapidité remarquable.

De ce qui précède il résulte que toutes les sutures intestinales, tant partielles que circulaires, devront à l'exemple de celle imaginée par *Lembert* et *Jobert*, produire l'adossement de surfaces séreuses suffisamment étendues. Pour la suture circulaire il conviendra même de placer deux rangées de points, dont l'une, l'interne, réunira les bords mêmes de la plaie, dont l'autre, l'externe, rapprochera les surfaces péritonéales. La suture intestinale se pratique à l'aide de très fines aiguilles; comme fil à suture on emploie habituellement le catgut, tandis que pour l'estomac

il est de beaucoup préférable de se servir de fine soie aseptique.

I. Suture intestinale partielle.

1. Suture continue ou du pelletier (voir pag. 18, Fig. 22); — *v. Nussbaum* a récemment préconisé ce mode de suture comme étant le plus simple à pratiquer dans les cas de plaie simple de l'intestin, c'est-à-dire lorsque celui-ci n'est pas complètement sectionné en travers; sur le vivant, quand pour une raison ou l'autre l'opération doit être exécutée rapidement, il peut y avoir avantage à utiliser ce procédé de suture.

Fig. 246.

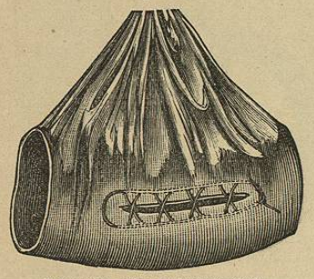

Suture intestinale d'après *Gély*.

2. Suture de *Gély* (Fig. 246); c'est également une suture continue qui se pratique avec un seul fil dont les deux bouts, armés chacun d'une fine aiguille, sont croisés après chaque nouveau point passé; la figure ci-jointe fait du reste suffisamment comprendre la technique de cette suture.

La suture continue produit sans nul doute une occlusion parfaite de la perte de substance, mais elle n'est pas exempte de danger, car si l'on tire un peu fortement les deux bouts du fil pour les nouer, tout le tissu compris dans la suture est compromis dans sa nutrition et peut dans certains cas se mortifier.

3. Suture de *Lembert* (Fig. 247); c'est celle qui convient au plus grand nombre de cas. L'aiguille armée d'un fil en catgut est enfoncée à une certaine distance de la solution de continuité et pénètre seulement jusqu'à la muqueuse; elle est conduite dans l'épaisseur même de la tunique musculaire, de l'intestin, jusque tout contre le bord de la plaie, pour y être retirée à travers la séreuse péritonéale. L'aiguille est alors conduite de la même façon mais en sens inverse, à travers l'autre bord de la plaie, puis les deux chefs du fil sont noués comme dans la suture entrecoupée ordinaire. On place un certain nombre de points semblables jusqu'à ce que la plaie soit entièrement refermée. Au moment où l'on noue, la muqueuse se retrousse d'elle-même dans la lumière du canal

Fig. 247.

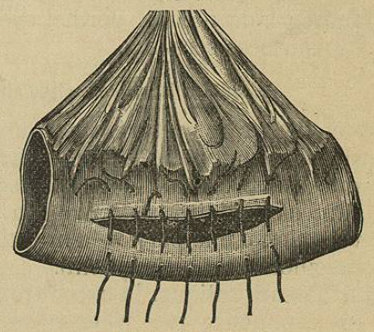

Suture de *Lembert*.

Les surfaces séreuses mises en contact par la suture de *Lembert* ne devront être ni trop étroites, afin de produire sûrement l'occlusion de l'intestin, ni trop larges pour ne pas trop rétrécir la lumière de ce dernier.

4. Sutures de *Gussenbauer* et de *Czerny;* elles ont pour effet, non-seulement d'adosser les surfaces séreuses comme le fait la suture de *Lembert*, mais encore de produire l'affrontement des bords mêmes de la solution de continuité des tuniques séreuse et musculaire.

Fig. 248*a*.

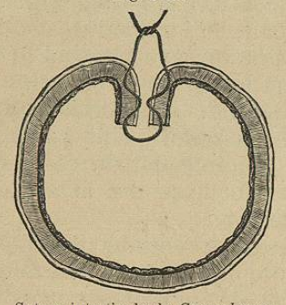

Suture intestinale de *Gussenbauer* (d'après *Wölfler*).

Fig. 248*b*.

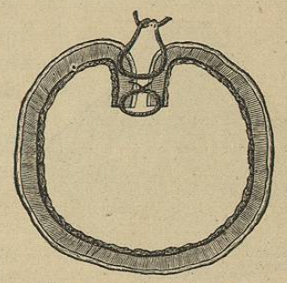

Suture intestinale de *Czerny* (d'après *Wölfler*).

La fig. 248 *a* montre sur une coupe transversale de l'intestin la suture en huit de chiffre de *Gussenbauer*, la fig. 248 *b* celle à double rangée de *Czerny*. La modification que *Rydygier* a imprimée au procédé de *Czerny* consiste simplement en ce que la suture entrecoupée par laquelle celui-ci affronte les deux bords saignants de la plaie, est remplacée par une suture en sujet qui se place beaucoup plus rapidement et qui, en l'absence de nœuds, permet ensuite un plus large adossement des surfaces séreuses.

2. Suture intestinale circulaire — Résection de l'intestin.

Il est rare qu'après un traumatisme accidentel on ait l'occasion de réunir par une suture circulaire les deux bouts d'une anse intestinale complètement divisée. Le plus souvent en effet la suture circulaire ne trouve son application que dans les cas de résection d'une portion d'intestin malade (anus contre nature, carcinome, rétrécissement).

Pour pratiquer la résection d'une anse intestinale, on commence par vider complètement cette dernière de son contenu en la faisant glisser entre les doigts de la main mollement rapprochés. Pendant que l'aide comprime ensuite le bout afférent et le bout efférent entre le pouce et l'index de chaque

main, avec des ciseaux bien tranchants on résèque par deux sections transversales très nettes toute la portion d'intestin comprise entre les deux points comprimés. Si le segment à enlever est de petites dimensions, on peut en détacher à l'avance l'insertion du mésentère après avoir préalablement jeté une ligature médiane sur les vaisseaux qui aboutissent à cette portion d'intestin. Lorsqu'il s'agit au contraire d'une résection étendue, on fait mieux d'exciser en forme de triangle la portion du mésentère correspondante à l'anse à réséquer, puis on réunit la plaie du mésentère par des points de suture entrecoupée qui embrassent le moins de tissus possible et qui suffisent néanmoins à tarir l'hémorragie. Dans la crainte de voir survenir une gangrène de l'intestin, *Kocher* se contente dans tous les cas de désinsérer simplement le mésentère, et si celui-ci se trouve en excès après que les deux bouts d'intestin ont été réunis, il en coud le bord libre au moyen d'une suture continue au catgut. Pour qu'aucune impureté ne puisse venir souiller la cavité péritonéale, on fermera celle-ci à l'aide d'une éponge ou d'une serviette aseptique.

Fig. 249.

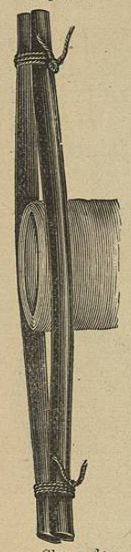

Clamp de *Rydygier*.

La compression manuelle des deux bouts de l'intestin, telle que nous l'avons décrite plus haut, suffit parfaitement au but qu'on se propose et ne compromet en aucune façon la nutrition des bords de la plaie; elle doit donc être préférée toutes les fois qu'on dispose d'un aide convenablement exercé. C'est seulement en cas d'assistance insuffisante qu'on est autorisé à pratiquer l'occlusion temporaire des bouts béants de l'intestin à l'aide du clamp revêtu de caoutchouc de *Rydygier*, ou bien au moyen de deux ligatures en soie passées à travers l'insertion du mésentère et médiocrement serrées *(Schede)*.

La résection de l'intestin et la suture intestinale circulaire sont d'une exécution particulièrement difficile, lorsque la portion du viscère sur laquelle elles portent, se trouve retenue dans la cavité abdominale, et que l'on est ainsi forcé d'opérer *in situ*. Lorsqu'on pratique l'isolement du segment à réséquer, on doit veiller soigneusement à ne pas désinsérer le mésentère au-delà des limites de ce segment, pour que les deux bouts réunis ne soient pas exposés à se mortifier.

La suture intestinale circulaire par laquelle on ressoude l'un à l'autre les deux bouts d'un intestin divisé, doit être pratiquée d'après les mêmes règles que la suture partielle

que nous avons décrite plus haut, ce qui veut dire qu'on doit encore ici chercher par l'adossement des surfaces séreuses, à obtenir une réunion aussi rapide que possible des bords rapprochés.

1. La suture de *Lembert* est encore ici celle qui offre les plus grandes chances de succès. La seule difficulté qu'elle présente est due à ce que pour l'appliquer exactement à la paroi postérieure de l'intestin on est obligé de tordre complètement celui-ci autour de son grand axe. Pour remédier à cet inconvénient

2. *Wölfler* a imaginé le procédé de suture intérieure de l'intestin (Fig. 250). Les points de suture qui servent à réunir la paroi postérieure s'appliquent non de dehors en dedans mais de dedans en dehors : l'aiguille s'enfonce d'abord dans l'épaisseur de l'un des deux bords saignants entre la muqueuse et la tunique musculaire, traverse ensuite cette dernière ainsi que la séreuse, va traverser les tuniques séreuses et musculaire de l'autre bord, et ressort enfin à la surface de celui-ci de nouveau entre la musculaire et la muqueuse. Pour que les deux séreuses s'adossent largement, on ne les fait traverser par l'aiguille qu'à 1 centim. de chaque bord libre : les deux bords de la muqueuse qui seuls n'ont pas été compris dans la suture s'appliquent d'eux-mêmes l'un contre l'autre.

Fig. 250.

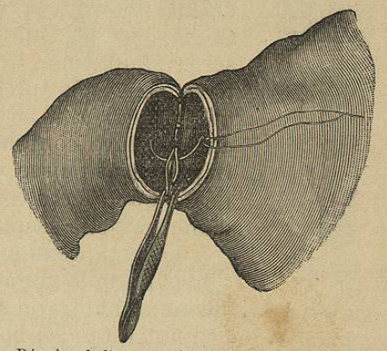

Réunion de l'estomac à l'intestin par la suture intérieure de *Wölfler*.

Autrefois la suture circulaire de l'intestin était souvent combinée avec l'invagination des deux bouts du viscère. Les méthodes d'invagination les plus connues sont les suivantes :

3. Méthode d'invagination de *Jobert* (Fig. 251) : le bout central de l'intestin est introduit dans le bout périphérique; mais pour que les deux surfaces séreuses viennent encore en contact, *Jobert* place dans le bout périphérique un étroit anneau métallique sur lequel il renverse le bord libre de ce bout. Alors seulement a lieu l'invagination du bout central dans le bout périphérique et l'application de la suture circulaire. Les fils pénètrent ici jusque dans la lumière de l'intestin en traversant donc la muqueuse avec les autres couches; lorsque ces fils tombent d'eux-mêmes, l'anneau métallique devient libre et est entraîné avec les fèces.

4. Méthode d'invagination double de *Denans* : dans chacun des deux bouts à réunir on introduit un anneau métallique sur lequel on

renverse le bord libre de l'intestin; les deux bouts sont alors ramenés sur un troisième anneau plus étroit, et finalement fixés par la suture.

Fig. 251.

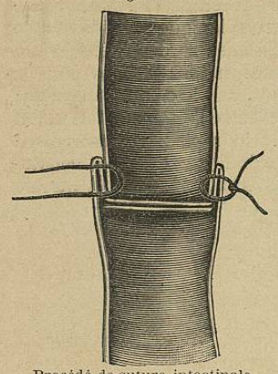

Procédé de suture intestinale de *Jobert*.

Tout récemment *Neuber* a de nouveau préconisé la méthode de l'invagination pour laquelle il s'est servi d'anneaux résorbables faits d'os décalcifiés.

Après la résection de l'intestin il arrive encore parfois que les difficultés de réunion sont considérablement augmentées par le fait de l'inégalité de calibre des deux bouts à rapprocher. En pareil cas on peut, d'après *Wehr*, agrandir déjà suffisamment la lumière du bout le plus étroit en donnant au plan de section une direction oblique; si la différence de calibre était trop considérable on pourrait être contraint, soit de former un pli sur le gros bout *(Gussenbauer, Billroth)* soit d'exciser de ce dernier un lambeau triangulaire *(Rydygier)*.

SIXIÈME CHAPITRE.

Opérations qui se pratiquent sur l'estomac.

Anatomie topographique (Fig. 252).

L'estomac étant un organe très mobile et de dimensions très variables suivant qu'il est plus ou moins rempli, il est clair que sa situation ainsi que ses rapports avec les autres viscères abdominaux doivent également varier beaucoup d'après les circonstances. La grosse tubérosité de l'estomac, qui est cachée dans l'hypochondre gauche derrière les arcs costaux, se continue à droite avec le corps du viscère qui s'étend à travers l'épigastre jusqu'au milieu de l'espace compris entre la ligne sternale et la ligne parasternale droite. C'est en ce point que se trouve toujours, selon *Luschka*, l'orifice pylorique de l'estomac. En cas de maladie, et notamment lorsqu'il est envahi par des néoplasmes, le pylore change néanmoins de position soit qu'il soit entraîné par son poids augmenté, soit qu'il contracte des adhérences avec les organes du voisinage. En cas de forte réplétion, l'estomac exécute un assez fort mouvement de torsion en avant autour de son axe transversal, si bien qu'alors sa grande courbure est plutôt dirigée en avant et que sa face antérieure regarde davantage vers le haut; alors aussi l'organe touche en avant à la paroi abdominale, tandis qu'à l'état de vacuité il se retire dans la profondeur de l'hypochondre jusque contre le muscle diaphragme. Chaque inspiration profonde fait en outre descendre l'estomac dans la cavité abdominale.

La grosse tubérosité de l'estomac arrive en rapport direct avec la rate, sa paroi antérieure est en grande partie recouverte par le lobe gauche du foie; celui-ci recouvre en outre entièrement le pylore, qui, lorsqu'il devient carcinomateux, se laisse pourtant palper à travers les parois abdominales. Le long de la grande courbure court le colon transverse; le pancréas ne devient sous-jacent à l'estomac que quand celui-ci se trouve distendu; au pylore fait suite la portion horizontale du duodénum,