Après avoir retiré l'éponge qui bouchait la plaie abdominale, on rentre l'estomac dans la cavité péritonéale, on revoit une dernière fois tout le terrain opératoire, puis on ferme la plaie de laparatomie au moyen d'un certain

Fig. 253.

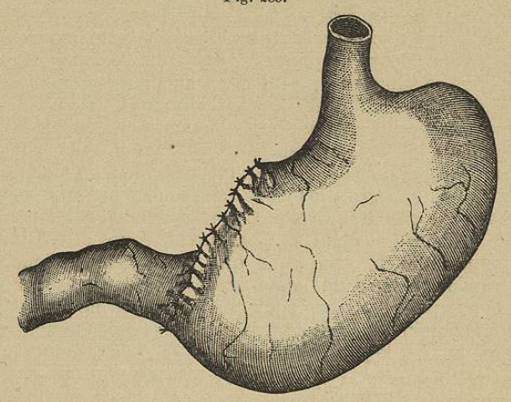

Implantation du duodénum sur la grande courbure de l'estomac d'après *Wölfler*.

nombre de points de sutures en plaques entre lesquels on interpose des points plus superficiels de suture entrecoupée.

SEPTIÈME CHAPITRE.

Création d'un anus artificiel. Entérostomie ou colostomie.

On recourt à cette opération sur le vivant lorsque l'évacuation des matières fécales est empêchée par une atrésie congénitale et très élevée du rectum, ou par un carcinome très étendu et inopérable du même organe. Pour que le travail de la digestion ne soit point entravé dans la suite, il est clair que l'intestin devra toujours être ouvert en un point aussi rapproché que possible de sa terminaison. L'entérostomie ne pourra donc porter sur l'intestin grêle que dans les rares cas d'étranglement interne où cette opération pourrait être indiquée. Le premier anus artificiel fut établi sur le cœcum par *Pillore* en 1776, mais on privait ainsi inutilement le malade des fonctions du colon; aussi est-il préférable d'ouvrir soit l'S iliaque par la voie intrapéritonéale (opération de *Littre* exécutée pour la première fois avec succès par *Duret* en 1793), soit d'après le conseil du même *Duret* le colon descendant, qu'on aborde par la voie extrapéritonéale (opération de *Callisen* et *Amussat)* ou bien par la voie intrapéritonéale (opération de *Fine)*. La technique de ces opérations s'est naturellement aujourd'hui améliorée à la suite des progrès réalisés par la chirurgie moderne.

I. Etablissement d'un anus artificiel sur l'S iliaque, d'après *Littre* et *Duret*.

L'S iliaque est cette anse très variable en longueur du gros intestin, qui fait communiquer le colon descendant et le rectum. Il est complètement entouré par le péritoine qui lui fournit un mésocolon tantôt long et tantôt court. Il en résulte que la position de cette partie mobile du gros intestin est également très variable. L'S iliaque siège le plus souvent dans la fosse iliaque gauche, mais en certains cas, et surtout lorsqu'il est distendu, il se porte davantage à droite et en haut.

Le sujet étant couché sur le dos, on pratique à la peau une incision qui commence à un travers de doigt au-dessus de l'épine iliaque antéro-supérieure gauche, et qui de là se porte en avant parallèlement au ligament de *Poupart* sur une étendue de 6 à 8 centim. environ. On divise ensuite couche par couche les larges muscles de la paroi abdominale jusqu'à ce qu'on arrive sur le péritoine. L'hémorragie étant entièrement tarie, on ouvre largement ce dernier, et l'on va à la recherche de l'S iliaque qui pourrait être confondu avec une anse de l'intestin grêle distendue; on le reconnaît facilement à ses stries longitudinales, à ses bosselures et sillons ainsi qu'à ses appendices graisseux épiploïques. L'ayant trouvé, on l'attire en avant comme on le fait pour l'estomac dans la gastrostomie, et on le fixe solidement aux bords de la plaie par des points de suture qui embrassent d'une part les tuniques séreuse et musculaire de l'intestin, d'autre part le péritoine pariétal et toute l'épaisseur de la paroi abdominale. Les fils de soie doivent être laissés longtemps en place. Si aucune raison n'oblige à ouvrir immédiatement l'intestin, on attend pour le faire que la paroi de l'intestin se soit intimement soudée à la paroi abdominale antérieure; lorsqu'après quelques jours d'attente ce résultat est atteint, on incise la paroi du viscère entre les deux rangées de sutures.

L'anus artificiel créé à la suite de la simple colostomie présente l'inconvénient d'avoir toujours une tendance très marquée à se refermer spontanément; outre cela, même lorsqu'il reste ouvert il laisse continuellement passer une partie du contenu intestinal du bout supérieur dans le bout inférieur de l'anse ouverte. Il en résulte que tous les symptômes pénibles provoqués par le passage des matières fécales à travers le rectum ulcéré, ne tardent pas à faire leur réapparition. C'est pourquoi l'opération telle que nous l'avons décrite plus haut ne sera indiquée que dans les cas où il s'agira d'établir seulement temporairement un anus artificiel, et aussi dans ceux où le malade serait affaibli au point de ne pouvoir plus supporter une opération d'assez longue durée. Dans tous les autres cas l'anus artificiel devra être établi de manière à livrer

passage, d'une façon durable, au contenu intestinal tout entier. Ce but peut être atteint par deux procédés :

a) **Par la section transversale complète de l'intestin, d'après** *Schinzinger*, *Madelung*, *König*, **etc.**

L'intestin attiré à travers l'ouverture des téguments est sectionné en travers, et son bout afférent est suturé sans plus de façons dans un des angles de la plaie, ou y est seulement fixé après qu'on a d'abord cousu le feuillet pariétal du péritoine avec le bord de la peau extérieure. On retrousse alors en dedans le bord libre du bout efférent, et l'on ferme complètement celui-ci à l'aide d'une double rangée de points de suture de *Lembert*. Ce bout efférent est alors réintégré dans la cavité abdominale. La fermeture spontanée d'un anus artificiel établi de cette façon n'est désormais plus possible; d'un autre côté la musculature de la paroi abdominale joue vis-à-vis du nouvel orifice le rôle d'un sphincter et s'oppose ainsi à l'écoulement continuel des matières fécales. Par contre l'emprisonnement de ces matières et l'accumulation du mucus intestinal dans le bout efférent, au-dessus du point rétréci, peuvent donner lieu à des inflammations excessivement violentes et d'une gravité exceptionnelle. Aussi est-il bien préférable, lorsqu'on a sectionné l'intestin en travers, de suturer son bout afférent dans l'un des angles de la plaie, de fixer son bout efférent dans l'angle opposé, puis de fermer par la suture toute la portion de la plaie abdominale qui est comprise entre les deux bouts d'intestin. En bouchant ensuite ces derniers avec de la gaze iodoformée, et en faisant usage de pommade et de gaze iodoformée pour recouvrir la plaie abdominale, on mettra la cavité péritonéale à l'abri de toute infection pouvant provenir du tube intestinal ouvert.

b) **Par l'insertion de l'anse intestinale dans la plaie avec formation d'un « éperon », d'après** *Verneuil*, *Maydl*, *Knie*, **etc.**

Les constatations faites au cours de l'établissement spontané d'un anus contre nature (à la suite de la gangrène d'une anse intestinale étranglée) devaient suggérer aux chirurgiens l'idée d'attirer et de fixer en avant la paroi postérieure de l'intestin avec son mésentère, afin de façonner un « éperon » semblable à celui que crée le seul travail de la nature pour empêcher le passage des matières fécales du bout central dans le bout périphérique. C'est ainsi que par une traction lente exercée sur l'S iliaque, *Verneuil* produit à travers la plaie une hernie de la grosseur d'un œuf de poule, qu'il empêche de rentrer dans le ventre en passant à travers sa base deux longues aiguilles à acupuncture, qui s'appuyent par leurs extrémités contre la paroi

abdominale. Avec le thermo-cautère il pratique ensuite sur l'anse herniée une ouverture de la grandeur d'une pièce de cinq francs.

Nous trouvons décrit dans le traité de chirurgie d'*Albert* le procédé suivant de *Maydl* qui nous paraît être très avantageux et d'une exécution très simple :

Après avoir ouvert le ventre on attire au dehors une portion mobile de l'intestin (S iliaque, colon, ileus) avec son mésentère, et on la fixe à l'extérieur à l'aide d'une bandelette de gaze iodoformée, d'un tube à drainage, ou d'une cheville en caoutchouc durci, qu'on passe au travers de l'insertion du mésentère. En dessous de ce petit pont sur lequel l'anse intestinale se trouve placée à cheval, on réunit ensuite, jusque dans le fond de la plaie des téguments, les deux bouts accolés de l'anse intestinale, au moyen d'une rangée antérieure puis d'une rangée postérieure de points de suture qui ne doivent embrasser que les tuniques séreuse et musculaire. Si l'ouverture de l'intestin doit avoir lieu sans retard, l'anse herniée est suturée sur tout son pourtour avec le péritoine pariétal. La plaie abdominale est alors badigeonnée avec du collodion iodoformé et l'intestin est incisé transversalement sur le tiers de sa circonférence; un drain est introduit dans chaque bout de l'anse ouverte pour servir à des lavages ultérieurs. Lorsqu'au contraire on peut attendre quelques jours avant d'ouvrir l'intestin, celui-ci ne doit plus être suturé au péritoine pariétal; on se contente alors d'entourer de gaze iodoformée la partie d'anse située en dessous du petit support.

2. Etablissement d'un anus artificiel sur le colon descendant.

Le colon descendant recouvre le bord externe du rein gauche, puis descend sur la paroi postérieure de l'abdomen, à travers la région lombaire, jusqu'à la fosse iliaque gauche. Il constitue la partie la plus fixe du gros intestin, mais pourtant son siège est encore soumis à quelques variations. Chez l'embryon le colon descendant possède d'abord un revêtement péritonéal complet; seulement, par suite du développement latéral que subit plus tard la paroi abdominale, le côté du viscère qui repose sur le muscle carré des lombes, finit par être privé peu à peu du péritoine qui le recouvrait. Cette bande de la paroi postérieure du colon qui n'est pas tapissée par le péritoine est dans certains cas assez large, mais souvent aussi est à peine perceptible.

a) **Ouverture extrapéritonéale du colon descendant, d'après** *Duret*, *Callisen* **et** *Amussat*.

Dans le but d'éviter l'ouverture de la cavité péritonéale, ces auteurs préféraient utiliser pour l'établissement d'un anus artificiel la partie de la paroi du colon qui n'est pas tapissée par le péritoine. Il est vrai de dire que la recherche de cette bande d'intestin dépourvue de séreuse est loin d'être facile dans tous les cas, et que souvent même, par suite de son peu de largeur, on ne pourra s'empêcher de blesser involontairement le péritoine au cours de l'opération; dès lors il nous paraît avantageux d'abandonner cette méthode pour lui préférer la colostomie intrapéritonéale dont nous parlerons tout à l'heure.

La colostomie extrapéritonéale s'exécute de la manière suivante :

Le sujet est couché latéralement, sur un coussin, de façon que la région lombaire gauche soit parfaitement accessible :

On fait une incision qui commence à l'extrémité de la douzième côte, et qui descend verticalement jusqu'au-dessus de la crête iliaque. Couche par couche on divise les muscles de la paroi abdominale dans toute l'étendue de la plaie cutanée. Entre les fibres d'insertion au fascia dorso-lombaire des muscles petit oblique et transverse on trouve les branches antérieures de division des artères lombaires; on les divise entre deux ligatures. Une fois arrivé sur le fascia transversalis on recherche la bande de la paroi du colon qui est dépourvue de péritoine; on y arrive plus facilement lorsque les matières fécales sont accumulées dans le colon. Le restant de l'opération s'exécute comme dans la colostomie par la méthode de *Littre*.

b) **Ouverture intrapéritonéale du colon descendant, d'après** *Fine*.

L'ouverture de la cavité péritonéale étant exempte de dangers du moment qu'elle est pratiquée avec toutes les précautions antiseptiques désirables, la colostomie par la voie intrapéritonéale devra être toujours préférée à la précédente en raison de sa facilité plus grande d'exécution.

Le sujet est encore couché latéralement sur un coussin. L'incision descend verticalement de l'extrémité de la onzième côte gauche jusqu'à la crête iliaque. On divise une à une les différentes couches de la paroi abdominale jusqu'à ce qu'on arrive sur le péritoine. Tout écoulement de sang ayant été soigneusement tari, on soulève avec une pince un pli du péritoine dans lequel on pratique une ouverture. On agrandit l'incision de la séreuse avec l'instrument conduit comme toujours au-devant de l'index gauche enfoncé dans la cavité abdominale; on recherche alors le colon et on le reconnaît à ses stries longitudinales, à ses bosselures et sillons ainsi qu'à ses appendices graisseux. La paroi antérieure du colon est ensuite attirée dans la plaie et y est fixée à la paroi abdominale par une rangée circulaire de sutures. L'intestin sera encore ici ouvert de la même façon que dans l'opération de *Littre*.

HUITIÈME CHAPITRE.

Extirpation du rectum.

Anatomie topographique (Compar. Fig. 261).

Le rectum commence à gauche du promontoire en faisant suite à l'S iliaque; il descend dans la partie postérieure de l'excavation du petit bassin étant placé sur la ligne médiane dans la concavité formée par le sacrum et le coccyx.

Seule la partie supérieure du rectum qui correspond aux deux premières vertèbres sacrées est entourée de toutes parts par le péritoine qui lui forme même un mésorectum. Plus bas, la séreuse ne recouvre plus que les parois latérales et la paroi antérieure du viscère, et plus bas encore, c'est-à-dire à partir de la troisième vertèbre sacrée jusqu'à une hauteur variable, le péritoine ne revêt que la paroi antérieure d'où il se réfléchit sur la paroi postérieure de la vessie. Le cul-de-sac formé en cet endroit par la réflexion du péritoine — cul-de-sac recto-vésical chez l'homme, cul-de-sac recto-utérin chez la femme — se trouve situé sur la ligne médiane à environ 6 à 8 centim. au-dessus de l'ouverture anale.

Au niveau des deux tiers supérieurs de la cavité du petit bassin le rectum est fixé contre le sacrum par un tissu conjonctif très peu abondant et peu graisseux; plus bas ce tissu s'épaissit considérablement tout en s'infiltrant de graisse et éloigne de plus en plus le rectum du coccyx. La paroi

rectale arrive ainsi à se mettre directement en contact avec les organes génito-urinaires. Chez l'homme cette paroi répond, en dessous du cul-de-sac péritonéal, au fond de la vessie, aux vésicules séminales, aux canaux déférents et tout particulièrement à la prostate. A l'état normal on parvient toujours avec le doigt pratiquant le toucher rectal à atteindre le bord supérieur de cette glande; en cas de besoin on peut du reste, après avoir anesthésié le malade, introduire la main entière dans le rectum et faire une exploration complète des différents organes de la région. Chez la femme, la partie de la paroi antérieure du rectum qui est située plus bas que le cul-de-sac péritonéal, répond directement à la paroi postérieure du vagin à laquelle elle est même intimement unie, surtout en bas, par des tractus d'un tissu conjonctif serré et dense. *Rüdinger* a attiré avec raison l'attention sur la différence qui existe entre le rectum de l'homme et celui de la femme relativement à la quantité dont cet organe dépasse en bas l'ouverture inférieure du petit bassin : chez la femme la partie du viscère qui dépasse la pointe du coccyx est d'environ 2 centim. plus grande que la partie correspondante du même organe chez l'homme.

Abstraction faite des tractus conjonctifs sus-mentionnés, les moyens de fixation du segment inférieur du rectum sont d'une part la portion postérieure de l'aponévrose pelvienne, et d'autre part les muscles de l'anus dont les uns sont soumis à l'action de la volonté et dont les autres sont indépendants de cette dernière. Ces muscles s'engrènent les uns dans les autres par une partie de leurs faisceaux, et entourent l'anus d'un anneau constricteur doué d'une très grande force. Les deux muscles soumis à l'action de la volonté sont d'abord le sphincter externe de l'anus qui se détache en arrière du coccyx, embrasse de ses faisceaux écartés l'extrémité inférieure du rectum, et se continue en avant dans la musculature du périnée, puis le releveur de l'anus qui naît de chaque côté de l'aponévrose pelvienne, de la face postérieure du pubis et de sa branche descendante ainsi que de la tubérosité de l'ischion, et dont les faisceaux se dirigent en bas, vers l'anus et la prostate chez l'homme, vers l'anus et le vagin chez la femme. A l'extrémité postérieure de ce muscle membraneux s'ajoute de chaque côté le muscle coccygien qui s'insère à la fois à l'épine sciatique, aux grand et petit ligament sacro-sciatique, au sacrum et au coccyx. Ces différents muscles constituent une sorte de diaphragme (diaphragme urogénital de *Henle)* qui est tendu dans l'ouverture inférieure du petit bassin. Les fibres circulaires de la tunique musculaire du rectum s'accumulent au-dessus du sphincter externe et y constituent le sphincter interne de l'anus; celui-ci est traversé par les anses terminales des fibres longitudinales. A 8 centim. environ au-dessus de l'ouverture anale se remarque également un anneau formé de fibres circulaires agglomérées qui constitue le troisième sphincter de l'anus (m. sphincter ani tertius).

La muqueuse de l'extrémité inférieure du rectum présente 6 à 8 plis longitudinaux séparés par autant de dépressions (colonnes et sinus de Morgagni).

Les vaisseaux entourent le rectum d'un réseau anastomotique très serré; les veines sont particulièrement nombreuses et très développées (plexus hémorroïdal). Parmi les artères, l'hémorroïdale supérieure qui provient de la mésentérique inférieure est remarquablement plus développée que les hémorroïdale inférieure et moyenne qui naissent de la honteuse commune. Les veines se déversent en partie dans la veine hypogastrique et en partie dans la veine porte par l'intermédiaire de la mésentérique inférieure.

Les vaisseaux lymphatiques du rectum sont également très nombreux; ils traversent un certain nombre de ganglions lymphatiques, et vont s'aboucher dans les troncs hypogastriques et lombaires.