4. Résection du rectum en cas de tumeur difficilement accessible, d'après *P. Kraske.*

Lorsque le néoplasme siége trop haut dans le rectum pour pouvoir être extirpé par en bas, mais en même temps se trouve situé trop bas pour pouvoir être rendu accessible par une laparotomie, on parvient encore à l'enlever complètement en l'abordant par la région fessière au moyen de la résection d'un des bords latéraux du sacrum.

Le sujet est placé dans le décubitus latéral droit. On fait sur la ligne médiane une incision qui va de la deuxième vertèbre sacrée jusqu'à l'ouverture anale. Cette incision divise du coup toutes les parties molles, y compris la paroi du rectum, puis la musculature de la fesse est détachée du côté gauche jusqu'au niveau du bord du sacrum, le coccyx est extirpé et les insertions du grand et du petit ligament sacro-sciatique coupées à ras de l'os. L'aide rétracte fortement en dehors la lèvre externe de la plaie. Cela étant, avec le ciseau et le marteau on abat la partie inférieure du bord gauche du sacrum : le trait de section qui décrit une courbe ouverte à gauche, commence sur le bord gauche de l'os à hauteur du 3e trou sacré, rase le bord inférieur de ce trou, passe à travers le trou sous-jacent et finalement à travers la corne sacrée inférieure gauche. De la sorte le canal sacré n'est pas ouvert, et la branche antérieure du 3e nerf sacré est également épargnée.

Le malade étant alors placé dans le décubitus dorsal avec le siége très élevé, on peut aisément, à travers la large voie créée, aller décoller avec le doigt tout l'anneau carcinomateux, même s'il remonte jusqu'à la naissance de l'S iliaque, puis on pratique la résection du segment d'intestin ainsi isolé. L'extirpation étant terminée on attire le bout supérieur du rectum dans la plaie — ce qui suffit à fermer l'espace de Douglas qui a été largement ouvert — et on le fixe par quelques sutures au pourtour antérieur du segment inférieur. L'extrémité inférieure de l'organe qui a été fendue par l'incision du début est encore laissée ouverte pendant quelque temps; elle sera fermée plus tard à l'aide d'une opération plastique.

Rinne a montré qu'il n'était pas nécessaire de fendre verticalement l'extrémité inférieure encore saine du rectum, et pour s'opposer à sa rétraction ainsi que dans un but d'hémostase, il l'a remplie entièrement avec de la gaze iodoformée; lui aussi, se borne à réunir les deux bouts d'intestin à leur pourtour antérieur seulement. Il va de soi que la méthode de *Kraske* trouvera encore son application dans les cas où le carcinome aura également envahi la partie inférieure du rectum, ce qui

veut dire qu'elle peut aussi bien servir à l'extirpation totale qu'à la résection partielle de ce dernier.

5. Résection du rectum, d'après *Bardenheuer.*

Le sujet repose sur le dos et le siège, mais de telle façon que celui-ci se trouve sur un niveau plus élevé que la colonne lombaire. Sur la ligne médiane on divise la peau et le fascia superficialis depuis l'anus jusqu'au milieu du sacrum; on divise ensuite dans la même ligne le segment postérieur du sphincter anal. Cela fait, avec le couteau coupant constamment dans la direction du sacrum et du coccyx, on dénude de droite et de gauche la face postérieure de ces deux os jusqu'au niveau de leurs bords latéraux; le périoste étant très adhérent à l'os ne doit pas être décollé avec les parties molles. On désinsère ensuite de chaque côté le grand et le petit ligament sacro-sciatique, puis avec une cisaille osseuse, on résèque le sacrum aussi haut que possible, même jusque tout contre le 3e trou sacré, après l'avoir au besoin rendu plus accessible en ajoutant une incision transversale à l'extrémité supérieure de l'incision verticale.

Pendant que l'index gauche introduit dans l'anus refoule vers la plaie la partie inférieure saine de la paroi postérieure du rectum, on incise sur la ligne médiane, en se guidant tout le temps sur ce doigt, l'aponévrose périnéale, le muscle releveur de l'anus, l'aponévrose pelvienne et le tissu graisseux intermédiaire, jusqu'à ce que l'on arrive enfin sur la paroi de l'intestin. Les deux doigts indicateurs sont alors enfoncés dans la plaie qu'ils agrandissent en déchirant toutes les parties molles jusqu'à l'ouverture anale en avant, jusqu'à la surface de section de l'os en arrière. Sous le contrôle de l'index gauche qui est alors réintroduit dans le rectum, on dénude avec l'index droit la paroi postérieure de ce dernier jusqu'au bord inférieur de la tumeur; on isole de la même façon les deux parois latérales, puis, avec le bout du même doigt recourbé en crochet, on va finalement décoller la paroi antérieure, pendant que l'index gauche qui se trouve toujours dans l'anus attire fortement l'intestin en arrière. Cette manière de procéder met sûrement l'uretère à l'abri de toute lésion. L'intestin est alors étreint dans une anse de fil serrée en dessous de la tumeur, qui permet de l'attirer par en bas, pendant que la main entière introduite par la plaie dans le bassin mobilise à son tour l'anneau carcinomateux en déchirant sur tout son pourtour les adhérences qui le retiennent; en décollant ainsi la tumeur on doit faire en sorte de laisser adhérer à sa face postérieure le plus de tissu cellulaire possible pour être certain d'extirper du même coup les vaisseaux lymphatiques rétrorectaux.

Les feuillets du mésorectum et du mésocolon sont à leur tour déchirés, dans le but de mobiliser suffisamment le bout supérieur de l'intestin pour pouvoir plus tard l'amener sans trop grande tension au contact du bout inférieur. Cela fait, on sectionne transversalement le rectum à 2 centim. en dessous du néoplasme, on refoule en haut avec le bout des doigts le péritoine qui tapisse sa face antérieure, on saisit la tumeur par en haut, et tout en la tordant, on l'entraîne au-dehors avec la masse de tissu cellulo-adipeux qui est située au-devant de l'articulation sacro-iliaque gauche; on sectionne enfin l'intestin à 4 centim. au-dessus de la limite supérieure du néoplasme. L'hémorragie est facilement arrêtée par le tamponnement au moyen d'une éponge antiseptique munie d'une anse de fil; si le cul-de-sac péritonéal a été déchiré on en bouche aussitôt l'ouverture avec de la gaze au thymol. Il est rarement besoin de placer quelques ligatures. Pour terminer on réunira par une suture en surjet la muqueuse du bout supérieur du rectum à celle du bout inférieur, puis une seconde suture en surjet réunira de même les tuniques séreuse et musculaire de ces deux bouts; on laisse ouverte l'incision faite à travers la partie postérieure du sphincter. La plaie est bourrée avec de la gaze iodoformée; une suture du péritoine n'est nécessaire qu'en cas de chute d'une anse intestinale.

Lorsque la tumeur siège dans le domaine de la prostate, *Bardenheuer* fend l'anus et le sphincter par une incision médiane allant du scrotum jusqu'à la face postérieure du sacrum, il place dans la fente ainsi créée deux larges rétracteurs, divise transversalement la muqueuse de l'intestin à 2 centim. au-dessus de l'ouverture anale, va à travers l'incision du raphé postérieur décoller avec le bout des doigts la paroi postérieure et les parois latérales du rectum, sectionne transversalement celui-ci à hauteur de l'incision de la muqueuse, et achève de le détacher en avant de la prostate et de la vessie. Des portions de ces deux organes doivent au besoin être également sacrifiées.

Pour pratiquer l'amputation du rectum, on se servira de la même incision médiane, qu'on dédoublera en son milieu de façon à circonscrire complètement l'anus. A travers la partie postérieure de cette incision on ira pour commencer décoller le rectum au-dessus de la tumeur, puis on isolera celle-ci, d'abord sur les côtés et en arrière avec les doigts agissant de haut en bas, puis en avant avec les doigts agissant en sens inverse.

Le néoplasme s'étend-il jusque dans l'S iliaque, on pratique encore l'isolement du segment inférieur du rectum, et sa division transversale en dessous de la tumeur, de la même façon que précédemment, puis pour atteindre les limites supérieures

du mal, on a recours à une incision explorative extrapéritonéale, qu'on pratique le long du ligament de *Poupart*, depuis la symphyse jusqu'à l'épine iliaque antérieure et supérieure.

II. Extirpation totale du rectum.

1. A l'aide d'une incision circulaire circonscrivant l'anus, d'après *Lisfranc*.

L'extirpation totale est indiquée lorsqu'un carcinome du rectum est compliqué d'une affection de même nature de la partie anale. Les mêmes dispositions étant prises que pour les opérations précédentes, on circonscrit l'anus par une incision en forme d'anneau, qu'on approfondit par une section également circulaire du muscle releveur de l'anus. Cela fait, pendant qu'un aide attire en bas la tumeur saisie au moyen d'une forte pince à crochets, on isole avec le bout des doigts, et au besoin avec les ciseaux, le tube intestinal du tissu conjonctif périrectal. Tout vaisseau qui donne est aussitôt saisi dans une pince hémostatique. Grâce à la traction que l'aide ne cesse d'exercer sur le rectum, la plaie reste plane au lieu de se creuser en entonnoir, et l'hémostase ne présente ainsi aucune difficulté. Si pourtant malgré cela le champ opératoire devient par trop exigu, on ajoute à l'incision circulaire une incision longitudinale postérieure qui, selon *v. Volkmann*, ne doit jamais intéresser la paroi postérieure du rectum. Au besoin même on pourra se créer un espace suffisant par l'extirpation du coccyx, ou par une incision longitudinale antérieure tombant dans le raphé du périnée. Toujours l'intestin devra rester fermé pour éviter que les liquides putrides provenant du carcinome ne puissent venir au contact de la plaie.

Après avoir isolé le cylindre rectal jusqu'au-dessus de la limite supérieure du néoplasme, on passe au-dessus de ce dernier, à travers la paroi saine, quelques anses de fil, on sectionne transversalement le rectum au-devant de ces fils, et après avoir tari tout écoulement de sang on attire en bas le bout supérieur du viscère pour le suturer aux bords de la plaie cutanée. Si l'on a dû avoir recours aux incisions antérieure et postérieure, on les réunit partiellement par la suture après les avoir naturellement drainées suivant les règles.

2. A l'aide de l'incision longitudinale postérieure de *Velpeau, Simon* et *Kocher*.

Ce procédé convient également très bien pour pratiquer l'extirpation totale du rectum. L'opération suit tout d'abord la marche précédemment indiquée pour la résection de cet organe. Mais dès que celui-ci a été mis à nu par derrière, au lieu d'en fendre verticalement la paroi comme on le faisait tantôt, on circonscrit l'anus au moyen d'une incision circulaire à travers laquelle on mobilise le cylindre rectal *in toto*. Le procédé est,

quant au reste, absolument analogue à celui qui vient d'être décrit.

Dans les résections étendues qu'on pratique sur le vivant, il n'est pas toujours aisé d'éviter la blessure du péritoine. Celle-ci a pourtant beaucoup perdu de sa gravité depuis qu'on est parvenu à réaliser l'asepsie au cours de ces opérations. Si donc le péritoine vient à être lésé pendant la résection, on en bouche provisoirement l'ouverture avec un tampon aseptique ; après l'opération c'est également le tamponnement de la plaie avec la gaze iodoformée qui met le mieux la cavité péritonéale à l'abri de l'infection septique.

Chez les femmes il n'est pas rare de trouver la paroi postérieure du vagin déjà envahie par le carcinome ; en pareil cas on est bien obligé d'exciser un fragment elliptique ou triangulaire de cette paroi, et l'on referme ensuite la plaie par quelques points de suture. Lorsque chez l'homme le néoplasme s'est déjà propagé à l'appareil urinaire, le plus sage est de renoncer à l'extirpation.

Annexe.

Opération de la fistule ano-rectale.

Quoiqu'on ne trouve guère l'occasion de s'exercer sur le cadavre à la pratique de cette opération, nous ne pouvons pourtant pas, étant donnée sa grande importance, la passer ici complètement sous silence. Les fistules à l'anus que l'on rencontre le plus souvent dans la pratique peuvent se ranger en deux catégories principales. A la première catégorie appartiennent les trajets fistuleux qui partent de la peau et se perdent dans le tissu cellulaire périrectal sans pénétrer à travers la muqueuse (fistules incomplètes externes) ; à la seconde appartiennent ceux qui établissent une communication anormale entre la peau extérieure et le rectum (fistules complètes). Pour l'une comme pour l'autre sorte de fistules le traitement doit consister à rendre l'évacuation du pus aussi libre que possible, et en second lieu à détruire et extirper les masses granuleuses qu'elles contiennent très souvent et qui la plupart du temps sont de nature tuberculeuse. Avant, comme pendant l'opération, l'extrémité inférieure du rectum pourra être rendue accessible au regard et à la main au moyen du spéculum en demi-gouttière de *Simon*, ainsi qu'à l'aide d'érignes à plusieurs dents.

I. Incision d'une fistule anale complète à l'aide du bistouri boutonné (Fig. 255 *a*).

Le malade est placé dans la position de la taille périnéale ou bien dans le décubitus dorsal.

L'index gauche introduit dans le rectum reçoit sur son extrémité un bistouri boutonné, étroit et concave, qui a été enfoncé à travers le trajet fistuleux. On attire ensuite au dehors le doigt uni à l'instrument qui coupe ainsi devant lui tout le pont de parties molles interposé entre l'anus et la fistule. Pendant que l'assistant écarte les lèvres de l'incision avec des érignes pointues, on racle à la cuiller tranchante tout le tissu de granulations, ou bien on le détruit entièrement à l'aide du thermo-cautère de façon à recouvrir la surface de la plaie d'une escarre aseptique.

Le traitement ultérieur consiste généralement, en Allemagne, dans le tamponnement de la cavité de la plaie avec de la gaze iodoformée : on peut de la sorte s'assurer à chaque instant s'il ne survient pas de récidive, et au besoin pratiquer un nouveau raclage ou une nouvelle cautérisation. En opposition avec cette manière de faire, les chirurgiens américains s'efforcent depuis quelque temps d'obtenir la réunion de la plaie par première intention, et cela dans le but de prévenir l'incontinence des matières fécales qu'ils ont vue parfois s'établir à la

Fig. 255.

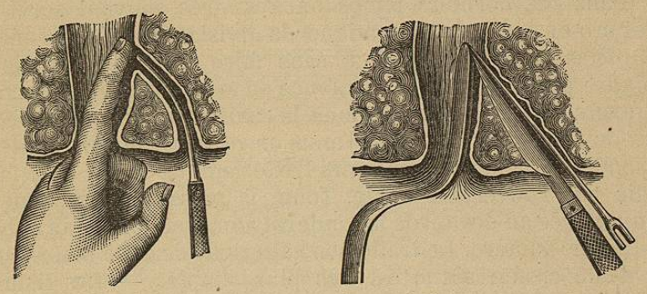

Incision d'une fistule ano-rectale.
a) à l'aide du bistouri boutonné, *b)* à l'aide du bistouri pointu et du gorgeret.

suite de l'opération des fistules anales. Voici brièvement en quoi consiste leur façon de procéder :

Après avoir distendu le sphincter et enfoncé dans le rectum une éponge munie d'un fil, on introduit dans la fistule une sonde cannelée au-devant de laquelle on sectionne toutes les parties molles, muqueuse comprise, jusque sur la paroi calleuse de la fistule ; le canal fistuleux est alors, non pas ouvert, mais extirpé dans son entier. On s'assure encore une fois que tout le tissu malade est bien enlevé, puis l'hémostase étant terminée, on referme complètement la plaie au moyen d'une suture au catgut à plusieurs étages, ainsi que par quelques points de suture de la muqueuse et quelques autres de suture profonde au crin de Florence. Les différents fils, surtout les plus superficiels, ne devront être que modérément serrés.

2. Division d'une fistule anale incomplète au moyen du bistouri pointu et du gorgeret (Fig. 255 *b*).

Une sonde cannelée est enfoncée dans le trajet fistuleux qu'elle parcourt dans son entier; dans le rectum, au lieu du doigt, on introduit un gorgeret, sorte de levier en bois creusé en gouttière. Dans la rainure de la sonde on conduit un bistouri pointu à travers la fistule et la paroi intestinale, jusqu'à ce qu'il rencontre le gorgeret; on ramène ensuite à soi les deux instruments maintenus tout le temps en contact, et l'on sectionne ainsi de nouveau tout le pont de parties molles qui sépare la fistule de la cavité rectale. Le traitement ultérieur est le même que pour 1. Souvent on réussit encore à traverser avec le bec de la sonde la muqueuse rectale très amincie au niveau de l'endroit malade, et l'on transforme ainsi la fistule incomplète en une fistule complète qu'on peut alors traiter comme telle.

Dans ces derniers temps on s'est très souvent servi du thermo-cautère pour pratiquer la division des fistules anales complètes qu'on opère ainsi sans faire subir au malade la moindre perte de sang. On enfonce encore une sonde cannelée à travers la fistule, jusque dans la cavité rectale; puis avec le bout du doigt introduit dans l'anus on va accrocher la pointe de la sonde, et on la recourbe vers l'extérieur de façon à la faire sortir par l'ouverture anale. Toute la masse de tissu qui se trouve située au-devant de la sonde est alors sectionnée au moyen du thermo-cautère. Le traitement ultérieur de cette plaie tapissée d'une croûte sèche est des plus simple. — Les fistules anales qui s'ouvrent très haut dans le rectum pourront être divisées avec l'écraseur linéaire ou l'anse galvano-caustique lorsqu'on voudra éviter l'hémorragie pouvant provenir de la section des artères hémorroïdales.

NEUVIÈME CHAPITRE.

Opération de la hernie étranglée ou herniotomie.

Dans les amphithéâtres abondamment fournis de cadavres, il n'est pas rare du tout de rencontrer des sujets porteurs de hernie. S'il est vrai que l'on n'a presque jamais l'occasion de trouver réalisées sur eux les conditions de l'étranglement herniaire, on n'en doit pas moins toujours profiter de la circonstance pour apprendre à connaître l'anatomie de la hernie dont l'étude est indispensable à quiconque veut bien se rendre compte des préceptes de la herniotomie.

Nous ne parlerons dans la description qui va suivre que des deux principales sortes de hernies, à savoir les hernies inguinales et les hernies crurales; nous renvoyons pour les autres aux traités de pathologie chirurgicale spéciale.

I. Herniotomie inguinale.

Anatomie (Fig. 256).

La tumeur herniaire que l'on désigne sous le nom d'hernie inguinale est due au déplacement d'un viscère abdominal, qui sort du ventre à travers une ouverture de sa paroi, pour venir faire saillie sous les téguments externes de la région inguinale (donc au-dessus du ligament de *Poupart*), et parfois même descendre jusque dans l'intérieur des bourses. L'ouverture par où s'échappe ici le viscère est physiologiquement préformée et porte le nom de canal inguinal.

Le canal inguinal n'est dans les conditions normales qu'un trajet virtuel, qu'un canal sans lumière; il livre simplement passage au cordon spermatique qui le remplit du reste entièrement. Lorsqu'il vient à être élargi pathologiquement par une hernie, il possède par contre une lumière véritable. Cette restriction étant faite, on saura désormais quel sens il faut attribuer aux expressions de trou, de fente, etc., qui reviendront souvent dans la description qui va suivre. Le canal inguinal traverse la musculature de la région inguinale suivant une direction oblique de haut en bas et de dehors en dedans; sa longueur est d'environ 3 à 5 centim. Son orifice profond ou péritonéal (anneau inguinal interne) est constitué par une fente ovale, à grand diamètre vertical, existant dans le fascia transversalis; il est recouvert par le feuillet pariétal du péritoine. Cet orifice correspond exactement à la partie moyenne du ligament de *Poupart;* son bord interne est rasé par l'artère épigastrique qui naît de la fémorale en dessous de l'arcade crurale et qui s'élève ensuite à la face postérieure de la paroi abdominale. Le fascia transversalis se retrousse en forme d'entonnoir dans le canal inguinal et y forme l'enveloppe du cordon spermatique qu'on désigne sous le nom de tunique vaginale commune* (*fascia infundibuliformis*, tunica vaginalis communis testis et funiculi spermatici).

L'orifice cutané ou externe du canal inguinal (anneau inguinal externe) siège immédiatement au-dessus de l'insertion du ligament de *Poupart* à l'épine du pubis. Lorsqu'on a enlevé le cordon spermatique auquel il donne passage, cet orifice se présente sous forme d'un triangle à sommet supéro-externe et à base dirigée vers la symphyse pubienne. En réalité, l'anneau externe est également recouvert par un feuillet mince de tissu conjonctif qui se détache des bords mêmes de l'anneau (fascia intercolumnaris) ; de même que le fascia infundibuliformis de plus haut, ce feuillet se prolonge en forme d'entonnoir sur le cordon spermatique et prend alors le nom de fascia de *Cooper*.

Les bords de l'anneau inguinal externe sont formés par l'aponévrose du muscle grand oblique ; le bord ou pilier inférieur, qui est le plus fort, n'est autre que l'extrémité interne du ligament de Poupart ; le pilier supérieur, qui est le plus faible, s'attache au pubis en avant de la symphyse, en s'entrecroisant avec celui du côté opposé.

L'anneau inguinal externe présente une largeur variable d'après que la dissection en est poussée plus ou moins loin — l'artifice entre pour beau-

---

* Encore appelée tunique fibreuse commune par les auteurs français (N. d. T.).