2. Division d'une fistule anale incomplète au moyen du bistouri pointu et du gorgeret (Fig. 255 *b*).

Une sonde cannelée est enfoncée dans le trajet fistuleux qu'elle parcourt dans son entier; dans le rectum, au lieu du doigt, on introduit un gorgeret, sorte de levier en bois creusé en gouttière. Dans la rainure de la sonde on conduit un bistouri pointu à travers la fistule et la paroi intestinale, jusqu'à ce qu'il rencontre le gorgeret; on ramène ensuite à soi les deux instruments maintenus tout le temps en contact, et l'on sectionne ainsi de nouveau tout le pont de parties molles qui sépare la fistule de la cavité rectale. Le traitement ultérieur est le même que pour 1. Souvent on réussit encore à traverser avec le bec de la sonde la muqueuse rectale très amincie au niveau de l'endroit malade, et l'on transforme ainsi la fistule incomplète en une fistule complète qu'on peut alors traiter comme telle.

Dans ces derniers temps on s'est très souvent servi du thermo-cautère pour pratiquer la division des fistules anales complètes qu'on opère ainsi sans faire subir au malade la moindre perte de sang. On enfonce encore une sonde cannelée à travers la fistule, jusque dans la cavité rectale; puis avec le bout du doigt introduit dans l'anus on va accrocher la pointe de la sonde, et on la recourbe vers l'extérieur de façon à la faire sortir par l'ouverture anale. Toute la masse de tissu qui se trouve située au-devant de la sonde est alors sectionnée au moyen du thermo-cautère. Le traitement ultérieur de cette plaie tapissée d'une croûte sèche est des plus simple. — Les fistules anales qui s'ouvrent très haut dans le rectum pourront être divisées avec l'écraseur linéaire ou l'anse galvano-caustique lorsqu'on voudra éviter l'hémorragie pouvant provenir de la section des artères hémorroïdales.

NEUVIÈME CHAPITRE.

Opération de la hernie étranglée ou herniotomie.

Dans les amphithéâtres abondamment fournis de cadavres, il n'est pas rare du tout de rencontrer des sujets porteurs de hernie. S'il est vrai que l'on n'a presque jamais l'occasion de trouver réalisées sur eux les conditions de l'étranglement herniaire, on n'en doit pas moins toujours profiter de la circonstance pour apprendre à connaître l'anatomie de la hernie dont l'étude est indispensable à quiconque veut bien se rendre compte des préceptes de la herniotomie.

Nous ne parlerons dans la description qui va suivre que des deux principales sortes de hernies, à savoir les hernies inguinales et les hernies crurales; nous renvoyons pour les autres aux traités de pathologie chirurgicale spéciale.

I. Herniotomie inguinale.

Anatomie (Fig. 256).

La tumeur herniaire que l'on désigne sous le nom d'hernie inguinale est due au déplacement d'un viscère abdominal, qui sort du ventre à travers une ouverture de sa paroi, pour venir faire saillie sous les téguments externes de la région inguinale (donc au-dessus du ligament de *Poupart*), et parfois même descendre jusque dans l'intérieur des bourses. L'ouverture par où s'échappe ici le viscère est physiologiquement préformée et porte le nom de canal inguinal.

Le canal inguinal n'est dans les conditions normales qu'un trajet virtuel, qu'un canal sans lumière; il livre simplement passage au cordon spermatique qui le remplit du reste entièrement. Lorsqu'il vient à être élargi pathologiquement par une hernie, il possède par contre une lumière véritable. Cette restriction étant faite, on saura désormais quel sens il faut attribuer aux expressions de trou, de fente, etc., qui reviendront souvent dans la description qui va suivre. Le canal inguinal traverse la musculature de la région inguinale suivant une direction oblique de haut en bas et de dehors en dedans; sa longueur est d'environ 3 à 5 centim. Son orifice profond ou péritonéal (anneau inguinal interne) est constitué par une fente ovale, à grand diamètre vertical, existant dans le fascia transversalis; il est recouvert par le feuillet pariétal du péritoine. Cet orifice correspond exactement à la partie moyenne du ligament de *Poupart;* son bord interne est rasé par l'artère épigastrique qui naît de la fémorale en dessous de l'arcade crurale et qui s'élève ensuite à la face postérieure de la paroi abdominale. Le fascia transversalis se retrousse en forme d'entonnoir dans le canal inguinal et y forme l'enveloppe du cordon spermatique qu'on désigne sous le nom de tunique vaginale commune* (*fascia infundibuliformis*, tunica vaginalis communis testis et funiculi spermatici).

L'orifice cutané ou externe du canal inguinal (anneau inguinal externe) siège immédiatement au-dessus de l'insertion du ligament de *Poupart* à l'épine du pubis. Lorsqu'on a enlevé le cordon spermatique auquel il donne passage, cet orifice se présente sous forme d'un triangle à sommet supéro-externe et à base dirigée vers la symphyse pubienne. En réalité, l'anneau externe est également recouvert par un feuillet mince de tissu conjonctif qui se détache des bords mêmes de l'anneau (fascia intercolumnaris) ; de même que le fascia infundibuliformis de plus haut, ce feuillet se prolonge en forme d'entonnoir sur le cordon spermatique et prend alors le nom de fascia de *Cooper*.

Les bords de l'anneau inguinal externe sont formés par l'aponévrose du muscle grand oblique ; le bord ou pilier inférieur, qui est le plus fort, n'est autre que l'extrémité interne du ligament de Poupart ; le pilier supérieur, qui est le plus faible, s'attache au pubis en avant de la symphyse, en s'entrecroisant avec celui du côté opposé.

L'anneau inguinal externe présente une largeur variable d'après que la dissection en est poussée plus ou moins loin — l'artifice entre pour beau-

---

* Encore appelée tunique fibreuse commune par les auteurs français (N. d. T.).

coup dans sa préparation ! Ce qui est plus important, c'est que l'anneau externe présente sa plus grande largeur lorsque la cuisse se trouve placée dans la flexion et l'abduction, tandis que l'extension et l'adduction le rétrécissent dans le sens vertical.

Quant au canal lui-même, il traverse la paroi abdominale suivant une direction oblique ; par le fait même, sa paroi antérieure, qui au voisinage de l'anneau inguinal externe n'est constituée que par l'aponévrose du muscle grand oblique, s'épaissit progressivement à mesure qu'on se rapproche de l'anneau inguinal interne ; cette augmentation d'épaisseur est due au passage graduel, dans la paroi antérieure du canal, des faisceaux du petit oblique et du transverse qui au niveau de l'anneau externe faisaient partie de la paroi postérieure. La paroi inférieure du canal est formée par la face supérieure creusée en gouttière de l'arcade de Fallope ; sa paroi supérieure (*) est représentée par l'angle d'écartement des couches de la paroi abdominale formant les parois antérieure et postérieure du canal. L'intérieur du canal est tapissé par la tunique fibreuse commune, autrement dit par le fascia transversalis qui se prolonge en entonnoir à la surface du cordon — fascia infundibuliformis. Ce n'est que dans le cas où la continuité de ce fascia vient à être interrompue, que l'on peut voir une hernie située à l'intérieur du canal inguinal s'échapper de ce dernier pour pénétrer entre les couches faiblement unies de la paroi abdominale.

Le canal inguinal de l'homme est plus court que celui de la femme ; cela tient à ce que chez celle-ci la crête iliaque est plus fortement projetée en dehors, et ainsi attire davantage de ce côté l'anneau inguinal interne primitivement situé vis-à-vis de l'anneau externe. Une autre conséquence de ce fait, c'est que le canal inguinal est plus étroit chez la femme que chez l'homme, ce qui est du reste en rapport avec le volume moins considérable du ligament rond comparé au cordon spermatique de l'homme. Les deux différences que nous venons de signaler expliquent suffisamment la plus grande fréquence de la hernie inguinale chez l'homme que chez la femme.

Le cordon spermatique est un faisceau arrondi, formé de divers tissus, qui s'élève du testicule jusqu'à l'anneau inguinal externe, et se prolonge ensuite à travers le canal inguinal jusqu'en dessous du péritoine. Les principaux éléments constitutifs de ce cordon sont le canal déférent, un certain nombre de vaisseaux et de nerfs, des enveloppes conjonctives et des faisceaux musculaires ; ces dernières parties provenant principalement des téguments externes de l'abdomen, l'épaisseur du cordon devient d'autant moindre que celui-ci se rapproche davantage de la cavité abdominale. Envisagé en dehors du canal, le cordon spermatique se compose, en procédant de dehors en dedans, d'une enveloppe conjonctive qui lui est fournie par l'aponévrose du grand oblique, et qui se détache de l'anneau inguinal externe : c'est le fascia de *Cooper*. Sous ce fascia vient le muscle crémaster, ainsi que les vaisseaux et les nerfs destinés au scrotum et aux enveloppes externes du cordon — artère spermatique externe ou funiculaire branche de l'épigastrique avec les veines de même nom, nerf spermatique externe branche du plexus lombaire. Ces différentes parties recouvrent la tunique vaginale ou fibreuse commune. Dans la gaine formée par cette dernière sont renfermés le canal déférent, toujours facile à reconnaître à sa dureté particulière, l'artère satellite du canal ou artère déférentielle, l'artère spermatique interne branche de l'aorte abdominale, et le plexus spermatique du grand

(*) Pour *Tillaux*, cette paroi supérieure, qu'on dit d'habitude formée par les bords inférieurs des muscles petit oblique et transverse, n'a pas d'existence propre, car les fibres les plus inférieures de ces muscles sont éparpillées autour du cordon et descendent au-dessous de lui. (N. d. T.)

sympathique. La veine spermatique interne forme dans la portion du cordon située en dehors de l'anneau externe le plexus veineux pampiniforme ; à partir du canal inguinal ce plexus se condense en un tronc veineux unique qui va se déverser à droite dans la veine cave inférieure, à gauche dans la veine rénale. Les vaisseaux lymphatiques du cordon aboutissent aux ganglions lombaires. Au niveau de l'anneau inguinal interne le cordon n'est plus composé que du canal déférent, qui sitôt sorti du canal descend dans le petit bassin, et des vaisseaux spermatiques internes qui remontent en arrière dans l'espace rétropéritonéal.

Dans les conditions normales, on ne retrouve plus après la naissance la communication qui existe pendant la vie intra-utérine entre la cavité péritonéale et l'enveloppe séreuse du testicule ou tunique vaginale propre. Jusqu'au septième mois de la vie fœtale, le testicule est placé à l'intérieur de la cavité abdominale ; il occupe dans les premiers temps le côté interne du corps de *Wolff*, et se trouve recouvert par le péritoine qui adhère intimement à sa surface ; un cordon creux contractile, le gubernaculum testis de *Hunter*, relie son extrémité inférieure au fond du scrotum en passant par le canal inguinal. C'est vers la fin du septième mois que le testicule éprouve la migration qui le porte, à travers ce canal, de la cavité abdominale dans l'intérieur des bourses ; le péritoine est entraîné par lui, sous forme d'un diverticule en entonnoir, jusque dans la cavité du scrotum, si bien que le testicule possède alors une double enveloppe séreuse. De cet entonnoir qui constitue le diverticule vaginal (processus vaginalis) la partie qui entoure le testicule reste seule ouverte ; celle qui est située au-dessus de cette glande s'oblitère jusqu'au niveau de l'anneau inguinal interne, et est déjà fermée au moment de la naissance ; il n'en reste plus alors comme vestige qu'un mince cordon celluleux qui se trouve à l'intérieur du cordon.

Si par exception le processus vaginal vient à rester ouvert après la naissance, on aura de la sorte un sac péritonéal tout formé dans lequel pourra facilement s'engager un viscère abdominal, et ainsi sera constituée une hernie inguinale congénitale. Le viscère traverse donc alors l'anneau inguinal interne, le canal inguinal, l'anneau externe, et arrive dans les bourses où — chose unique en son espèce ! — il se met en contact immédiat avec la surface du testicule ; la hernie congénitale est donc toujours une hernie inguinale externe.

Quant à la hernie inguinale acquise, sa formation est toujours précédée du déplacement du feuillet pariétal du péritoine, qui se creuse en un nouveau diverticule (*) pour recevoir le viscère hernié. Par le fait du passage du cordon spermatique, et en raison des autres conditions anatomiques précédemment exposées, la région inguinale est celle qui se prête le mieux à un pareil déplacement du péritoine, surtout lorsque la régression du processus vaginal ne s'est que partiellement accomplie. Bien plus, c'est presque toujours aux mêmes endroits de cette région que la séreuse se retrousse ainsi en diverticule : nous allons voir que ces endroits ne sont autres que les dépressions ou fossettes que l'on trouve constamment à l'état normal sur la face interne de la paroi abdominale.

Lorsque chez un enfant on examine la paroi abdominale par son côté péritonéal, on trouve toujours, immédiatement au-dessus de l'insertion de cette paroi au bassin, divers replis ou ligaments péritonéaux qu'il importe de bien connaître. Du sommet de la vessie s'élève vers l'ombilic le repli ou ligament vesico-ombilical médian qui contient dans son épaisseur l'ou-

(*) Diverticule qui, pour les uns (*Tillaux*), est toujours produit par *refoulement* du feuillet pariétal du péritoine sous l'action de la pression des viscères abdominaux, tandis que pour d'autres (*Roser*), il se développerait dans nombre de cas à la suite de la *traction* exercée sur le péritoine par de petits lipomes sous-séreux (N. d. T.).

raque oblitéré; l'ombilic est en outre réuni aux bords latéraux du même organe par deux replis obliques, les ligaments vésico-ombilicaux latéraux, qui renferment les cordons des artères ombilicales. Plus en dehors, tout contre le bord interne de l'anneau inguinal interne, on trouve de chaque côté le repli épigastrique qui s'élève du ligament de Poupart dans la direction du bord du muscle droit de l'abdomen, et qui loge dans son intérieur l'artère épigastrique. Chez l'adulte ces divers replis sont beaucoup moins accentués en raison de la régression des organes fœtaux y contenus. Ces ligaments délimitent entre eux, de chaque côté de la ligne médiane, les trois fossettes en dépressions inguinales: la fossette inguinale interne siége entre le repli de l'ouraque et le repli vésico-ombilical latéral, la fossette moyenne entre ce dernier et le repli épigastrique, la fossette externe en dehors du repli épigastrique.

La profondeur de ces fossettes est naturellement en rapport avec la saillie plus ou moins marquée des précédents ligaments. Le canal inguinal siége tout entier dans le domaine de la fossette moyenne et de la fossette externe, et son orifice interne se trouve même placé au niveau de cette dernière, par conséquent tout à côté et en dehors du repli épigastrique; le trajet du canal et l'anneau inguinal externe correspondent à la fossette moyenne; la fossette inguinale interne est donc située en dedans de l'anneau inguinal externe.

Fig. 256.

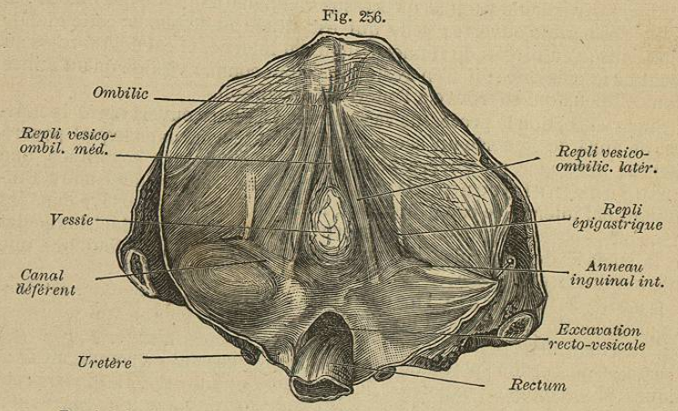

Paroi abdominale antérieure vue par son côté péritonéal (garçon nouveau-né).

Que maintenant, au niveau de la fossette inguinale externe, le péritoine se creuse en un diverticule à travers l'anneau interne et l'intérieur du canal, et que dans la petite cavité ainsi formée se loge un viscère abdominal, et la hernie inguinale externe sera toute constituée. Le chemin que suivra cette hernie est tout tracé à l'avance ; elle descendra le long du cordon spermatique, franchira l'anneau externe et pourra même descendre jusque dans l'intérieur des bourses. Il va de soi que la hernie ne peut jamais ici arriver en contact immédiat avec le testicule ; elle siège le plus souvent dans un sac péritonéal propre (sac herniaire) qui est situé en dehors de la tunique vaginale propre. Le cordon spermatique est toujours interne, par rapport à cette hernie qui, en vertu de son trajet oblique, est encore souvent désignée sous le nom de hernie oblique; l'artère épigastrique répond toujours au bord interne de son anneau interne.

La hernie n'a-t-elle fait que pénétrer dans l'anneau inguinal interne, on l'appelle communément pointe de hernie (hernia incipiens); siège-t-elle déjà dans le canal lui-même, elle devient hernie interstitielle (hernia interstitialis) ; a-t-elle franchi l'anneau inguinal externe, on lui donne le nom de bubonocèle (hernia inguinalis completa); est-elle enfin descendue jusque dans les bourses, on la nomme hernie scrotale ou oschéocèle (hernia scrotalis).

Lorsqu'au contraire c'est par la fossette inguinale moyenne que le viscère veut s'échapper de la cavité abdominale, la hernie refoule directement devant elle la paroi postérieure du canal, et arrive, en droit chemin, se montrer dans l'anneau inguinal externe sous forme d'une tumeur globuleuse. C'est là la hernie inguinale interne encore appelée hernie inguinale directe. Le cordon spermatique et l'artère épigastrique répondent toujours ici au bord externe de l'orifice interne du trajet herniaire ; en outre, cette hernie ne descend plus dans l'intérieur du scrotum. Quant à la fossette inguinale interne, les cas où elle donne passage à une hernie sont si rares que nous pouvons les laisser complètement de côté. Parfois aussi une hernie inguinale se forme, non plus à travers le canal inguinal, mais par une fente anormale des aponévroses , ou à travers l'orifice élargi que traverse un vaisseau.

On s'est toujours efforcé de déterminer avec précision quelles sont les couches de parties molles qui recouvrent une tumeur herniaire; si l'on pouvait réaliser ce désidératum, il est évident que la herniotomie en serait beaucoup simplifiée. On peut considérer comme enveloppes normales d'une hernie inguinale externe les différentes couches suivantes : la peau, le fascia superficialis, le fascia de Cooper, la crémaster, le fascia infudibuliformis ou tunique fibreuse commune, le sac péritonéal ou sac herniaire. Le crémaster ne fait point partie des enveloppes de la hernie inguinale interne ; lorsque celle-ci est très développée, on la trouve pourtant recouverte également par des faisceaux musculaires. Au niveau des vieilles hernies, on ne retrouve plus du tout les diverses couches que nous venons de citer ; certaines d'entre elles se sont atrophiées, d'autres se sont hypertrophiées à la suite des irritations répétées. Outre cela, les inflammations qui atteignent fréquemment les hernies peuvent avoir donné naissance à des couches nouvelles formées par des pseudo-membranes. De tout cela, il résulte que ce serait perdre sa peine que de vouloir compter les couches pour s'orienter au cours d'une herniotomie.

Dans une hernie quelconque, il y a à distinguer l'orifice de sortie ou l'anneau de la hernie, le sac herniaire (diverticule du péritoine) dont la partie rétrécie correspondante à l'anneau est appelée collet du sac herniaire, enfin le contenu de la hernie (épiploon, intestin, etc.).

Taxis et Herniotomie.

A très peu d'exceptions près, toutes les hernies atteintes d'étranglement (incarceratio) doivent être réduites soit par des manipulations spéciales (taxis) soit par la herniotomie. L'étranglement reconnaît presque toujours pour cause l'augmentation soudaine de volume du contenu de la hernie (intestin, etc.). L'agent de l'étranglement est le plus souvent l'anneau de la hernie et plus rarement le collet du sac. Dans la pratique, on ne devra jamais recourir à la herniotomie pour lever un étranglement, qu'après que le taxis, pratiqué sur le malade

préalablement chloroformé, se sera tout d'abord révélé impuissant. On ne peut en agir autrement que dans les seuls cas où l'on est fondé à admettre que la réduction du viscère hernié dans la cavité péritonéale pourrait être plus dangereuse pour le malade que la herniotomie elle-même : c'est ainsi que le taxis devrait être totalement abandonné si l'on soupçonnait l'existence d'une gangrène de l'intestin. Sur le vivant la herniotomie doit être faite avec les précautions antiseptiques les plus rigoureuses, attendu que cette opération entraîne toujours l'ouverture de la cavité péritonéale.

Pour pratiquer le taxis en cas d'hernie inguinale étranglée, on couche le malade avec le siège relevé au moyen d'un coussin, de façon à reporter les viscères abdominaux vers le diaphragme; les cuisses sont en même temps fléchies dans le but de relâcher les parois abdominales, et pour éviter le rétrécissement mécanique de l'anneau inguinal. On saisit alors la tumeur avec les deux mains, et on la pétrit d'abord légèrement dans le but de la rendre un peu plus mobile, et pour faire disparaître l'œdème qui constitue un obstacle à la réduction. Viennent ensuite les manipulations proprement dites de réduction, c'est-à-dire les pressions destinées à faire rentrer dans le ventre le viscère hernié; ces pressions ne doivent jamais porter à la fois sur toute la tumeur, mais doivent s'exercer seulement dans la région du pédicule de la hernie, ou en d'autres termes dans le voisinage de l'anneau : le viscère ne peut en effet jamais rentrer en bloc, mais bien petit à petit, et l'on conçoit que la partie du contenu de la hernie qui se trouve située dans le collet du sac, doive nécessairement être la première à réintégrer la cavité abdominale.

Certains chirurgiens se basant sur les résultats de recherches expérimentales faites dans le but d'expliquer le mécanisme de l'étranglement herniaire, ont formulé le précepte d'imprimer à la tumeur, pendant les maneuvres de taxis, un mouvement latéral tantôt vers un côté et tantôt vers un autre : par ce moyen, on diminue la compression (*) qu'un bout de l'anse herniée exerce sur l'autre bout. L'expérience a pleinement confirmé la justesse de ce précepte.

En cas d'hernie intestinale, la réduction du viscère hernié s'accompagne généralement d'un léger bruit de gargouillement; dès qu'un segment d'intestin est rentré, le restant suit généralement très vite, surtout si l'on continue à agir d'abord sur la

(*) Compression qui, pour *Lossen*, l'auteur de ces recherches expérimentales, est la véritable cause de l'étranglement du viscère. — *Busch*, qui attribue l'étranglement à la brusque coudure de l'anse herniée, soumet également la tumeur à des pressions latérales : celles-ci auraient alors pour effet de redresser l'angle que forment les deux bouts afférent et efférent de l'anse au niveau de l'anneau (N. d. T.).

portion du viscère qui est la plus rapprochée de l'anneau. Dans les manœuvres de réduction on doit aussi tenir compte de la direction normale du trajet que la hernie a parcouru. La hernie inguinale interne fraye toujours son chemin directement d'arrière en avant, tandis que le trajet suivi par la hernie inguinale externe est verticale depuis les bourses jusqu'à l'anneau externe, puis oblique de dedans en dehors depuis ce dernier jusqu'à l'anneau interne.

En aucune circonstance, on ne devra user de pressions exagérées (taxis forcé) pour faire rentrer de force une hernie étranglée : on s'exposerait en effet par ce moyen à produire, soit la réduction en masse à travers l'anneau déchiré, soit la rupture de l'intestin emprisonné. Les manœuvres de taxis forcé font courir plus de danger au malade qu'une herniotomie pratiquée à temps et avec tout le soin désirable. On réussit parfois, en pressant sur le ventre au-dessus de la tumeur, à exercer à travers les parois abdominales une véritable traction sur l'anse étranglée; déjà *Chassaignac* avait fait la remarque qu'à l'autopsie des personnes mortes à la suite d'un étranglement herniaire, on pouvait sans la moindre difficulté faire rentrer par le ventre le viscère incarcéré. C'est du reste sur ce fait que sont basés les essais par lesquels on a depuis longtemps tenté d'obtenir une sorte de réduction spontanée de la hernie : bassin placé en forte élévation, secousses énergiques imprimées au tronc les jambes étant maintenues relevées, etc. Tout particulièrement digne d'intérêt nous paraît être sous ce rapport le mode de réduction préconisé par *Nikolaus*. Ce chirurgien rejette toute manipulation extérieure au niveau de la hernie, et utilise seulement la traction que peut exercer sur le contenu de celle-ci le propre poids de l'intestin, en même temps qu'il s'efforce de diminuer la pression intra-abdominale. Il obtient ce résultat en plaçant le malade dans la position genu-pectorale, c'est-à-dire que le patient s'agenouille d'abord sur le lit, puis, fléchissant le bassin à angle droit sur les cuisses, se laisse retomber sur une ou sur les deux épaules. Dans cette position les intestins sont entraînés par leur propre poids loin de l'anneau herniaire remonté; toutes les parties du corps descendues (thorax, parois abdominales, viscères) exercent un certain degré de traction sur les parties situées sur un niveau plus élevé, d'où résulte nécessairement un fort abaissement de la pression intra-abdominale. Cette action peut en outre être augmentée par la déplétion préalable de l'estomac, de l'intestin et de la vessie. La pression étant alors très différente dans l'abdomen et dans l'intérieur de la hernie, l'anse intestinale se