vide petit à petit par aspiration, et ainsi se produit une véritable réduction spontanée du viscère emprisonné.

Ne peut-on, au moyen du taxis pratiqué dans la narcose, venir facilement à bout de l'étranglement, on passe sans retard à la kélotomie; on a eu soin d'obtenir à l'avance du malade son consentement à l'opération, pour le cas où celle-ci serait jugée indispensable. Voici comment on procède à la kélotomie ou herniotomie, c'est-à-dire à l'

### Opération de la hernie inguinale étranglée.

#### Premier temps: Recherche du sac.

Après avoir rasé les poils et pratiqué le nettoyage antiseptique du champ opératoire, on divise la peau par une incision courant obliquement sur toute l'étendue du grand diamètre de la tumeur; on incise ensuite l'une après l'autre, entre deux pinces, les différentes couches sous-jacentes à la peau, jusqu'à ce qu'on arrive enfin sur le sac qu'on met à nu dans toute la longueur de la plaie cutanée.

Le sac est d'habitude facile à reconnaître à la sérosité qu'il contient dans un très grand nombre de cas et qu'on peut souvent voir par transparence à travers la paroi; le plus souvent aussi il est reconnaissable à son pédicule qui remonte dans la direction de l'anneau. Si l'on n'est pas encore sûr, on soulève un petit pli de sa paroi, et en le froissant entre les doigts, on éprouve la sensation très caractéristique des deux surfaces séreuses lisses glissant l'une sur l'autre.

#### Deuxième temps: Ouverture du sac et débridement.

Lorsqu'on a la certitude que c'est bien le sac qui se trouve à découvert dans la plaie, on soulève à l'aide de pinces un petit pli de sa paroi dans lequel on pratique en dédolant une petite ouverture : un flot de liquide s'échappe aussitôt par cette dernière. Pendant que le liquide continue à couler, avec des ciseaux courbes on élargit suffisamment l'ouverture pour pouvoir y introduire le doigt indicateur. Au-devant de celui-ci on fend ensuite avec les ciseaux le sac herniaire dans toute son étendue. Parfois on trouve un sac double, ce qui peut alors tenir soit à l'invagination d'une nouvelle portion de péritoine dans un ancien sac vidé, soit à la formation d'un nouveau sac en arrière d'un ancien.

Après avoir reconnu la nature des organes que renferme le sac, on procède à la recherche de l'agent constricteur. Celui-ci est dans le plus grand nombre de cas l'orifice de sortie de la hernie; pour lever l'étranglement il est donc nécessaire



de fendre le bord de cet orifice, de faire comme on dit le débridement de l'anneau. Dans ce but on place à plat sur la face palmaire de l'indicateur gauche le bistouri herniaire ou herniotome de *Cooper* (Fig. 257), puis l'on enfonce dans le sac doigt et couteau réunis, jusque contre l'agent d'étranglement : le contenu de la hernie est mis ainsi à l'abri de toute blessure. A travers l'anneau on pousse alors le long bouton mousse de l'herniotome jusque dans la cavité abdominale, puis on dirige le tranchant de l'instrument vers le rebord de l'anneau, dans lequel on pratique l'incision de débridement. Comme c'est la plupart du temps la hernie inguinale externe qui se trouve atteinte d'étranglement, on devra presque toujours faire porter l'incision de débridement du côté externe; en incisant en dedans on risquerait de couper l'artère épigastrique, en débridant en bas et en dedans on s'exposerait à blesser le cordon spermatique. D'un autre côté, si la hernie inguinale étranglée était interne au lieu d'être externe, l'incision faite en dehors compromettrait à nouveau l'artère épigastrique. Si l'on n'est pas bien certain du genre de hernie auquel on a affaire, on incise vers le haut comme l'a conseillé *Scarpa*. Au lieu d'un seul débridement d'une certaine étendue, on fera toujours mieux de pratiquer plusieurs petites entailles, qui produisent le même effet, et qui sont absolument sans danger. (Méthode des débridements multiples, de *Vidal*). Dès que l'anneau est débridé on retire le bistouri par le même chemin, en le conduisant de nouveau sur la face palmaire de l'index.

Fig. 257.

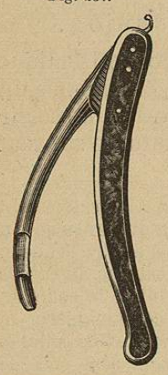

Herniotome de *Cooper*.

#### Troisième temps : Nettoyage antiseptique et réduction du contenu de la hernie.

Une fois l'étranglement levé, on attire au dehors tout le contenu de la hernie (surtout s'il s'agit d'une anse intestinale), et on l'explore attentivement jusqu'au-dessus de la portion serrée pour s'assurer de son degré de vitalité. Seules, les parties d'intestin parfaitement saines devront être réintégrées dans la cavité abdominale. Une anse intestinale quelconque qui a été soumise à l'étranglement, présente toujours une coloration rouge bleuâtre ou rouge brunâtre ; une anse qui apparaîtrait noire ou noire brunâtre devrait être fortement soupçonnée d'être déjà frappée de gangrène, et ne devrait par conséquent pas être réduite dans la cavité abdominale (voir plus loin).

Lorsqu'en saupoudrant d'un peu de sel de cuisine la partie d'intestin qui n'était pas incarcérée, on y provoque l'apparition de mouvements péristaltiques, et qu'on voit ensuite ces mouvements se continuer dans l'anse précédemment étranglée, on peut être assuré, dit *Nothnagel*, que cette dernière n'est pas encore altérée dans sa nutrition, et qu'elle peut par conséquent être réduite en confiance. Avant de rentrer l'intestin hernié dans la cavité péritonéale, on ne devra jamais manquer de le désinfecter par un lavage à l'eau phéniquée à 3 % ; on peut en effet considérer comme infectée toute paroi d'anse intestinale qui a été soumise pendant longtemps à l'étranglement. Pendant qu'on pratiquera ce lavage, un assistant pressera sur l'anneau pour empêcher l'eau phéniquée de pénétrer dans la cavité abdominale. La réduction s'opère encore ici en faisant d'abord rentrer la partie du viscère qui est la plus rapprochée de l'anneau.

### Quatrième temps : Drainage et réunion.

Après avoir soumis également à un lavage antiseptique soigné la plaie des téguments et le sac herniaire, on enfonce un drain jusque contre l'anneau de la hernie et on le fait ressortir par l'angle externe de la plaie. Celle-ci est alors suturée sur tout le restant de son étendue.

Avant la découverte de la méthode antiseptique, on a assez souvent pratiqué l'opération de la hernie étranglée sans ouverture du sac (*). Cette méthode, qui est due à *J. L. Petit*, consistait à mettre l'anneau à découvert en incisant couche par couche les enveloppes situées au-dessus du sac, à débrider l'anneau avec un bistouri glissé entre lui et le collet du sac, puis à pratiquer le taxis. Mais comme on ne peut de cette manière, ni s'assurer de l'état de nutrition des parties étranglées, ni soumettre celles-ci à un lavage antiseptique, mieux vaut renoncer complètement à ce procédé opératoire, d'autant plus que l'ouverture du péritoine peut aujourd'hui être pratiquée sans le moindre danger. Par ce procédé, du reste, on ne parviendrait pas à lever un étranglement qui serait produit par le collet du sac.

Dans le contenu des hernies inguinales, on rencontre assez fréquemment une portion d'épiploon. Si celui-ci est facilement réductible, s'il n'est ni dégénéré ni altéré dans sa nutrition, on le traite absolument de la même manière que l'intestin, c'est-à-dire qn'on le désinfecte et qu'on le fait rentrer dans la cavité abdominale.

Les adhérences qui pourraient l'unir à la paroi interne du sac devront au préalable être sectionnées, ce qui entraînera parfois l'application de quelques ligatures sur la partie herniée. Assez souvent on trouve l'épiploon de la hernie tellement hypertrophié qu'il dépasse en volume l'épiploon normal tout entier ; dans ce cas, mieux vaut l'extirper après avoir d'abord lié tous les vaisseaux épiploïques, au moyen d'une série de petites ligatures en masse appliquées sur le pédicule progressivement déplié. On agirait de même si on voulait opérer une hernie épiploïque rendue irréductible, non par le fait d'un étranglement, mais par suite d'une forte hypertrophie lipo-

(*) Encore appelée kélotomie externe, en opposition avec la kélotomie par le procédé ordinaire ou kélotomie interne *(König)* (N. d. T.).



mateuse de son contenu. Ces cas sont précisément ceux dans lesquels l'opération de la cure radicale des hernies trouve sa meilleure indication.

Voici comment on pratique cette opération d'après le procédé de *Czerny* : après avoir découvert et fendu le sac herniaire, puis lié et extirpé l'épiploon hernié de la façon qui vient d'être décrite, on énuclée complètement le sac des tissus environnants, en prenant grand soin de ne pas léser le cordon spermatique. Cela fait, on ferme hermétiquement le collet du sac à hauteur de l'anneau de la hernie au moyen d'une suture à lacet (voir p. 22), puis on résèque le sac au-devant de la suture. Le moignon d'épiploon formera bouchon dans l'intérieur de l'anneau. On terminera en refermant la plaie par une suture à étages aussi soignée que possible.

Lorsque la coloration noirâtre de l'anse intestinale fait supposer que celle-ci pourrait déjà être atteinte de gangrène, il y a obligation stricte de suspendre la réduction. Après avoir débridé l'anneau constricteur, on laisse alors l'anse dans le sac ouvert, et l'on attend pour voir ce qu'il en adviendra. Si la partie suspecte reprend sa vitalité, on verra bientôt l'anse se retirer peu à peu vers la cavité abdominale, et l'on pourra faciliter son retrait par un bandage légèrement compressif ; si par contre la gangrène se confirme, on peut, suivant les cas, ou bien attendre la perforation spontanée de l'intestin, ou bien ouvrir soi-même l'anse sphacélée.

Lorsqu'au cours d'une herniotomie, on trouve un intestin qui est manifestement atteint de gangrène, on passe à travers son mésentère une anse de fil de soie ou un mince tube à drainage avec lequel on le fixe au devant de l'anneau de sortie. Eventuellement, on peut même le réunir par quelques points de suture à la peau du pourtour de l'anneau. En fendant alors l'intestin ainsi fixé , on créera un anus contre nature, qui plus tard, si le malade survit, se guérira spontanément, ou qui devra être refermé par une nouvelle opération (résection de l'intestin suivie de suture, application de l'entérotome de *Dupuytren*). Dans ces derniers temps on a maintes fois pratiqué la résection immédiate de l'anse sphacélée suivie de la réunion des deux bouts par le procédé de la suture intestinale circulaire (p. 440). Cette manière de faire n'est pas à conseiller, car les chances de réunion sont bien aléatoires lorsque la suture a été appliquée sur un intestin enflammé, susceptible d'être encore envahi par les progrès de la gangrène, et qui n'a pas été préalablement vidé de son contenu. — Lorsqu'on se trouve en présence d'un abcès stercoral dû à la perforation spontanée de l'anse intestinale étranglée, on l'ouvre largement comme tout autre abcès. Au surplus nous renvoyons aux traités de chirurgie spéciale pour tous les autres renseignements concernant ces questions importantes que nous ne pouvons ici qu'effleurer.

## II. Herniotomie crurale.

### Anatomie (Fig. 258, compar. Fig. 48, pag. 62).

Contrairement à la hernie inguinale, la hernie crurale apparaît à l'extérieur en passant sous le ligament de *Poupart;* elle traverse également un canal virtuel, le canal crural, qui ne possède de lumière véritable qu'après qu'il a donné passage à la hernie. L'orifice d'entrée de ce canal se trouve situé entre le ligament de *Poupart* et la branche horizontale du pubis, en dedans des vaisseaux fémoraux ; l'orifice de sortie est la fosse ovale.

Le fascia ileo-pectiné, qui est une dépendance du fascia iliaca, et qui est tendu obliquement dans l'espace compris entre l'arcade crurale et le rebord du bassin, partage cet espace en deux parties dont une externe et une interne. La partie externe, encore appelée lacune musculaire d'Hesselbach,

est remplie complètement par le muscle psoas-iliaque et le nerf crural descendant du bassin à la cuisse. La partie interne, encore dénommée lacune des vaisseaux (lacuna vasorum), livre passage à l'artère et à la veine crurales, l'artère étant externe par rapport à l'artère. L'angle interne de cette lacune est occupé par un ligament triangulaire, le ligament de *Gimbernat*, dont le sommet est tourné vers la symphyse, et dont la base, qui est concave, regarde vers les vaisseaux, mais n'arrive pas en contact avec eux. Le bord supérieur de ce ligament se continue avec le ligament de *Poupart*, son bord inférieur s'unit au niveau de la crête pectinéale avec le fascia ileo-pectiné en donnant lieu à ce qu'on appelle communément le ligament pubien de *Cooper*. La lacune des vaisseaux est donc ainsi limitée de tous côtés par des ligaments, en haut l'arcade crurale, en dedans le ligament de *Gimbernat*, en dehors le ligament ileo-pectiné, en bas le ligament pubien de *Cooper*.

Fig. 258.

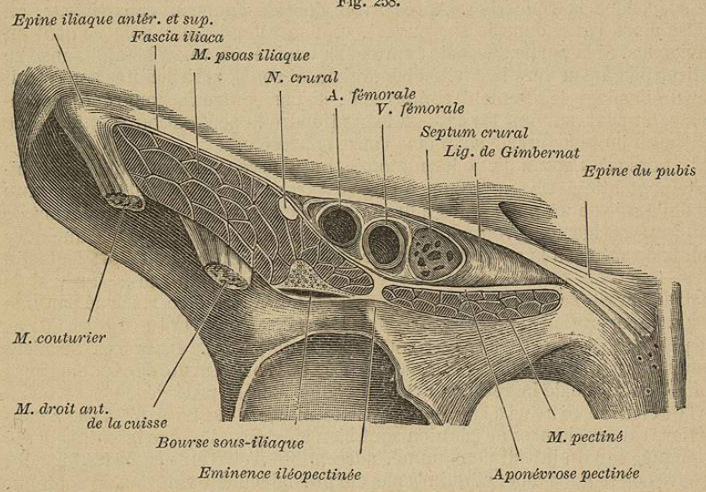


Section transversale à travers les parties molles situées sous le ligament de *Poupart* (d'après *Volz*.)

Déjà dans l'intérieur du bassin, l'artère et la veine crurales sont entourées d'une mince gaine à deux compartiments qui leur est fournie par le fascia iliaca ; au moment de son passage à travers la lacune des vaisseaux, cette gaine reçoit de toutes les aponévroses de la région de nombreuses fibres de renforcement qui convergent en forme d'entonnoir dans la direction des vaisseaux. Entre le bord interne de la veine et le ligament de *Gimbernat* existe un petit espace qui n'est occupé que par une petite portion du fascia transversalis à laquelle *Cloquet* a donné le nom de septum crural. Ce septum est traversé par plusieurs vaisseaux lymphatiques d'assez fort calibre et présente en outre très souvent un orifice plus grand que les autres dans lequel est inséré un ganglion lymphatique. La face postérieure de ce septum est recouverte par le feuillet pariétal du péritoine qui se réfléchit de là pour aller tapisser le bassin. Le septum crural forme l'orifice (*) d'entrée du canal crural, et c'est aussi lui qui en cas d'hernie crurale livre passage au viscère hernié. Il est très rare que les hernies crurales prennent un

(*) On a vu antérieurement quel sens il faut ici donner au mot *orifice* (N. d. T.).



autre chemin, ce qui tient à ce que le septum offre moins de résistance que les autres parties situées sous l'arcade de Fallope. Les dimensions du septum varient avec la largeur du ligament de *Gimbernat* ; celui-ci étant généralement moins développé chez la femme que chez l'homme, il s'ensuit que chez elle le septum offre comparativement une plus grande largeur, ce qui explique suffisamment la fréquence plus grande de la hernie crurale chez la femme.

Les recherches faites sur le cadavre montrent que l'orifice d'entrée du canal est tendu au minimum lorsque la cuisse est placée dans la flexion avec adduction.

L'ouverture de sortie du canal crural est la fosse ovale du fascia lata (Compar. Fig. 48, pag. 62). Après enlèvement du fascia superficialis, le fascia lata montre à la partie supéro-interne de la cuisse, non loin du ligament de *Poupart*, une ouverture de forme ovale dont les bords décrivent un tour de spire. Le bord externe de cette fosse ovale (repli falciforme) est formé par la portion iliaque superficiellement située, du fascia lata ; cette portion naît du ligament de *Poupart*. Le bord interne de la fosse ovale appartient à la portion pubienne du fascia lata, laquelle se détache du pubis et se trouve située plus profondément que la précédente. Les bords supérieur et inférieur, encore dénommés corne supérieure et inférieure du repli falciforme relient en forme de ponts ces deux feuillets aponévrotiques ; la corne supérieure se continue profondément avec le ligament de *Gimbernat*. La fosse ovale est fermée par le fascia superficialis qui adhère même assez fortement à son pourtour, et, surtout, à sa demi-circonférence inférieure : en réalité donc, cette fosse n'est pas un véritable orifice creusé dans le fascia lata, ce n'est qu'un point particulièrement faible de la région. La veine saphène interne vient, en passant par dessus la corne inférieure, s'aboucher à ce niveau dans la veine fémorale qui est elle-même recouverte par le repli falciforme. Comme la fosse ovale donne en outre passage à un certain nombre de vaisseaux lymphatiques et sanguins, on a donné au fascia superficialis qui la recouvre le nom de fascia cribriformis. Autour de l'embouchure de la veine saphène sont groupés un certain nombre de ganglions lymphatiques qui reçoivent leurs vaisseaux du membre inférieur.

L'espace sous-aponévrotique qui est situé au côté interne des vaisseaux fémoraux, entre le septum crural et le fascia cribriformis, constitue le trajet ou corps du canal crural. Ici encore il n'existe pourtant de véritable canal que quand cet espace, normalement rempli de tissu conjonctif lâche et de vaisseaux lymphatiques, a été traversé par une hernie crurale.

La hernie crurale est presque toujours une hernie acquise. Pour se développer à travers le canal crural, elle peut, ou bien refouler au-devant d'elle le septum crural, ou bien utiliser un des orifices que celui-ci présente ; elle se comporte d'une façon identique vis-à-vis du fascia cribriformis qu'elle soulève ou qu'elle traverse également. Il suit de là que les enveloppes de la hernie crurale peuvent être très peu nombreuses et ne consister même que dans la peau. Le trajet suivi par la hernie crurale pour apparaître à l'extérieur est courbe au lieu d'être rectiligne : la hernie descend d'abord verticalement à travers le canal, puis elle s'infléchit en avant et en dedans pour venir se montrer dans la fosse ovale ou au-devant de cette dernière ; si elle continue à augmenter de volume, elle s'élève ensuite au-dessus de la corne supérieure, l'insertion du fascia superficialis à cette corne ne lui opposant qu'un obstacle insignifiant.

Une hernie crurale entièrement développée possède, d'après ce qui précède, deux orifices herniaires distincts, l'un correspondant au septum crural, l'autre à la fosse ovale ; l'étranglement peut se produire au niveau de chacun d'eux.

La hernie crurale répond en dehors aux grands vaisseaux fémoraux ; au-dessus de son orifice interne se rencontrent l'origine de l'artère épigastrique, ainsi que le cordon spermatique ou le ligament rond ; en bas ne se trouve par contre aucun organe que l'on risque de blesser au cours de la kélotomie. Il faut encore signaler ici le rapport anormal qu'affecte très fréquemment le bord interne de l'anneau avec l'artère obturatrice, lorsque celle-ci, au lieu de se détacher de l'artère hypogastrique, naît de l'iliaque externe par un tronc commun avec l'épigastrique. L'artère obturatrice gagne alors le trou obturateur en croisant le rebord antérieur du bassin, puis la face postérieure du ligament de *Gimbernat* dont elle rase de très près le bord libre.

Dans de très rares cas seulement, la hernie crurale suit sous le ligament de *Poupart* un autre chemin que celui que nous lui avons assigné. C'est ainsi qu'elle peut apparaître dans la lacune musculaire en dehors du ligament ileo-pectiné : hernie crurale externe d'*Hesselbach*. Parfois aussi on l'a vue descendre en arrière des vaisseaux fémoraux, ou bien à travers une ouverture anormale du ligament de *Gimbernat*.

## Taxis et herniotomie.

D'une manière générale les règles que nous avons précédemment exposées (p. 472) concernant la manière de pratiquer le taxis en cas de hernie inguinale étranglée, sont également applicables à la réduction des hernies crurales. Certaines conditions anatomiques spéciales à ces dernières nécessitent cependant quelques légers changements dans la manière de procéder. Nous avons vu précédemment que l'anneau herniaire présente sa moins grande tension lorsque la cuisse se trouve placée en forte flexion avec abduction : c'est donc là la position qu'il convient le mieux de donner au malade pour pratiquer le taxis. La pression à exercer pour réduire la hernie se fera différemment d'après le siège qu'occupera la tumeur herniaire. Si celle-ci proémine à travers la fosse ovale, on la repousse d'abord dans la fosse ovale même, en pressant en arrière et en dehors, après quoi on la refoule directement en haut, à travers le canal crural, jusque dans la cavité abdominale. Lorsque la hernie s'est élevée au-dessus de la corne supérieure du repli falciforme dans la direction du ligament de *Poupart*, la pression doit d'abord se faire de haut en bas, puis, lorsque la hernie est rentrée dans la fosse ovale, être continuée de la même façon que précédemment.

Pour la kélotomie également, les règles que nous avons exposées p. 474 pour l'opération de la hernie inguinale étranglée, trouvent encore ici leur application. L'opération est seulement rendue souvent plus difficile en raison des petites dimensions habituelles de la hernie crurale. Lorsque celle-ci présente un assez fort volume, ses enveloppes sont toujours excessivement minces, et si la hernie a passé à travers un orifice du septum crural et du fascia cribriformis, son sac péritonéal vient même se placer directement sous la peau. De ce qui précède il résulte que l'incision de la peau, qui doit comme toujours



tomber dans le grand diamètre de la tumeur, devra être pratiquée avec les plus grandes précautions ; la recherche et l'ouverture du sac se feront ensuite de la façon indiquée précédemment (p. 474).

Une fois le sac ouvert on va à la recherche de l'agent d'étranglement. Si cet agent n'est autre que le pourtour de la fosse ovale, rien n'est plus facile que de pratiquer le débridement : l'anneau est alors débridé en haut et en dedans, et comme toujours avec l'herniotome conduit au-devant de l'indicateur gauche enfoncé dans le sac. L'incision faite en dehors pourrait atteindre la veine fémorale ; faite en bas, elle exposerait la veine saphène interne. Lorsque l'étranglement siège plus haut, c'est-à-dire au niveau du septum, l'indicateur gauche est poussé à travers l'étroit collet du sac jusqu'à l'anneau constricteur, puis au-devant du doigt, on débride cet anneau par une incision dirigée en dedans vers le ligament de *Gimbernat*. Afin de ménager sûrement l'artère obturatrice (qui en cas d'origine anormale court à la face postérieure du ligament précité), on devra faire l'incision de débridement, plutôt en pressant sur le dos du bistouri, qu'en coupant à la façon ordinaire : le vaisseau fuit alors au-devant du tranchant de l'instrument. Dans ce cas d'étranglement au niveau du septum, le débridement ne devra jamais être pratiqué en dehors, afin de ne pas exposer les vaisseaux fémoraux ; l'incision faite en haut à travers le ligament de *Poupart* pourrait atteindre l'artère épigastrique ainsi que le cordon spermatique ou le ligament rond ; l'incision faite en bas à travers le ligament pubien de *Cooper* ne procurerait pas toujours un espace suffisant. Les autres temps de l'opération ne diffèrent en rien des temps analogues de la herniotomie inguinale.

Lorsque la herniotomie s'est faite dans de bonnes conditions, on peut, après avoir réduit le viscère étranglé, tenter de refermer l'anneau par la suture dans le but d'empêcher la reproduction ultérieure de la hernie. La cure radicale de la hernie crurale donne en effet de meilleurs résultats que celle de la hernie inguinale.

Sont également passibles de l'opération radicale, c'est-à-dire de la herniotomie suivie de l'extirpation du sac, les hernies irréductibles pour une autre cause que l'étranglement, surtout lorsqu'elles sont sujettes à des inflammations répétées. On ne pourra pourtant pas oublier que l'opération de la cure radicale ne met jamais d'une façon certaine à l'abri de toute récidive. On réservera donc cette méthode de traitement aux hernies atteintes de complications, et l'on s'abstiendra de l'appliquer à celles qui peuvent être facilement maintenues réduites à

l'aide d'un bandage herniaire. Le port de ce bandage est du reste encore indispensable même après l'opération précitée.

---

## DIXIÈME CHAPITRE.

## Opérations qui se pratiquent sur la vésicule biliaire.

### Anatomie.

Organe pyriforme, situé dans la partie antérieure de l'hypochondre droit, la vésicule biliaire dépasse un peu par son fond le bord antérieur du foie, tandis qu'en arrière elle se réduit progressivement en un col étroit qui se continue, en se recourbant légèrement, avec le canal cystique. Sa face supérieure est faiblement unie au foie par un tissu conjonctif lâche, sa face inférieure et son fond sont tapissés par le péritoine viscéral.

La paroi de la vésicule se compose de trois couches, une externe qui est purement conjonctive, une moyenne qui est formée de fibres musculaires longitudinales et d'autres transversales, une interne qui est la muqueuse. Celle-ci offre des plis très nombreux qui dessinent à sa surface une sorte de treillis ; au niveau du col et du canal cystique se voit un pli de la muqueuse qui est tordu en spirale et qu'on désigne sous le nom de valvule de *Heister*. Le canal cystique se réunit bientôt au canal hépatique pour former le canal cholédoque qui descend dans le ligament hépato-duodénal.

Le ligament hépato-duodénal, qui forme le bord droit du petit épiploon, s'étend du hile du foie au bord supérieur du duodénum. Il loge, dans un tissu conjonctif peu serré, les canaux excréteurs du foie, les vaisseaux lymphatiques et sanguins aboutissant à ce dernier, ainsi qu'un plexus nerveux. Le canal cholédoque siège à droite de l'artère hépatique ; celle-ci est entourée d'un plexus nerveux formé de filets provenant du plexus cœliaque. La veine-porte siège en arrière du conduit biliaire et de l'artère hépatique. Tous trois sont enveloppés d'une gaine conjonctive commune (capsule de Glisson).

Plus bas, le canal cholédoque croise la paroi postérieure de la première portion du duodénum, puis longe le bord de la seconde portion, étant logé dans un sillon ou un canal complet de la tête du pancréas ; uni ensuite avec le canal excréteur de ce dernier, il va enfin s'aboucher obliquement dans le duodénum.

### 1. Ouverture de la vésicule billaire. — Cholécystotomie.

Cette opération est pratiquée pour rendre possible l'extraction des calculs biliaires, lorsque ceux-ci obstruent complètement les conduits biliaires, et produisent ainsi la rétention de la bile et l'inflammation de la vésicule (hydropisie et empyème de la vésicule). Elle a été exécutée pour la première fois par *Sims*. Elle seule permet en outre, dans les cas douteux, de révéler sûrement par l'exploration digitale la présence de concrétions biliaires dans l'appareil excréteur du foie. *Bardenheuer* préfère pourtant, dans ces cas de diagnostic incertain, pratiquer le palper diapéritonéal de la vésicule à travers une incision extrapéritonéale à volet antérieur (thürflügelschnitt) (p. 437) ; l'expérience ultérieure sera seule à même de nous faire juger de la valeur de cette méthode. La simple ponction de la vésicule dilatée au moyen du trocart aspirateur, suivie du sondage à l'aide d'un stylet, ne donne généralement que des renseignements insuffisants sur l'état des parties.



Lorsque la vésicule dilatée est intimement unie par des adhérences à la paroi abdominale antérieure, on l'ouvre simplement par une incision sans prendre aucune précaution particulière ; dans la plupart des cas cependant, des mesures spéciales devront être prises pour mettre la cavité péritonéale à l'abri de l'infection.

#### a) Cholécystotomie en un seul temps.

Une incision de 6 à 7 centim. de longueur, qui suit le bord externe du muscle grand droit, divise l'une après l'autre les différentes couches de la paroi abdominale, entre l'ombilic et le rebord costal droit. Le péritoine est seulement incisé après que toute hémorragie a été soigneusement tarie dans la plaie. On saisit ensuite la vésicule biliaire, et on la fait saillir le plus possible à travers la plaie des téguments ; on la vide par la ponction, puis ayant attiré davantage au dehors la poche vidée et revenue sur elle-même, on l'ouvre après avoir pris soin de protéger la cavité péritonéale avec des tampons de gaze aseptique. Le doigt introduit dans la vésicule s'assure alors de la présence et du siège du ou des calculs ; ceux-ci sont ensuite extraits soit à l'aide du doigt, soit avec la pince dite à pansement ou avec l'élévatoire ; les calculs trop volumineux doivent au préalable être brisés dans l'intérieur de la vésicule. Celle-ci ayant été soumise à un lavage antiseptique, on renverse en dedans les bords de son ouverture, et on réunit ces bords par un certain nombre de points de suture de *Lembert*. La vésicule ainsi refermée est ensuite rentrée dans la cavité abdominale, après quoi on ferme la plaie des téguments à l'aide de points de suture profonde embrassant toutes les couches y compris le péritoine.

Dans d'autres cas, on préfère suturer les bords de l'ouverture de la vésicule aux bords de la plaie cutanée, ceux-ci ayant été préalablement ourlés avec le péritoine pariétal. Le restant de la plaie des téguments est ensuite refermé par la suture. En réduisant immédiatement la vésicule comme il a été dit plus haut, on s'expose au danger d'infection du péritoine pour le cas où les sutures viendraient à céder. D'un autre côté, en réunissant les bords de l'ouverture de la vésicule à ceux de la plaie tégumentaire, on risque de voir s'établir une fistule biliaire permanente. Ce qu'il y a donc de mieux, c'est, après avoir refermé la vésicule vidée, de la fixer au péritoine pariétal des bords de la plaie tégumentaire à l'aide de quelques points de suture n'embrassant que ses tuniques séreuse et musculaire.

#### b) Cholécystotomie en deux temps.

La cavité abdominale ayant été ouverte comme il a été dit pour *a)*, on fixe le fond de la vésicule au péritoine pariétal, à l'aide de quelques points de suture ne comprenant que les couches séreuse et musculaire de sa paroi, puis on bouche la plaie avec de la gaze antiseptique. Après 4 ou 5 jours, lorsque les deux surfaces péritonéales adhèrent suffisamment l'une à l'autre, on ouvre la vésicule avec le bistouri, et l'on opère l'extraction des calculs. Après cette opération, il n'est pas rare non plus de voir s'établir une fistule biliaire.

### 2. Extirpation de la vésicule biliaire. — Cholécystectomie.

Ce fut *Langenbuch* (1882) qui préconisa, et pratiqua le premier sur le vivant, l'extirpation totale de la vésicule biliaire avec ligature préalable du canal cystique ; cette opération radicale exclut naturellement la possibilité d'une fistule biliaire consécutive.