de même nature recouvrant le corps spongieux de l'urèthre. De l'albuginée partent les travées qui se subdivisent pour former la charpente de ces organes. Indépendamment de l'enveloppe précitée, le membre viril est renfermé dans le fascia pénis qui est une dépendance des aponévroses de la paroi abdominale. A ce fascia se rattachent les ligaments suspenseurs de la verge au nombre de deux : un superficiel et un profond. Le ligament superficiel nait de la ligne blanche au-dessus du pénis et se divise en bas en deux branches qui enlacent le pénis en forme d'anse; le ligament profond ou triangulaire se détache de la symphyse et s'insère par sa base élargie au fascia du pénis. La peau qui recouvre la verge est très mince et des plus mobile. Elle se prolonge par dessus le gland en un repli sacciforme (prépuce) dont la longueur varie beaucoup d'un sujet à l'autre. La lame interne du prépuce qui est très fine se réfléchit sur le gland au niveau duquel elle se fusionne avec l'albuginée.

Fig. 259.

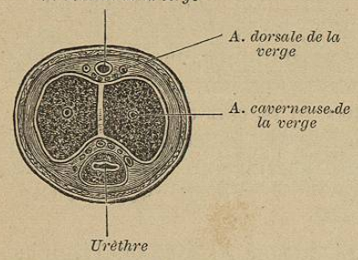

Coupe transversale du pénis.

Chacune des deux artères honteuses internes se divise en dessous de l'arc du pubis, en deux branches terminales qui sont l'artère dorsale de la verge, et l'artère profonde ou caverneuse de la verge. Les deux artères dorsales courent directement sous l'aponévrose, dans le sillon de la face supérieure des corps caverneux; les branches qu'elles fournissent se ramifient autour du membre viril, et pénètrent le long des travées à l'intérieur du tissu érectile. Les artères caverneuses pénètrent immédiatement dans la racine des corps caverneux auxquels elles se distribuent. Le corps spongieux de l'urèthre reçoit de la honteuse interne l'artère bulbo-uréthrale; dans le frein du prépuce se trouve la petite artère du frein dont il est bon de se rappeler l'existence au cours des opérations qu'on pratique sur le prépuce. La veine principale du pénis — veine dorsale du pénis — court, d'avant en arrière sur le dos de la verge, dans l'intervalle qui sépare les deux artères dorsales de la verge; sous la symphyse elle se divise en plusieurs branches qui vont s'aboucher dans les veines de l'intérieur du bassin; les veines sous-cutanées du pénis déversent au contraire leur sang dans la veine saphène interne. Les vaisseaux lymphatiques du pénis, qui sont très nombreux, accompagnent dans leur trajet les artères et veines dorsales de la verge; ils aboutissent après entrecroisement d'un certain nombre d'entre eux aux ganglions inguinaux. Les deux nerfs dorsaux du pénis, branches du nerf honteux, accompagnent les artères dorsales à leur côté externe; les nerfs trophiques proviennent du plexus hypogastrique et vont avec les vaisseaux se distribuer dans le tissu érectile de la verge.

Opérations du phimosis et du paraphimosis (Fig. 260).

Phimosis.

Le phimosis consiste en une étroitesse anormale, le plus souvent congénitale, et parfois acquise du repli préputial, entraînant avec elle l'impossibilité relative ou absolue de décoiffer le gland du pénis. On combat cette difformité soit par l'incision, soit par l'excision (circoncision) du prépuce. Chez les petits enfants, on réussit parfois à élargir suffisamment ce dernier, au moyen de la dilatation pratiquée avec deux stylets à spatule introduits entre ce repli et le gland.

a) **Incision dorsale du prépuce avec formation du petit lambeau de** *Roser* (Fig. 260).

Entre la face dorsale du gland et le prépuce on pousse par l'orifice préputial une sonde cannelée. On s'assure ensuite par la palpation que l'instrument se trouve bien là où il doit être, car si par erreur on l'avait introduit dans l'urèthre, on risquerait fort de fendre le gland lui-même dans toute sa hauteur. Pendant que l'aide fixe le pénis, on conduit un étroit bistouri pointu, le tranchant dirigé en haut, dans la rainure de la sonde, et on le pousse jusqu'en haut du sac préputial; en ce point on l'enfonce à travers les téguments, et le ramenant alors à soi, on fend dans toute sa longueur le repli préputial. Ce temps de l'opération peut encore très bien s'exécuter avec des ciseaux droits qui seraient également conduits dans la rainure de la sonde. La face dorsale du gland se trouve maintenant à découvert; on constate en outre que les bords de l'incision du feuillet externe du prépuce se sont rétractés beaucoup plus que ceux du feuillet interne. Autrefois on se contentait de réunir de chaque côté le bord du feuillet externe au bord correspondant du feuillet interne. Mais si alors la réunion par première intention venait à manquer, on était exposé à voir les deux lèvres de l'incision se ressouder l'une à l'autre, à commencer par l'angle supérieur de cette incision. Pour empêcher qu'il n'en soit ainsi, *Roser* divise par deux petites incisions obliques la lame interne du prépuce dans l'angle supérieur de la plaie, et taille ainsi aux dépens de cette lame un petit lambeau triangulaire (Fig. 260, *c*) qu'il renverse en haut dans l'angle formé par les bords du feuillet externe; il l'y assujettit par un point de suture; on place ensuite les autres sutures à la manière ordinaire.

Fig. 260.

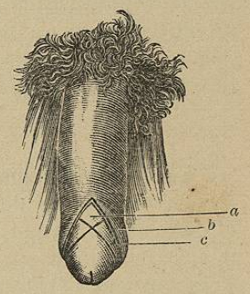

Opération du phimosis, d'après *Roser*.

a Lame interne du prépuce;
b Lame externe;
c Petit lambeau de *Roser*.

Lorsque le prépuce est très long, ses deux moitiés pendent après l'incision sous forme de deux ailerons disgracieux, souvent infiltrés de sérosité; c'est pourquoi *v. Nussbaum* conseille plutôt d'inciser le prépuce à la face postérieure du gland. Dans ces cas de prépuce très long, on fera mieux de pratiquer la circoncision.

b) **Excision du prépuce ou circoncision.**

Le prépuce est d'abord fendu du côté dorsal, de la façon décrite en *a)*; saisissant alors avec une pince à griffes les deux feuillets réunis de chaque lèvre de l'incision, on abat l'un après l'autre, jusqu'au frein, les deux lambeaux latéraux du prépuce, en conservant seulement ce qui est nécessaire pour l'application des sutures. En tendant chaque aileron avant de l'exciser, on doit faire en sorte que les deux feuillets dont il se compose arrivent sur un même niveau, et qu'ainsi leur section soit bien uniforme. Pour finir on suture sur tout le pourtour du pénis le bord du feuillet externe avec le bord du feuillet interne.

La suture suffit à arrêter l'hémorragie lorsque l'on prend soin de chaque fois lui faire étreindre les vaisseaux qui donnent; en agissant autrement on risque de voir se développer des hématomes. Comme fil à suture on emploie de préférence le catgut. Sur le vivant, on trouve assez souvent entre le gland et le prépuce des adhérences plus ou moins étendues, dont la destruction complique toujours quelque peu l'opération du phimosis.

Paraphimosis.

Le paraphimosis est produit par la striction d'un prépuce trop étroit reporté de force en arrière de la couronne du gland, et déterminant ainsi l'étranglement de ce dernier : le paraphimosis n'est donc en réalité qu'une complication du phimosis. Très souvent l'étranglement peut être levé sans opération sanglante. Pour cela, entre l'index et le médius de chaque main, on saisit le pénis en arrière du gland tandis que les deux pouces s'appliquent sur celui-ci par leur face palmaire. Après avoir alors pétri quelque peu le gland pour en faire disparaître l'œdème, on le repousse avec les deux pouces en arrière, pendant que l'index et le médius ramènent avec force le prépuce en avant. Si cette manœuvre reste sans résultat, on est bien obligé de faire le débridement de l'anneau d'étranglement, lequel anneau est toujours caché par les bourrelets plus ou moins volumineux du prépuce œdématié. Pour pratiquer ce débridement on attire aussi fort que possible les bourrelets préputiaux vers le gland, de façon à mettre à nu l'anneau constricteur; avec un bistouri pointu, on sectionne alors ce dernier couche par couche, et l'on réduit ensuite sans la moindre difficulté. En pratiquant le débridement d'un seul trait de couteau, on risquerait d'atteindre les corps caverneux. Pour mettre ceux-ci à l'abri de toute lésion, le commençant pourra encore opérer d'après l'ancienne règle qui consistait à soulever derrière l'anneau un petit pli cutané dans lequel on pratiquait une petite incision; une sonde cannelée était poussée à travers cette incision jusque sous l'anneau, et sur la sonde on divisait alors ce dernier. Il est toujours facile de constater, une fois le gland réduit, que le véritable agent d'étranglement est bien réellement le bord libre du prépuce. La réduction obtenue, il y aura lieu de décider si, pour écarter le danger de la récidive, on ne doit pas, soit immédiatement, soit plus tard, recourir à l'opération du phimosis.

2. Amputation de la verge.

L'indication presqu'exclusive de l'amputation du pénis est le carcinome de cet organe. La marche de l'opération est tout-à-fait conforme à celle d'une amputation de membre par la méthode circulaire en deux temps, les corps caverneux représentant ici le squelette osseux de l'extrémité.

L'opérateur se tient à droite du sujet, et saisit dans sa main gauche la racine du pénis; il rétracte la peau vers la symphyse pubienne et en même temps, pour assurer l'hémostase prophylactique, étreint l'organe à sa base; l'assistant saisit celui-ci en arrière du gland et l'attire fortement en avant. On peut aussi, à l'exemple d'*Esmarch*, obtenir l'hémostase au moyen d'un mince tube en caoutchouc qu'on serre autour de la racine de la verge, et dont on conduit les deux chefs préalablement croisés autour de la ceinture du bassin. Si le néoplasme s'étend jusqu'à la racine du membre, on comprend également la base du scrotum dans l'anse du tube élastique qui ainsi est empêché de glisser.

Une incision circulaire, faite d'un seul trait, divise alors la peau et l'aponévrose en s'arrêtant aux corps caverneux. A hauteur de la peau rétractée, on coupe les corps caverneux et la portion spongieuse de l'urèthre, après avoir pris soin de passer dans le tissu érectile une anse de fil juste en arrière de l'endroit où l'on a décidé de pratiquer la section de ces parties. Le moignon du membre est attiré en avant au moyen de cette anse, ce qui permet de faire l'hémostase avec plus de facilité : on jette une ligature sur chacune des artères dorsales de la verge; on ferme les artères caverneuses par le procédé de la ligature médiate. *C. Hueter* arrête l'hémorragie veineuse provenant du tissu érectile sectionné, en réunissant l'une à l'autre par de forts points de suture au catgut, les deux surfaces de section des corps caverneux. Pour éviter le rétrécissement ultérieur du nouvel orifice uréthral, on fend avec des ciseaux, sur une étendue d'un centimètre environ, la paroi inférieure de l'urèthre, et au niveau de cette incision, on suture les bords de la muqueuse avec la peau. On enlève ensuite l'anse de fil, et ramenant la manchette cutanée par dessus le moignon des corps caverneux, on la réunit au-devant de ceux-ci par une ligne de sutures verticale.

Lorsque l'amputation a été pratiquée tout contre la symphyse, l'urine tend inévitablement à mouiller le scrotum à chaque miction, et c'est pour parer à cet inconvénient que *Thiersch* a eu l'idée de disséquer le moignon de l'urèthre, et de l'amener dans une boutonnière périnéale où il est fixé par des sutures.

L'amputation du pénis au moyen de l'écraseur, ou de l'anse galvano-caustique, ou du thermo-cautère, est déjà beaucoup passée de mode; du moins ne présente-t-elle aucun avantage sur l'opération par la méthode sanglante.

DEUXIÈME CHAPITRE.

Opérations qui se pratiquent sur les organes urinaires.

Incision du rein et extirpation du rein. — Néphrotomie et néphrectomie.

Anatomie topographique.

Les reins siègent en dehors de la cavité péritonéale, étant appliqués, de chaque côté de la colonne vertébrale, contre la paroi abdominale postérieure. Ils reposent sur les insertions costales inférieures du diaphragme et sur le muscle carré des lombes. Le rein gauche est généralement situé un peu plus haut que le droit. La face antérieure du rein droit est recouverte par le colon ascendant, celle du rein gauche par le colon descendant; la face antérieure du rein droit est en outre en rapport avec le foie, tandis que son bord interne (hile) confine à la seconde portion du duodénum. Dans le hile du rein pénètre la forte artère rénale qui naît à angle droit de l'aorte abdominale; au-devant d'elle court la veine de même nom, tandis qu'en arrière, et en même temps plus bas, se détache du hile le bassinet continué par l'uretère. L'extrémité supérieure de chaque rein est coiffée par la capsule surrénale.

Les reins sont maintenus en place par un tissu conjonctif abondant et très graisseux (capsule adipeuse). Néanmoins les déplacements des reins sont loin d'être une grande rareté (reins flottants). Parfois un des deux reins manque complètement, ou bien les deux reins convergent vers la colonne vertébrale pour se confondre par leur extrémité inférieure (rein en fer à cheval). Le hile qui est alors unique se trouve à la face antérieure de l'organe, qui en pareil cas siège habituellement plus bas que d'habitude.

I. Extirpation.

L'extirpation d'un rein n'est permise sur le vivant que quand l'autre organe similaire est parfaitement sain, et par conséquent capable de fonctionner pour deux. On recourt à cette opération dans certains cas d'hémorragie d'origine traumatique, en cas de suppuration du rein, de néphrolithiase, de tumeurs malignes, et enfin de fistule de l'uretère, lorsque ces diverses affections ne peuvent être guéries d'une autre façon.

Le sujet est placé dans le décubitus latéral, et repose sur un coussin de telle façon que la région lombaire, sur laquelle

on opère, se présente bien librement et soit convenablement éclairée. Dans certains cas de tumeur mobile, il peut être nécessaire de pratiquer l'extirpation par l'intérieur de la cavité abdominale *(Thornton, Czerny)*; en général, cependant, la néphrectomie, aussi bien que la néphrotomie, doit être faite de préférence par la voie extrapéritonéale. Nous donnons ici le procédé d'extirpation de *G. Simon* :

Premier temps : Incision des parties molles recouvrant l'organe.

L'incision de la peau commence à hauteur du bord inférieur de la 11e côte et au niveau du bord externe du muscle sacro-lombaire, c'est-à-dire à environ 7 centim. en dehors de la ligne des apophyses épineuses; elle descend de là verticalement jusqu'au milieu de l'espace qui sépare la 12e côte de la crête iliaque. Sous le bord inférieur de la 12e côte, on pénètre ensuite dans la profondeur, en divisant couche par couche les diverses parties molles jusque dans l'angle inférieur de la plaie. Après la peau et le tissu adipeux sous-cutané, on divise donc les fibres inférieures du muscle grand dorsal, ainsi que le feuillet superficiel du fascia lombo-dorsal qui recouvre le muscle sacro-lombaire : le bord externe de ce dernier muscle apparaît dans la plaie et est aussitôt rétracté avec des crochets mousses vers la colonne vertébrale. En sectionnant ensuite le feuillet profond du même fascia lombo-dorsal, on met à découvert le muscle carré des lombes ; celui-ci est à son tour fendu dans le sens de sa longueur après que la 12e artère intercostale et la 1re lombaire, qui courent entre le fascia et ce muscle, ont préalablement été coupées entre deux ligatures. On divise alors l'aponévrose qui tapisse la face antérieure du muscle carré des lombes, et l'on tombe ainsi sur la capsule adipeuse du rein. Le dernier nerf intercostal et le premier nerf lombaire sont également intéressés par cette incision.

Deuxième temps: Enucléation du rein, ligature des vaisseaux et extirpation.

Presque toujours on peut déjà sentir et reconnaître le rein à travers la capsule adipeuse ; si tel n'est pas le cas, on le trouvera sûrement en pénétrant dans la profondeur au niveau du point de croisement de la 12e côte et du bord du muscle sacro-lombaire. Après avoir fendu la capsule adipeuse sur toute la longueur du grand diamètre du rein, puis tari soigneusement toute hémorragie, on détache prudemment l'organe de son enveloppe graisseuse en commençant par son extrémité inférieure, et en se servant