

lades ont succombé. Il est donc utile de porter le doigt dans l'abdomen après la réduction, pour juger de l'état des parties et s'assurer que l'opération a été bien faite. Les complications résultant de la présence de l'épiploon et d'adhérences anormales ont été précédemment examinées.

Lorsque la hernie est congénitale, on trouve le testicule directement en contact avec les organes herniés : dans le cas bien connu de Zimmermann, une portion d'intestin adhérait à cette glande et à une petite masse épiploïque rendait la réduction impossible.

L'opération terminée, on panse la plaie à plat avec un linge fenêtré et des boulettes de charpie, et l'on soutient le testicule et l'appareil avec un bandage triangulaire.

Les accidents particuliers à la hernie inguinale ont été énumérés. La blessure des artères honteuses externes et l'inflammation du testicule méritent à peine d'être rappelées.

HERNIE CRURALE.

On attribue généralement à Verheyen (1693) la première description, réellement exacte, de la hernie crurale.

Cependant, d'après M. Segond, Franco en aurait déjà parlé, et Lequin en 1670, comme Barbette, chirurgien hollandais, la distinguaient assez clairement de l'inguinale.

Anatomie. Le canal crural, que traverse la hernie de ce nom, présente un trajet et deux ouvertures ; l'une, supérieure ou intra-abdominale, décrite communément sous le nom d'*anneau crural* ; l'autre, inférieure, arbitrairement rapportée à l'anneau aponévrotique *j* (fig. 538), au travers duquel passe la veine saphène interne *f*, pour se jeter dans la fémorale. L'intervalle compris entre ces deux points est le canal crural proprement dit, renfermant l'artère *c* et la veine *b* fémorales, situées, la première en dehors, et la seconde en dedans.

L'anneau crural est limité : 1^o *en avant*, par le ligament de Fallope, appelé aussi *ligament de Poupert* ou *arcade crurale*. Ce ligament circonscrit entre ses deux piliers, comme nous l'avons vu, l'anneau inguinal externe, par lequel sort de l'abdomen le cordon testiculaire *h*. Dès lors on comprend comment la hernie inguinale se trouve en avant et au-dessus de l'arcade crurale, tandis que la hernie de ce nom s'opère au-dessous et en arrière de ce même ligament. Derrière l'arcade crurale semblerait exister un large espace, étendu de l'épine du pubis à l'épine iliaque antéro-supérieure, et borné par le bord correspondant du bassin ; mais

cet espace est occupé, et ne présente nulle part aucun vide. 2^o *En dehors*, le fascia iliaca s'étend jusqu'à l'éminence ilio-pectinée et enveloppe le muscle psoas iliaque et le nerf crural *a*, qui est ainsi situé hors du canal crural. 3^o *En dedans*, se trouve un ligament triangulaire fixé à l'épine du pubis, à l'arcade crurale et à la crête iléo-pectinée, et appelé *ligament de Gimbernat*, du nom de l'anatomiste qui le décrivit pour la première fois en 1793.

Il résulte de ces dispositions une ouverture triangulaire, ayant trois bords : l'arcade crurale en avant, le fascia iliaca en dehors, et le ligament de Gimbernat en dedans ; et trois angles : l'un externe, correspondant au point de rencontre de l'arcade crurale et du fascia iliaca ; l'autre interne, à la jonction de la même arcade avec le ligament de Gimbernat ;

et enfin un postérieur, touchant à l'éminence iléo-pectinée et séparant le fascia iliaca du ligament de Gimbernat.

L'anneau crural est traversé, comme nous l'avons dit : 1^o par l'artère fémorale, qui en occupe l'angle externe ; 2^o par la veine du même nom, située en dedans et un peu en arrière ; 3^o entre la veine et l'angle interne existe un léger intervalle, dans lequel on peut pousser le bout du petit doigt, et qui loge habituellement un ganglion lymphatique.

C'est par ce point, et par conséquent en dedans des vaisseaux fémoraux, que se produit la hernie crurale ; outre le péritoine, elle doit pousser devant elle une toile membraneuse assez fine, étendue des vaisseaux au ligament de Gimbernat, et découverte par A. Cooper, qui l'a décrite sous le nom de *fascia propria de la hernie crurale*, tandis que M. J. Cloquet l'a désignée sous celui de *septum crural*. On observe de plus, entre la veine et l'artère, une véritable cloison, plus ou moins apparente selon les sujets, et résultant de l'adossement des tuniques celluluses dont ces vaisseaux sont entourés.

En considérant l'ouverture aponévrotique par laquelle la veine saphène se jette dans la veine fémorale, comme représentant l'extrémité inférieure du canal crural, nous nous rangeons à l'opinion

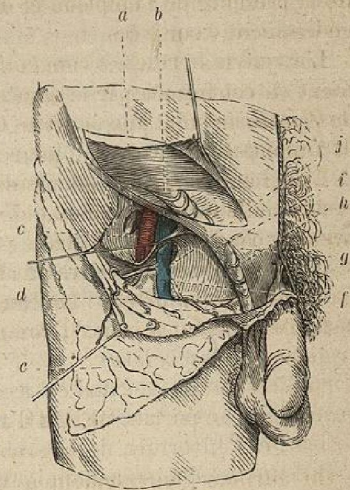


Fig. 538.