

ment plus facile. Le tendon de l'adducteur est un moyen de repère très-sûr, et se trouve en arrière de l'artère comme nous l'avons dit.

*Appréciation.* De tous ces procédés, le plus facile à exécuter est celui de Scarpa; mais le plus sûr est celui de Hunter, parce que la ligature est plus éloignée de l'origine de la musculaire profonde, et que la formation du caillot est plus assurée. On pourrait, comme le voulait Hodgson, découvrir l'artère à 0<sup>m</sup>,15 au-dessous de l'arcade crurale, ce serait un moyen terme entre les deux derniers procédés.

*Anastomoses.* Lorsque l'artère fémorale est liée au-dessous du ligament de Fallope, et au-dessus, par conséquent, de la musculaire profonde, la circulation se rétablit par les mêmes voies anastomotiques qu'à la suite de la ligature de l'iliaque externe, à l'exception toutefois des artères épigastrique et circonflexe iliaque; de sorte que les fessière, ischiatique, honteuse interne, et principalement l'obturatrice, ramènent le sang dans le membre inférieur. Dans le cas où l'artère crurale est liée au-dessous de la naissance de la grande musculaire, la circulation n'est presque pas interrompue, et elle se continue à la jambe par les anastomoses des articulaires avec les branches descendantes des perforantes et la grande musculaire elle-même.

**ARTÈRE POPLITÉE.** L'artère poplitée est étendue depuis la gaine aponévrotique du troisième adducteur jusqu'à cinq travers de doigt environ au-dessous de l'articulation fémoro-tibiale, point où elle se divise en artère tibiale postérieure et péronière, après avoir fourni, 0<sup>m</sup>,05 plus haut, la tibiale antérieure; on donne assez souvent le nom de *tronc tibio-péronier* à cette portion de l'artère, comprise entre la naissance de la tibiale antérieure et sa division en tibiale postérieure et en péronière. L'artère poplitée est oblique de haut en bas et de dedans en dehors, et occupe la partie profonde de l'espace losangique qui constitue le jarret; un peu plus rapprochée du bord interne de cette région que du bord externe, elle est en rapport, dans le premier sens, avec le muscle demi-membraneux, qui la recouvre supérieurement d'arrière en avant, puis avec le condyle interne du fémur et le muscle jumeau interne *e*. En dehors, elle répond aux muscles biceps, jumeau externe, plantaire grêle et soléaire, et au condyle fémoral externe. Pour arriver sur elle, en arrière, il faut diviser la peau (*fig. 212*), l'aponévrose poplitée *a*, et, repoussant le muscle demi-membraneux en dedans, on écarte un tissu cellulaire graisseux, dans lequel existent de nombreux ganglions lymphatiques, et l'on tombe sur le nerf sciatique poplitée interne *c*, qu'il faut écarter en dehors,

ainsi que la veine poplitée *b*, qui est immédiatement accolée à la face postérieure externe de l'artère *d*, que l'on aperçoit enfin profondément, en rapport de haut en bas avec le troisième adducteur, l'articulation du genou et le muscle poplitée.

C'est un peu au-dessus des condyles du fémur que la veine sa-

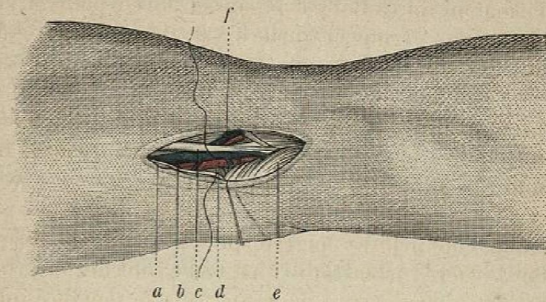


Fig. 212.

phène externe *f* vient s'ouvrir dans la veine poplitée: c'est là une disposition anatomique importante à rappeler.

M. Manec a vu l'artère poplitée remplacée par l'artère ischiatique.

La fréquence des anévrysmes de l'artère poplitée, et les dangers qu'ils entraînent, ont excité toute l'attention des chirurgiens, et à l'époque peu éloignée encore où l'on mettait la tumeur artérielle à nu, pour la fendre et en lier les deux extrémités, il importait beaucoup de savoir dans quel point et à quelle hauteur s'y ouvrait l'artère; aujourd'hui que la plupart des anévrysmes sont traités par la compression digitale et la méthode d'Anel, l'artère poplitée a beaucoup perdu de son importance, car les procédés opératoires s'exécutent rarement sur elle. Cependant la question ne semble pas encore parfaitement jugée, et nous croyons la méthode ancienne indiquée lorsque le développement de la tumeur en fait craindre la suppuration ou la rupture.

Percy, Larrey (de Toulouse), Lassus, Ribes ont observé l'anévrysme variqueux de la poplitée et nous l'avons aussi rencontré. Les blessures de cette artère sont assez fréquentes, et M. Porter a rapporté, dans le *Journal médico-chirurgical*, un cas de perforation de la poplitée par un fragment nécrosé du tibia.

On peut lier l'artère poplitée: A, sur le bord supérieur du condyle fémoral interne; B, dans l'espace poplitée; C, sur le côté et au-dessous du condyle tibial interne.

A. Jobert faisait une incision de 0<sup>m</sup>,09 au-dessus du condyle interne du fémur, dans la dépression qui sépare les muscles crural