

plein tranchant, portée sur les ligaments, les muscles et les téguments dorsaux.

L'extrême promptitude de ce procédé tient à ce que l'on attaque le métacarpien par sa face antérieure interne, où il est le plus profond. Les difficultés sont vaincues dès la première incision, et la désarticulation n'offre plus d'obstacle.

*Procédé de l'auteur.* Nous avons fait subir au procédé ovalaire plusieurs modifications. Nous pratiquons en arrière et au-dessus de l'articulation carpo-métacarpienne une incision qui se bifurque vers le milieu de sa longueur pour circonscrire la commissure du pouce. Nous renversons la peau de chaque côté, en la détachant avec soin de l'extrémité phalangienne du métacarpien, puis, appliquant la lame du bistouri sur le côté externe de ce dernier, le talon vers la phalange et la pointe sur le milieu de l'os, nous imprimons à l'instrument un mouvement de spirale, et nous coupons toutes les chairs comprises dans la demi-circumduction du bistouri, de manière à isoler la plus grande partie de l'extrémité digitale du métacarpien. A ce moment nous faisons glisser la pointe de l'instrument

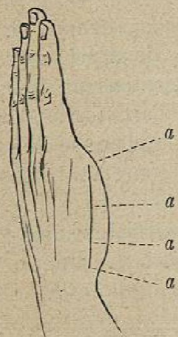


Fig. 243.

en avant, puis en dedans du métacarpien, point où on la fait saillir hors de la plaie, et, ramenant la lame à nous à plein tranchant, nous séparons le reste des parties molles de l'os. Deux coups de bistouri vers le carpe complètent la section des muscles, et, renversant le pouce en arrière et en dehors, nous ouvrons l'articulation en avant, et, engageant la lame entre le métacarpien et le trapèze, nous achevons l'amputation. La plaie est très-nette, et, d'une exécution assez facile.

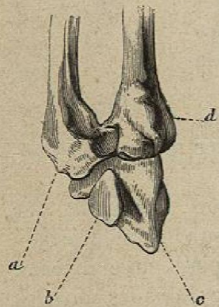


Fig. 244.

**Désarticulation du cinquième métacarpien.** Le bord cubital du cinquième métacarpien est dépassé par l'éminence hypothénar. Cette disposition rend plus facile la formation d'un lambeau interne. Le point de jonction du cinquième métacarpien *a* (fig. 244) avec l'unciforme *c* est indiqué par un tubercule saillant que présente en dedans et en arrière l'extrémité

postérieure du métacarpien *a*; derrière cette saillie existe un petit enfoncement qui correspond à l'articulation. Il y a bien un peu plus en arrière une autre saillie *b* due à l'unciforme, mais il suffit d'un peu d'attention pour ne pas les confondre. Si l'état des parties molles empêchait de distinguer ces points de repère, on les constaterait en faisant glisser le doigt le long de l'os après l'avoir mis à découvert.

Au lieu d'une seule articulation capsulaire, comme au pouce, le cinquième métacarpien en présente deux: l'une postérieure ou carpienne, oblique de dedans en dehors, d'arrière en avant, et légèrement arrondie, en raison de la convexité de l'os du carpe; l'autre formée par la rencontre des facettes latérales des cinquième et quatrième métacarpiens *a d*.

Cette dernière articulation, oblique de dedans en dehors et d'avant en arrière (fig. 245), est rendue très-résistante par un ligament interosseux qui en est la clef. Aussi le temps dans lequel on le divise en poussant le bistouri devant soi, et l'inclinant en dehors vers l'extrémité inférieure du radius, a-t-il été appelé le *tour de maître*.

Les procédés de désarticulation du cinquième métacarpien sont les mêmes que pour le premier, sauf les différences résultant des dispositions anatomiques.

Lisfranc a proposé de tailler, par ponction, un seul lambeau interne prolongé jusqu'au milieu de la première phalange. Le lambeau renversé vers le poignet, le chirurgien dissèque les téguments de la face dorsale de l'os, sans toucher au tendon extenseur; puis il enfonce perpendiculairement son bistouri, de la face dorsale à la face palmaire de la main, entre le quatrième et le cinquième métacarpien, et le fait sortir du côté externe et phalangien de ce dernier, en laissant intacts les téguments de la face palmaire; incisant alors les chairs interosseuses jusqu'au-delà de la commissure, il reporte le tranchant de l'instrument sur le côté interne de l'articulation, d'arrière en avant et de dedans en dehors, dans la direction de la partie moyenne du deuxième os du métacarpe, pénètre dans la jointure, coupe le ligament articulaire avec la pointe du bistouri, et termine l'opération en contournant l'os et en divisant les ligaments et les muscles.

L'amputation nous a paru plus prompte, lorsque, au lieu de couper les chairs de l'espace interosseux par ponction et contre soi d'arrière en avant, on les divise devant soi, de la commissure vers le carpe; arrivé sur la jonction des deux métacarpiens, on dirige

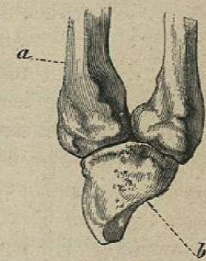


Fig. 245.