viene a fijarse en el borde superior del arco cigomático (véase la fig. 1, que representa en B a la región temporal vista de frente).

La inserción de esta aponeurosis en la línea curva tiene lugar por una sola hoja, mientras que en el arco cigomático se inserta por una hoja doble. En efecto, la aponeurosis temporal es simple en su tercio superior, pero en el resto de su extensión desdóblase en dos hojas, una externa, que se inserta en el borde superior del arco cigomático, y otra interna, que se inserta en la cara interna de este mismo arco; de la separación de estas dos hojas resulta un intervalo constantemente lleno de grasa y conteniendo a veces una arteria, la temporal media, y venas; un corte vertical (fig. 4) nos demuestra este espacio en su verdadera forma, que es la de un triángulo isósceles muy prolongado.

La aponeurosis temporal, además de ser lustrosa, nacarada y brillante, está dotada de una considerable resistencia, la cual, estando en relación con su espesor, aumenta de arriba abajo.

Cavidad temporal. — La cavidad temporal contiene de fuera adentro: una masa adiposa constante, un músculo, el periostio, vasos y nervios.

El músculo ocupa casi exclusivamente la cavidad temporal. Sin embargo, en la parte inferior de la región está cubierto por una capa adiposa que desempeña un papel considerable, desde el punto de vista de la configuración de la sien. En efecto, en las enfermedades, este pelotón adiposo disminuye, de lo cual dependen esas profundas depresiones que se notan por encima de los arcos cigomáticos en los sujetos que han enflaquecido, pues la grasa es la que oculta las prominencias óseas de la región.

Con esto se ve que el tejido adiposo forma tres capas distintas, completamente separadas una de otra; la primera está debajo de la piel, la segunda en el desdoblamiento de ambas hojas de la aponeurosis temporal, y la tercera está dentro de la cavidad temporal misma, entre el músculo temporal y su aponeurosis; esta última se continúa con los gruesos paquetes grasientos contenidos en la fosa cigomática.

Músculo temporal. — Este músculo, lo mismo que la aponeurosis que lo cubre, reproduce la forma de la región; es, pues, triangular. Por su cara profunda, se inserta en la pared ósea de la fosa temporal, en toda su extensión, y por su cara superficial, en la aponeurosis temporal en todos los puntos en que no existe grasa interpuesta; las fibras musculares, partiendo de los diferentes puntos de la fosa temporal, convergen hacia las dos caras de un tendón muy resistente, con el cual se continúan. Conviene que insistamos especialmente acerca del modo de insertarse este tendón en la apófisis coronoides del maxilar inferior.

Como lo demuestran las figuras 5 y 6, el tendón no envuelve por completo a la apófisis coronoides, pues la inserción tiene lugar en el borde anterior, en el posterior y en el vértice de esta apófisis; también se inserta en las dos caras, pero en una extensión muy desigual, pues mientras que la cara externa apenas está cubierta por las fibras tendinosas, en la interna descienden hasta cerca de la base de la apófisis. Este último detalle tiene en medicina operatoria mucha importancia; en efecto, uno de los tiempos más difíciles de la extirpación del maxilar inferior es la sección del tendón del temporal; para operar bien este tiempo, es necesario rasar de cerca la apófisis coronoides, y para ello se emplean unas fuertes tijeras curvas y se las dirige tomando por guía el índice izquierdo, mientras que un ayudante deprime fuertemente el cuerpo de la mandíbula para hacer accesible la inserción del músculo, lo cual no deja de ofrecer

sus dificultades cuando la apófisis coronoides está muy desarrollada. Pues bien, a esta dificultad se añade todavía la inserción en la cara interna, que conviene desprender con mucho cuidado; sin esta precaución, con el hueso se arrancan prolongados haces de fibras carnosas.

Por debajo del músculo temporal se encuentra una capa muy delgada de periostio, en la cual se insertan las fibras carnosas. El modo de continuidad del periostio en la fosa temporal con el del cráneo lo han comprendido de diferente modo los diversos autores; podemos formarnos una idea muy clara de este modo de continuidad en el corte vertical de la región representado anteriormente. El pericráneo, al llegar a la línea curva temporal, presta inserción a la aponeurosis temporal, y está tan íntimamente unido a ella, que no parece sino que la segunda es la continuación del primero; después éste pasa por

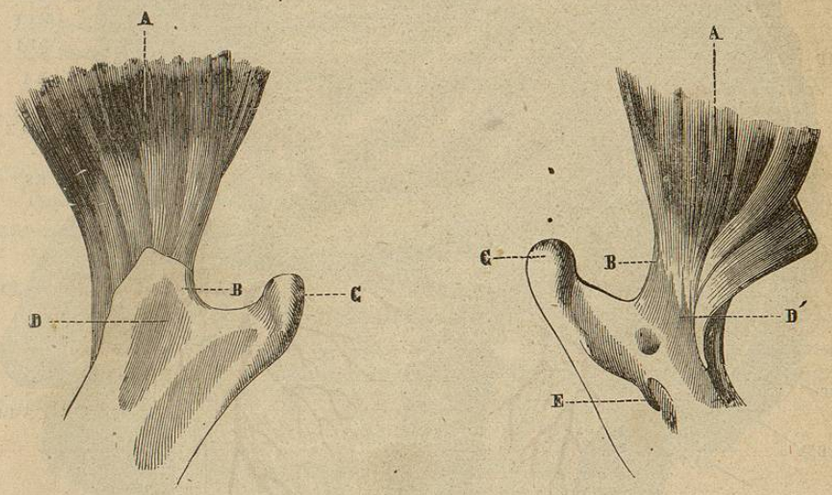

Figs. 5 y 6. — *Modo de insertarse el tendón del temporal en la apófisis coronoides*
Fig. 5. — *Cara externa.* — Fig. 6. — *Cara interna*

A, músculo temporal.
B, inserción de las fibras tendinosas.
C, cóndilo.
D, cara externa de la apófisis coronoides.
D', cara interna de la apófisis coronoides.
E, orificio superior del conducto dentario.

debajo del músculo, tapiza toda la fosa temporal y se continúa con el periostio de la base del cráneo. La capa perióstica que reviste esta región es mucho más delgada que la correspondiente de la región occípitofrontal, y está más íntimamente adherida al plano óseo subyacente; así es que no se encuentra en este punto la capa celulosa subperióstica de que hemos hecho mención en la región occípitofrontal. Resulta de esta disposición que, en la sien, no es posible la formación de las variedades de colección sanguínea o purulenta llamadas *subperiósticas*.

Pared ósea. — Esta pared, formada por la porción escamosa del temporal, una porción del parietal, una pequeña parte del frontal y el ala mayor del esfenoides, se distingue especialmente por su extraordinaria delgadez, siendo a veces tal, que la porción escamosa llega a ser transparente. Es que en realidad es escasa la porción del tejido esponjoso que entra en su estructura; por esto el cráneo ofrece en este punto tanta fragilidad, circunstancia que explica la gravedad especial de las contusiones en él recibidas. Conviene, sin embargo,

hacer notar que sobre este punto existen grandísimas diferencias en los distintos sujetos; en algunos se observa que la pared ósea temporal tiene un espesor relativamente considerable, de suerte que, gracias a esta disposición, y gracias

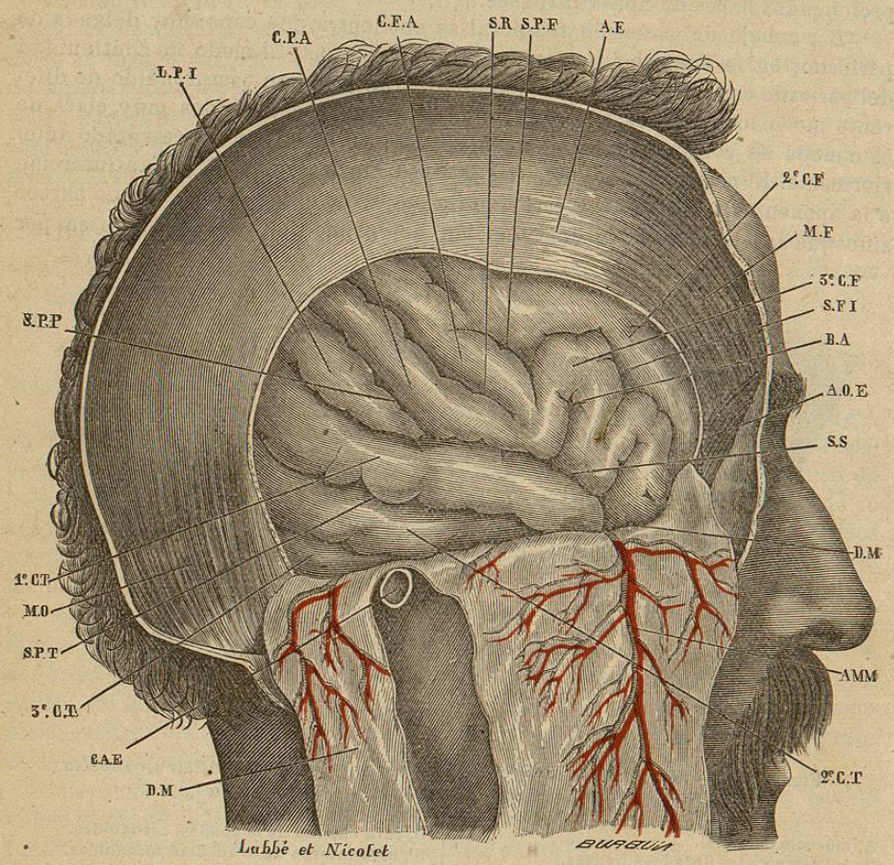

Fig. 7. — *Porción del encéfalo correspondiente a la región temporal. Los huesos fueron seccionados a nivel de la línea curva temporal, y la duramadre invertida hacia abajo*

AE, aponeurosis epicraneal.
AMM, arteria meníngea media.
AOE, apófisis orbitaria externa.
BA, rama anterior de la cisura de Silvio.
CAE, conducto auditivo externo.
CFA, circunvolución frontal ascendente
2.ª CF, segunda circunvolución frontal.
3.ª CF, tercera circunvolución frontal.
CPA, circunvolución parietal ascendente.
1.ª CT, primera circunvolución temporal.
2.ª CT, segunda circunvolución temporal.
3.ª CT, tercera circunvolución temporal.
DM, duramadre invertida hacia abajo y dividida para que permita ver el conducto auditivo externo.
LPI, lóbulo parietal inferior.
MF, músculo frontal.
MO, músculo occipital.
SFI, cisura frontal inferior.
SPF, cisura paralela frontal.
SPP, cisura paralela parietal.
SPT, cisura paralela temporal.
SR, cisura de Rolando.
SS, cisura de Silvio.

también al espesor de la capa muscular de que está cubierta, la sien puede a veces oponer una gran resistencia a las violencias exteriores.

Vista por la cara interior, se notan en la pared temporal surcos en los que se alojan las ramas colaterales de la arteria meníngea media, cuya situación precisa indicaremos más adelante.

Relaciones de la región temporal con la parte correspondiente del encéfalo

Por debajo del esqueleto se encuentra la duramadre, que en este punto está muy flojamente adherida a los huesos subyacentes, circunstancia cuya trascendencia demostraremos bien pronto al hablar de los derrames de sangre intracraneales y de los traumatismos de la región temporal. Debajo de todo esto se encuentra la masa encefálica. Nos ha parecido útil representar y enumerar las partes del encéfalo que forman el plano más profundo de la región temporal, siquiera no sea más que a título de inventario.

Se ven en este punto las cisuras siguientes:

Toda la de Silvio;

Cerca de la mitad inferior de la de Rolando;

La mitad inferior de la paralela frontal y de la paralela parietal;

La frontal inferior;

La paralela temporal en casi toda su longitud y una porción de la temporal inferior.

Las circunvoluciones que están en relación con la región temporal son las siguientes:

Toda la tercera circunvolución frontal o de P. Broca, y una porción de la segunda del mismo nombre;

Cerca de la mitad inferior de las circunvoluciones frontal y parietal ascendentes;

Una pequeña porción del lóbulo parietal inferior;

Las tres circunvoluciones temporales en toda su extensión.

Penetrando más profundamente todavía, encontraríamos los núcleos grises centrales.

Vasos y nervios de la región temporal

Si aceptamos que la región temporal tiene por límite externo la piel y por límite interno el encéfalo (y para mí, así es como debe entenderse), se ve que debemos dividir las arterias en ella comprendidas en tres grupos: subcutáneo, subaponeurótico y subóseo o *epidural* (fig. 4).

El primer grupo comprende la *arteria temporal superficial;*

El segundo, las arterias descritas con el nombre de *temporal media* y *temporales profundas;*

El tercero, la *meníngea media.*

Un instrumento vulnerante introducido en la región temporal interesará necesariamente estos tres grupos de arterias.

La arteria *temporal superficial* aparece en la sien por encima del arco cigomático. De profunda que era en la región parotídea, se hace superficial colocándose en la capa subcutánea, y se dirige casi inmediatamente de abajo arriba y de atrás adelante, cruzando oblicuamente la región para dividirse en dos ramas colaterales, una anterior y otra posterior. Una incisión vertical practicada en la sien, por poco extensa que sea, interesará, por lo tanto, el tronco o las ramas de esta arteria; por esto no es nada extraño que las heridas de esta región vayan frecuentemente acompañadas de abundantes hemorragias, que, por otra parte, podemos fácilmente cohibir a beneficio de la compresión o ligadura de los dos extremos en la herida.

Ya hemos indicado anteriormente las flexuosidades de la arteria temporal y su valor predisponente sobre el desarrollo de la variz arterial. Existe otra afección más rara todavía, de la cual dan explicación satisfactoria las relaciones anatómicas de la temporal superficial. En efecto, acompaña a esta arteria la vena del mismo nombre, que le es subyacente y se adhiere íntimamente a ella, circunstancias que hacen muy posible la lesión simultánea de estos dos vasos y la producción de un aneurisma arteriovenoso, y más aún de una variz aneurismática. Estas dos afecciones pudieran confundirse fácilmente, porque uno de sus síntomas comunes es el ruido de soplo; pero aparte del carácter especial de este soplo, que es distinto en los dos casos, intermitente en el primero y continuo en el segundo, tenemos a nuestra disposición otro elemento de diagnóstico que no puede engañarnos: cuando se trata de una variz aneurismática, si se aplica el dedo en un punto muy limitado, pero correspondiente al orificio de comunicación entre la arteria y la vena, desaparece por completo el ruido de soplo.

Las arterias del segundo grupo son conocidas con el nombre de *temporales profundas*. Una de ellas, la temporal media, algunas veces nace de la temporal superficial a corta distancia por encima del arco cigomático, atraviesa la hoja externa de la aponeurosis temporal y termina en el pelotón adiposo comprendido entre las dos hojas; las demás, situadas a mayor profundidad, se distribuyen por la cara profunda del músculo, después de haberse desprendido perpendicularmente del tronco de la maxilar interna: son las temporales profundas anterior y posterior.

La *meníngea media,* alojada, como hemos dicho, en el espesor de la duramadre, tiene con la región temporal las relaciones siguientes: si se traza una línea horizontal partiendo de la apófisis orbitaria externa, la meníngea media se encuentra en el trayecto de esta línea a unos 3 centímetros por detrás de la apófisis. Debemos, por lo tanto, evitar la aplicación de una corona de trépano en este punto, so pena de provocar una hemorragia grave y muy difícil de cohibir.

Ante una fractura del cráneo, si el cirujano tiene suficientes datos para creer que la lesión ósea se extiende desde la bóveda hasta la base, pasando a unos 3 centímetros por detrás de la apófisis orbitaria externa, deberá temer que haya sido interesada la meníngea media. La herida de este vaso implica una gravedad extraordinaria, pues resulta de ella un derrame sanguíneo que dado el volumen de esta arteria, es casi siempre suficiente para determinar una compresión mortal del cerebro (véase *Duramadre).*

Las *venas* de la región temporal no tienen importancia alguna: conocemos ya la disposición de la vena temporal superficial y respecto de las profundas, baste decir que acompañan a las arterias del mismo nombre. Lo mismo debemos decir de la arteria meníngea media, la cual, contra una opinión por mucho tiempo admitida, tiene dos venas satélites.

El *nervio* más importante de esta región es el aurículotemporal. Este nervio, denominado también temporal superficial, es una de las ramas sensitivas del maxilar inferior. Después de haber dado una importante anastomosis al nervio facial, rodea el cuello del cóndilo de la mandíbula y luego se dirige verticalmente hacia arriba, entre la oreja y la base de la apófisis cigomática, para distribuirse en la piel de la sien. Si se quisiera practicar la sección de este nervio, convendría buscarlo por delante del trago, cerca de la base de la apófisis cigomática, en donde se le encuentra fácilmente con el dedo. También los latidos de la arteria temporal superficial pueden servir de guía, porque el nervio se encuentra a su lado. Es indudable que las maravillosas curaciones conseguidas por el charlatán de quien hace mención RICHET, son debidas a la sección del nervio aurículotemporal, pues las neuralgias dentarias más tenaces ceden instantáneamente a beneficio de una incisión practicada por delante del trago.

Los demás nervios de esta región no ofrecen para el cirujano interés alguno. Conocidos con el nombre de nervios temporales profundos, nacen de la rama motriz del maxilar inferior en número de tres (anterior, medio y posterior), y van destinados al músculo crotáfites, en el cual penetran por su cara interna, siguiendo casi por completo la disposición de las arterias.

En resumen, considerados de un modo sintético los diversos elementos que entran en la estructura de la región temporal, procediendo de lo superficial a lo profundo, están dispuestos de la manera siguiente (véanse las figuras 1, 4 y 7):

1.° Piel;

2.° Capa grasienta subcutánea, que comprende la arteria y la vena temporales superficiales, el nervio aurículotemporal, los músculos auriculares y filetes del facial;

3.° Prolongación temporal de la aponeurosis epicraneal;

4.° Capa celulosa subaponeurótica;

5.° Aponeurosis temporal . { Hoja externa; Capa grasienta intermedia, en medio de la cual se encuentra a veces la arteria temporal media; Hoja interna;

6.° Capa grasienta subaponeurótica, que ocupa poco más o menos el tercio inferior de la fosa temporal;

7.° Músculo temporal . . { Las arterias temporales profundas y los nervios del mismo nombre están situados en el espesor del músculo, en el cual penetran por su cara profunda;

8.° Periostio;

9.° Pared ósea;

10. Duramadre, conteniendo en su espesor la meníngea media, y finalmente, el encéfalo.

Ya llevamos indicadas las consideraciones especiales correspondientes a las heridas, contusiones y lesiones patológicas de la región temporal. Añadamos a lo dicho que los abscesos se dividen en dos clases muy distintas, según que sean supra o subaponeuróticos: los primeros están situados por fuera, y los segundos por dentro del arco cigomático. Estos últimos tienden naturalmente a extenderse hacia la fosa cigomática, que en último resultado no es más que la terminación de la fosa temporal. Afortunadamente estos abscesos se presentan muy raras veces; si fuera necesario abrirlos, nos parece que el sitio preferible sería inmediatamente por encima del arco cigomático. Creemos que puede formularse esta operación del modo siguiente: practicar una incisión vertical a 1 centímetro por encima de dicho arco, dividir capa por capa, recordando bien que existen a este nivel tres planos aponeuróticos y tres capas de tejido adiposo antes de llegar al músculo, y, por fin, incindir este músculo paralelamente a la dirección de las fibras.

En la región temporal no se desarrolla ningún tumor que, por la circunstancia del sitio, adquiera caracteres especiales; pero por razón de su proximidad a la cavidad craneal, y más especialmente a la orbitaria, pueden extenderse hasta ella producciones patológicas desarrolladas primitivamente en estas últimas cavidades. Ahora bien, dada la profundidad de la cavidad temporal y la resistencia de las paredes que la circunscriben, se comprende bien que antes de que nada se revele al exterior, debe haber penetrado en ella una parte bastante considerable de la nueva producción. Por esto, operando un cáncer melánico del ojo, hube de extirpar, por debajo del arco cigomático, una prolonga-

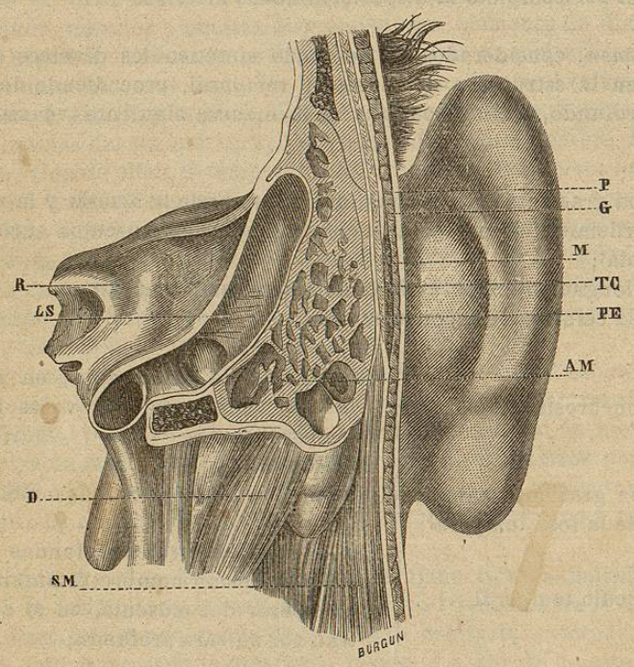

Fig. 8. — *Sección vertical y transversal de la región mastòidea*

AM, apófisis mastoides.
D, digástrico.
G, capa célulograsienta subcutánea.
LS, seno lateral.
M, músculo auricular posterior.
P, piel.
PE, periostio.
R, peñasco.
SM, músculo esternocleidomastòideo.
TC, capa de tejido celular.

ción del mismo, del volumen de una gruesa nuez, porción que había penetrado en la cavidad temporal a través de la pared externa de la órbita, y cuya presencia en aquel sitio nada hacía presumir, lo cual se comprende fácilmente con sólo recordar que en las inmediaciones de la órbita y detrás del pómulo corresponde la mayor profundidad de la fosa temporal.

REGIÓN MASTOIDEA

Los límites de la *región mastòidea* son los de la apófisis del mismo nombre; de manera que su forma es triangular, de base superior y vértice inferior.

Para formarse una idea exacta de esta región, después de haberla exami-

nado de frente (fig. 1), es necesario estudiarla en un corte vertical que pase inmediatamente por detrás de la oreja, tal como lo representa la figura 8.

La *apófisis mastoides* es enteramente subcutánea; la cubren tan sólo las diversas capas de la región occípitofrontal que vienen a terminar en ella. Unicamente hay que añadir a ellas el músculo auricular posterior.

El *periostio* de esta apófisis se distingue por su mucho espesor, y en los límites de la región se insertan en él los músculos esternomastòideo, occipital, esplenio y complexo menor (fig. 58).

En cuanto a vasos, se encuentra en esta región la arteria auricular posterior, colocada en el surco auriculomastòideo y adherida a la capa subcutánea como las demás arterias del cuero cabelludo, y con respecto a nervios, la rama mastoidea del plexo cervical superficial y el ramo auricular del facial.

En el interior de la apófisis se encuentran las células mastoideas en comunicación con la caja del tímpano, y, más profundamente, el seno lateral y la duramadre.

Nos limitaremos a mencionar todas estas partes, porque lo que principalmente las hace interesantes son sus relaciones con el aparato auditivo; por consiguiente, remitimos al lector a los capitulos *Conducto auditivo externo, Apófisis mastoides* y *Células mastòideas,* en donde encontrará expuestas gran número de consideraciones quirúrgicas relativas a esta región.

CAPITULO II

De la caja ósea del cráneo

Para formarse una exacta idea del cráneo propiamente dicho, es necesario separar del esqueleto de la cabeza todos los huesos que componen la cara; pues, en efecto, la forma de la cabeza varía, según que la estudiemos con los huesos de la cara o sin ellos; en el primer caso, se aproxima a la de un ovoide de extremidad gruesa anterior, y en el segundo, la extremidad mayor del ovoide mira hacia atrás.

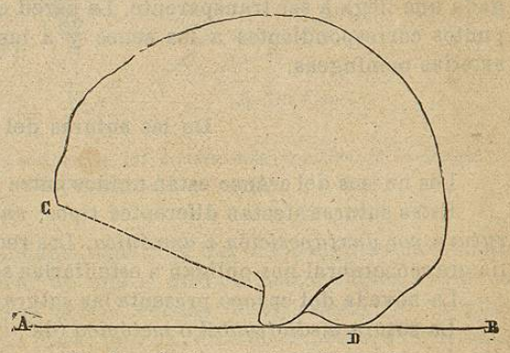

Fig. 9. — *Inclinación de la base del cráneo sobre el horizonte*

También se ha comparado el cráneo a una esfera hueca, de la cual representaría aproximadamente las cuatro quintas partes. Esta esfera resulta cortada en su parte inferior siguiendo una línea CD (fig. 9), dirigida oblicuamente de arriba abajo y de delante atrás, línea que representa la inclinación de la base del cráneo respecto del horizonte AB. Entre las líneas AB y CD queda un espacio triangular ADC, de base anterior y vértice posterior, ocupado por los huesos de la cara. La inclinación de la base del cráneo sobre el