anatomopatológica, y finalmente, el cuarto, observado y diagnosticado en vida en el año 1865, pertenece también a NÉLATON. Estos cuatro casos son los que han servido de base a DELENS para escribir una interesante Memoria sobre este particular en 1870.

La primera observación de NÉLATON la publicó el doctor HENRY en su tesis de 1856. Tratábase de un estudiante de derecho, de veintiún años de edad, que el 2 de Enero de 1855 recibió un golpe dado con la punta de un paraguas en el ojo *izquierdo*. Como el cuerpo vulnerante llevase una dirección oblicua, se produjo un desgarro de la carótida interna *derecha* dentro del seno cavernoso correspondiente, con fractura de la pared interna del seno esfenoidal del propio lado, resultando de ello un aneurisma arteriovenoso. Este hombre murió el 11 de Abril del mismo año a consecuencia de abundantes y repetidas epistaxis.

La figura 14, perteneciente a la colección de NÉLATON, indica la lesión primitiva y las alteraciones consecutivas mucho mejor de lo que pudiera hacerlo una descripción.

En el segundo caso de NÉLATON, se trataba de una joven de diez y siete años, que en Julio de 1864, yendo en un carro cargado de toneles de vino, sufrió una caída, con la circunstancia de que uno de los toneles se le cayó encima contusionándole la cabeza. Se produjo una fractura transversal del cuerpo del esfenoides, inmediatamente por delante de la apófisis basilar, y otra del vértice de los dos peñascos. La esquirla puntiaguda del peñasco izquierdo penetró en el seno cavernoso correspondiente y desgarró la carótida interna. NÉLATON practicó la ligadura de la carótida primitiva el día 6 de Marzo de 1865, y la enferma sucumbió el 17 del mismo mes.

En la autopsia se encontraron lesiones anátomicas idénticas a las que vienen representadas en la figura 14.

La lesión, en cierto modo patognomónica, del aneurisma arteriovenoso del seno cavernoso, es la dilatación excesiva de la vena oftálmica, dilatación que explica la considerable exoftalmía que se observó, así como la existencia de un *tumor pulsátil situado inmediatamente por debajo de la parte interna del arco orbitario.*

El doctor DELENS hace observar que hasta el presente jamás se ha percibido en esta variedad de aneurisma la trepidación vibratoria denominada *thrill*, mientras que el soplo continuo con refuerzo se ha observado con la mayor evidencia. A pesar de la existencia de este último síntoma, propio del aneurisma arteriovenoso, no siempre es fácil establecer el diagnóstico entre esta afección, el aneurisma cirsoideo u otro tumor pulsátil de la órbita; por esto estas diversas enfermedades han sido luego englobadas con el nombre genérico de *exoftalmos pulsátil.*

Una nueva observación de aneurisma carótidocavernoso traumático ha sido publicada por LEBON (tesis de doctorado, 1902). REYNIER practicó sin éxito la ligadura de la carótida primitiva; pero la curación parece que fué obtenida mediante inyecciones repetidas intramusculares de suero gelatinado, hecho que por su importancia debemos tener presente.

A más de la vena oftálmica, que va a parar al seno cavernoso, hemos dicho que existen otras venas (generalmente llamadas emisarias), que desde el cuero cabelludo vienen a terminar en el seno longitudinal, por ejemplo, o en el lateral, según que procedan del occipucio o del sincipucio. Nace de este hecho una consecuencia patológica importante: por causa de una herida, contusión, fractura, osteítis, caries, erisipela, etc., del cuero cabelludo, pueden flogosearse las venas de esta región, flebitis que se propaga capa por capa a través de

las venas del diploe hasta los senos correspondientes y determina la producción de coágulos en su interior. Esta lesión ha sido descrita con el nombre de *trombosis de los senos de la duramadre.*

Sin embargo, la trombosis de los senos puede desarrollarse espontáneamente por la influencia de un estado general no bien definido, o también en sujetos tuberculosos o atacados de una afección cardíaca: en estos casos, el seno longitudinal superior es el más comúnmente obliterado por los coágulos, y éstos pueden extenderse hasta el confluente y hasta los mismos senos laterales.

La trombosis de los senos es una afección extraordinariamente grave, que conduce casi fatalmente a la muerte por el modo como trastorna la circulación cerebral y consecutivamente al cerebro. Este órgano se reblandece en todos los puntos de que proceden las venas que desembocan en el seno obliterado. Si la lesión recae en el longitudinal superior o en el recto, el reblandecimiento se encuentra en las partes superior y media de los dos hemisferios, o también en el tabique transparente; si la obliteración recae en los senos laterales, las partes laterales o inferiores son las que se reblandecen. Este reblandecimiento es amarillo y en general ocupa la periferia del cerebro.

De la aracnoides

Colocada inmediatamente por debajo de la duramadre, la *aracnoides* es una de las serosas mayores del cuerpo; como a todas las membranas de su clase, se la ha comparado a un saco sin abertura, y se estudian en ella una superficie interna y otra externa, una hoja parietal y otra visceral. La hoja parietal, reducida a una simple capa epitelial, está tan íntimamente adherida a la duramadre, que no sería posible separarla de ella; así es que los autores que, como BLANDIN, afirman la existencia de un derrame sanguíneo entre la duramadre y la hoja parietal de la aracnoides, han sufrido evidentemente una ilusión. Por el contrario, la hoja visceral es muy visible y fácil de aislar, porque ofrece la particularidad de no estar adherida al órgano subyacente, sino que la separa de él otra membrana, la piamadre, y una capa de líquido, el cefalorraquídeo. Esta hoja salva a manera de puente todas las anfractuosidades del cerebro, limitando así otros tantos espacios prismáticos y triangulares, en los cuales se reune y circula el líquido cefalorraquídeo. En ciertos puntos la aracnoides limita entre ella y la piamadre espacios de mayor cabida, a los cuales se da el nombre de *confluentes*. El más importante de estos espacios, por sus dimensiones, está situado en el centro de la base del encéfalo, por delante de la protuberancia, y recibe el nombre de *confluente anterior*. Existe otro, casi tan notable como el anterior, situado por debajo del cerebelo, que está formado por la aracnoides que de la cara superior del cerebelo se dirige directamente sobre el bulbo, sin penetrar en el espacio que media entre estos dos órganos y dejando, por consiguiente, un espacio considerable que sirve de reservatorio al líquido cefalorraquídeo: es el *confluente posterior*.

Uno de los puntos que interesa dilucidar es el modo cómo la aracnoides se comporta en el punto de salida de los nervios craneales: trataremos de ello después que hayamos estudiado la piamadre.

Del líquido cefalorraquídeo

El *líquido cefalorraquídeo*, situado por debajo de la aracnoides, circula entre la hoja visceral de esta membrana y la piamadre, y rodea por completo

el cerebro, como rodea la médula espinal, penetrando además en las cavidades ventriculares. Cubre, pues, completamente el eje encefalorraquídeo, formando una capa de espesor variable según los puntos. Este líquido desempeña un gran papel en la fisiología y patología cerebrales, por lo cual merece que el cirujano fije en él toda su atención.

No es muy antiguo el conocimiento que se tiene de este líquido, pues COTUGNO lo descubrió en el siglo XVIII, y tan sólo en el cadáver. Es necesario llegar a MAGENDIE para encontrar una descripción de este líquido observado en los animales vivos.

Se hace notable por la escasísima cantidad de albúmina que contiene, carácter que permite diferenciarlo de muchos otros líquidos, especialmente de la serosidad de la sangre; por otra parte, tiene mayor cantidad de cloruro de sodio.

Este líquido, que he tenido ocasión de observar en el vivo y en las circunstancias que relataré más adelante, es perfectamente claro y transparente y se parece en todo al líquido de los quistes hidatídicos; por lo demás, estas diferentes cualidades son hoy fáciles de apreciar tanto fisiológica como patológicamente, desde que con tanta frecuencia se practica la *punción lumbar*.

El líquido cefalorraquídeo sale a veces al exterior. LAUGIER fué el primero que llamó la atención de los cirujanos acerca de un derrame seroso que sigue a veces a las hemorragias que tienen lugar por el conducto auditivo, las aberturas nasales o la boca, a consecuencia de una fractura de la base del cráneo. Al principio creyó este cirujano que este líquido no era otra cosa que la serosidad de la sangre; bien pronto se idearon diferentes hipótesis para explicar este fenómeno, pero el análisis químico ha resuelto definitivamente la cuestión: así que, sin negar que la serosidad de la sangre pueda algunas veces filtrarse a través de una fisura del cráneo, acepto, con la mayoría de los cirujanos, que cuando un derrame de líquido seroso subsigue a otro sanguíneo (por el oído) por efecto de un traumatismo, y sobre todo si este derrame es continuo durante muchos días, este líquido es el cefalorraquídeo.

A cualquiera se le alcanza la importancia práctica de este hecho: siempre que a consecuencia de una caída contra la cabeza fluya líquido seroso por el oído y el análisis químico demuestre la identidad de este líquido con el cefalorraquídeo, el cirujano podrá afirmar la existencia de una fractura de la base del cráneo. Todavía podrá precisar más el diagnóstico respecto al sitio de la fractura; así, en el caso que proponemos de flujo por el oído, podrá afirmar con certeza que la fractura es perpendicular al eje mayor del peñasco y que pasa por el agujero auditivo interno.

El líquido cefalorraquídeo puede salir del cráneo en circunstancias diferentes de las que acabamos de examinar. He aquí un ejemplo: El señor C., óptico de París, se presentó en mi visita, en Diciembre de 1872, en busca de remedio contra un flujo nasal que venía padeciendo. En realidad, no acusaba sufrimiento alguno, pero exigiéndole su oficio tener constantemente la cabeza inclinada hacia delante, le era una gran molestia para el trabajo la caída incesante de una gota de líquido por dicha abertura. En el primer momento, creí que se trataría de una hipersecreción de la pituitaria por efecto de un coriza, y así lo manifesté al enfermo; pero éste combatió victoriosamente mi opinión, haciéndome observar que no debía estar resfriado, pues este flujo era ya algo antiguo y continuo, sobre todo cuando bajaba la cabeza, y así me lo hizo ver inmediatamente. No sabiendo cómo establecer por el momento un diagnóstico, pregunté al señor C. si le sería fácil proporcionarme alguna cantidad de este

líquido para examinarlo: «Un litro, si le conviene», respondióme al instante, y, en efecto, dos o tres días después me mandó dos frascos llenos, de 200 a 300 gramos de cabida cada uno (el enfermo calculaba en un cuarto de litro la cantidad que expelía diariamente). El doctor C. ROBIN remitió uno de los frascos al inteligente farmacéutico del hospital Necker, el doctor MÉHU, cuya competencia en esta clase de análisis es por todos reconocida. El doctor MÉHU contestó al doctor ROBIN que dicho producto *era líquido cefalorraquídeo puro*.

El enfermo, ansioso por conocer el resultado del análisis, no tardó mucho en venir a verme. Interrogándole entonces acerca de sus antecedentes, supe que había sufrido dos operaciones dirigidas contra un pólipo de las fosas nasales. Desde este momento, no me cupo la menor duda de que el líquido salía del cráneo por un agujerito que habría en la bóveda de las fosas nasales a nivel de la lámina cribosa, en ese punto en que la pared superior está reducida a una laminilla ósea, casi podríamos decir papirácea. Como el enfermo era persona de clara inteligencia, recogí de sus explicaciones los datos siguientes: la posición de la cabeza tenía una considerable influencia sobre el flujo, tanto que éste desaparecía por completo con la posición horizontal. En lo sucesivo he visto muchas veces al señor C.; ha observado que el flujo sufre distintas variaciones y que hasta, sin tratamiento alguno, ha llegado a desaparecer durante muchos meses. Aparte de un poco de cefalalgia de cuando en cuando, el enfermo no experimenta el menor trastorno físico ni intelectual, disfruta libremente de todas sus facultades y se ocupa en sus negocios como lo hiciera antes de este accidente. El 20 de Septiembre de 1873 fué la última vez que vi al señor C., en ocasión en que el flujo era tan abundante como no lo había sido jamás (1).

Este hecho raro viene a confirmar la opinión de MAGENDIE, a saber: que el líquido cefalorraquídeo se reproduce con extraordinaria rapidez. Asimismo, me parece que concuerda con la siguiente proposición formulada y sostenida por el doctor LONGET: «La substracción del líquido cerebroespinal no tiene influencia alguna sobre el ejercicio regular de los órganos de la locomoción.»

El doctor GILBERTO DHERCOURT refirió un caso análogo al precedente en la Sociedad de Medicina de París, sesión del 14 de Junio de 1879, pero de más difícil interpretación que aquél. Era un niño de once años, que, durante la ocupación de San Quintín, en 1870, fué cogido por los pies y brutalmente lanzado al aire por un soldado prusiano; al caer dió primero de cabeza, quedando en el suelo completamente inerte durante dos horas. A consecuencia de esto le sobrevinieron ataques epileptiformes, una violenta cefalalgia, y, por último, tres meses más tarde este pobre niño había perdido completamente la vista. En 1875 desaparecieron las crisis nerviosas. En Diciembre de 1878 apareció por la abertura nasal derecha un abundante flujo de un líquido que, analizado por el doctor MÉHU, demostró ser el cefalorraquídeo. A partir de aquella época, este flujo ha continuado con intensidad e intermitencias variables. En 1880, tuve ocasión de observar a este niño en mi clínica por espacio de un mes aproximadamente, y puedo asegurar que es completamente idiota.

Objeto del líquido cefalorraquídeo. — Si bien la cuestión del objeto del líquido cefalorraquídeo pertenece mucho más a la fisiología que a la cirugía, se ha hablado tanto de ello, que no puedo dejar de tratarla, aunque sea breve-

(1) Ultimamente he averiguado que el señor C. murió en 1878, con fenómenos convulsivos. — *(N. del A.)*

mente, con tanto más motivo cuanto que todo lo que se refiere a este líquido interesa muy de cerca a la patología.

El líquido cefalorraquídeo, por la circunstancia de envolver por todos lados al eje nervioso central, viene a ser para éste un verdadero medio de protección; pero no es este su único uso.

El cerebro está encerrado en una caja ósea inextensible, en la cual no puede haber vacío alguno, es decir, que el cerebro está por todos lados en contacto con la pared interna del cráneo. Es un órgano tan excesivamente delicado, que con dificultad soporta la compresión; si la masa encefálica no estuviese expuesta a impulsión, si no sufriese turgencia o una especie de expansión periférica, jamás estaría expuesta a la compresión; pero no sucede así, sino que a cada sístole del corazón llega una fuerte oleada sanguínea a la base del cerebro y penetra inmediatamente en el infinito número de capilares de la substancia cerebral. Además, a cada movimiento de espiración, la sangre venosa refluye por las yugulares hasta los senos de la duramadre. Así, pues, a cada sístole del corazón y a cada movimiento espiratorio llega o refluye hacia el cerebro una mayor cantidad de sangre, y como la pared del continente es inextensible y, por otra parte, el contenido no tolera la más ligera compresión, era necesario que hubiese en la cavidad del cráneo un cuerpo movible pronto a dislocarse con la llegada de la sangre, impidiendo así toda compresión. Pues bien, este es precisamente el principal papel que desempeña el líquido cefalorraquídeo: llena el vacío que queda en el interior de la cavidad craneal en el momento del diástole cardíaco y durante la inspiración, mientras que refluye hacia el conducto raquídeo (1) en el momento del sístole cardíaco y de la espiración, a fin de evitar al cerebro una compresión que, sin esta circunstancia, sería inevitable. El líquido cefalorraquídeo debe, por consiguiente, sufrir movimientos de oscilación en el interior del conducto raquídeo, hecho demostrado ya en los perros por MAGENDIE.

Existe en el hombre una enfermedad que consiste en una suspensión del desarrollo de la columna vertebral con hernia exterior de las cubiertas de la médula: se llama *espina bífida*. A ser cierta la teoría precedente, si el líquido oscila en el interior del conducto raquídeo a cada movimiento respiratorio, debemos observarlo en un sujeto que sufra ese vicio de conformación, puesto que las cubiertas de la médula son subcutáneas y el tumor está precisamente formado por este líquido; en efecto, los autores señalan como síntoma de la espina bífida movimientos alternativos de elevación y depresión correspondientes con la oscilación del líquido. He visto muchos casos de esta enfermedad, siempre he buscado atentamente estos movimientos y no los he encontrado jamás.

¿Quiere esto decir que la teoría anteriormente formulada no es un hecho? Nada de esto. En realidad, el líquido cefalorraquídeo tiene por objeto llenar los vacíos de la cavidad craneal y evitar al cerebro la compresión determinada por el aflujo de sangre en el momento del sístole cardíaco y de la espiración; pero, a mi entender, para estar en lo cierto, es preciso añadir la palabra *brusco* y decir: determinada por un brusco aflujo de sangre.

Yo entiendo que estas oscilaciones no se producen en las condiciones normales del sístole y de la respiración; porque si a cada sístole es lanzada una

(1) Al estudiar más adelante la columna vertebral y el conducto raquídeo, haremos notar la considerable distancia que separa la médula de las paredes del conducto. Las dimensiones de este espacio permiten al líquido cefalorraquídeo movimientos de oscilación sin que la médula pueda ser comprimida. — *(N. del A.)*

nueva cantidad de sangre al cerebro, por las venas sale una cantidad igual; además, no tengo necesidad de recordar en este momento todas las precauciones que ha tomado la naturaleza para impedir la llegada brusca de la sangre arterial a la base del cerebro; basta que recordemos las incurvaciones de la carótida interna y de la vertebral. Más aún, en la respiración normal, apenas refluye sangre venosa hacia la cabeza en el momento de la espiración. Por consiguiente, en estado normal, o mejor, en estado de reposo, la cantidad de sangre que entra y la que sale de la cavidad craneal se equilibran y no se hace necesario que el líquido cefalorraquídeo cambie de lugar, o bien esta dislocación es en grado tan remiso que ni siquiera se traduce por un movimiento apreciable de expansión a nivel de la espina bífida.

Por el contrario, en los esfuerzos violentos, en los movimientos de espiración forzada y en las quintas de tos, por ejemplo, cuando la cara se pone amoratada, turgente, las yugulares se hinchan, la circulación venosa sufre algún obstáculo y la sangre es violentamente lanzada hacia la cavidad craneal, ¿qué sucedería sin la presencia de un líquido que tuviese la facultad de salir instantáneamente para hacer lugar a la sangre? Sucedería incesantemente lo que se observa a veces a pesar de este maravilloso mecanismo: tendrían lugar congestiones cerebrales y roturas vasculares.

El principal papel del líquido cefalorraquídeo consiste, pues, en evitar al cerebro la compresión durante los *movimientos bruscos de espiración.*

De la piamadre

Inmediatamente contigua a la substancia cerebral, la *piamadre* es una membrana celulosa muy delgada y esencialmente vascular, cuyo espesor y resistencia son mayores a nivel de los confluentes. Los vasos, antes de penetrar en la substancia cerebral, pasan a través de esta membrana. La división de estos vasos tiene lugar en el espesor de la piamadre y no se hace dicotómicamente, sino que de un tronco común sale una especie de haz de arterias pequeñas, que, por decirlo así, son capilares desde el instante de su nacimiento. Así como la duramadre es para el cerebro un órgano de protección, la piamadre parece destinada a facilitar la nutrición de este órgano.

Lejos de salvar las anfractuosidades del cerebro, como lo hace la aracnoides, la piamadre, por el contrario, penetra en el interior de ellas y las tapiza en toda su extensión. Penetra igualmente en las cavidades ventriculares, en donde constituye los plexos coroideos y la membrana coroides. Me limito a indicar así rápidamente estos detalles, porque son de incumbencia absoluta de la anatomía descriptiva.

Disposición de las meninges con relación a los nervios craneales en el momento de su salida del cráneo. — La *duramadre,* que tapiza toda la superficie interna del cráneo, al llegar a nivel del agujero en el que se introduce el nervio, sale por este orificio, cuyos rebordes tapiza, para continuarse con el periostio de la superficie exterior del cráneo. En ciertos puntos, esta continuidad tiene una especial importancia, como, por ejemplo, a nivel de la hendedura esfenoidal, en donde se nota que la duramadre se continúa con el periostio de la órbita.

La *piamadre,* al encontrar el tronco nervioso en el punto de su emergencia de la substancia cerebral, se aplica a su alrededor, lo acompaña hasta el

momento de su salida del cráneo, y después, perdiendo su carácter vascular para volverse simplemente celulosa, viene a formar en definitiva el neurilema de los nervios.

Ya hemos dicho anteriormente que la *aracnoides* consta de dos hojas, una parietal y otra visceral. La continuidad entre estas dos hojas se establece a nivel de todos los órganos que salen del cráneo y a los cuales envuelve en una vaina completa. Algunas de estas vainas, por ejemplo, la que acompaña a los nervios facial y auditivo en el conducto auditivo interno, ofrecen considerables dimensiones. No obstante, conviene no olvidar que el líquido cefalorraquídeo no está contenido en el interior de la aracnoides, sino entre su hoja visceral y la piamadre; así es que, en las fracturas de la base del cráneo, puede haber derrame de líquido cefalorraquídeo, aun estando intactas las vainas de la aracnoides.

Para completar cuanto se refiere a las meninges, debemos decir algunas palabras sobre algunos tumores, no hace aún muchos años reunidos por la generalidad de los cirujanos bajo la denominación genérica de *fungus de la duramadre.* Sea cual fuere el punto de partida y la naturaleza de estos tumores, ofrecen de particular que, después de haber permanecido más o menos tiempo encerrados en la cavidad craneal, acaban por destruir la pared ósea y formar prominencia debajo de los tegumentos, los cuales a su vez se ulceran a no tardar, o bien destruyen la substancia nerviosa, sin alterar los huesos del cráneo, y determinan variados trastornos fisiológicos.

Las meninges pueden verse atacadas de carcinoma; pueden desarrollarse en ellas tubérculos y tumores gomosos, como asimismo epiteliomas y sarcomas.

El doctor Robin ha demostrado que algunos de los tumores meníngeos, descritos con el nombre de fibroplásticos por Lebert, son de naturaleza epitelial, que proceden de la aracnoides y principalmente de la hoja parietal. Estas clases de tumores son los que los doctores Cornil y Ranvier, negándoles el origen epitelial, denominan sarcomas angiolíticos. Se encuentran otros tumores provenientes de la duramadre o de la piamadre, compuestos de elementos fibroplásticos incrustados o no de granos calcáreos.

Los doctores Cornil y Ranvier describen fibromas verdaderos de las meninges, que pueden perforar los huesos del cráneo, naciendo de las granulaciones de Pacchioni.

También puede encontrarse en las meninges, aunque mucho más rara vez que en el encéfalo, ese género de tumores descritos por el doctor Rorin con el nombre de *tumores de mielocitos,* por los doctores Cornil y Ranvier con el de *sarcoma neuróglico* y por el doctor Virchow con el de *glioma.*

El diagnóstico de los tumores intracraneales ofrece siempre ciertas dificultades; sin embargo, podemos llegar a fundar grandes presunciones, no sólo respecto de la existencia, sino hasta del sitio que ocupan, gracias a los estudios sobre las localizaciones cerebrales. Si bien antiguamente algunos cirujanos habían intentado (por lo demás, infructuosamente) la ablación de los fungus de la duramadre que, después de haber perforado la pared ósea, aparecían debajo de los tegumentos del cráneo, a ninguno de ellos llegó a ocurrírsele la idea de abrir expresamente el cráneo para ir en busca de un presumible tumor de la duramadre o del encéfalo. En estos últimos años, esta atrevida operación se ha practicado muchas veces, y a menudo con éxito completo, tanto operatorio como definitivo, pues han desaparecido los accidentes (dolores, convulsiones, parálisis) que habían motivado la intervención operatoria.

Del encéfalo

El *encéfalo* representa la porción superior del eje encefalomedular y se compone de tres partes: *cerebro, cerebelo* e *istmo* del encéfalo. De estas tres partes, el cerebro es mucho más voluminoso que ninguna de las otras dos, y recordando que ocupa casi toda la caja craneal, se comprenderá bien cuán accesible es a la acción de las violencias exteriores. Por el contrario, el cerebelo y el bulbo raquídeo rara vez sufren lesión por traumatismos; en efecto, alojándose el cerebelo en las fosas occipitales, en donde está resguardado por los músculos de la nuca, y estando el bulbo situado todavía a mayor profundidad, las contusiones o heridas difícilmente alcanzan a estos órganos; circunstancia feliz, puesto que de todas las heridas del encéfalo las más graves son las del bulbo. Por consiguiente, no nos ocuparemos sino del cerebro. Colocándonos en el verdadero punto de vista quirúrgico, nos fijaremos más especialmente en la conformación exterior de este órgano, así como en sus relaciones con la caja craneal, es decir, en la *topografía craneocerebral.*

Forman la masa cerebral dos substancias: gris la una, compuesta de células a las que van a parar las sensaciones y de las que parten los actos de la voluntad, y blanca la otra, formada de tubos conductores. La substancia gris, repartida principalmente por la superficie exterior del cerebro, constituye la *corteza* de éste: esta substancia es la que más frecuentemente es interesada en los traumatismos del cráneo y entra por una parte considerable en la constitución de las circunvoluciones.

Se encuentra también substancia gris en el centro del órgano, y entonces no diseminada, sino en forma de núcleos denominados *ganglios cerebrales* o *encefálicos,* y *núcleos grises centrales.* Así es que existen en el cerebro dos sistemas distintos: el *cortical* o *periférico* y el de los *núcleos grises,* que es central.

Estudiaremos en primer término el sistema cortical o periférico, es decir, la configuración exterior del cerebro, y después nos ocuparemos del sistema de los núcleos grises centrales y de la circulación del encéfalo.

Sistema cortical o periférico del cerebro

Al sistema *cortical* corresponde el estudio de las cisuras, de los lóbulos y de las circunvoluciones. Estudiaremos luego las relaciones de estas diversas partes con la caja craneal y dedicaremos un capítulo especial a la topografía craneocerebelosa.

Cisuras y lóbulos del cerebro

En cada uno de los dos hemisferios de que se compone el cerebro, hemos de considerar una cara externa, otra interna y otra inferior. La primera es mucho más extensa que ninguna de las demás y la única que está en relación con la bóveda del cráneo; por lo tanto, será de la que nos ocuparemos casi exclusivamente.

Las cisuras del cerebro se dividen en *fundamentales* o *lobulares* y *secundarias.*

Cisuras fundamentales.—Las cisuras fundamentales son tres: 1.° La de *Silvio;* 2.° La de *Rolando,* y 3.° La *perpendicular externa* u *occípitoparietal.*

La *cisura de Silvio* es oblicua de delante atrás y un poco de abajo arriba. Presenta dos ramas: una posterior muy larga y otra anterior mucho más corta, y sobre la cual se encuentra como cabalgando la parte posterior de la tercera circunvolución frontal. Separando los dos labios de la cisura se puede ver el

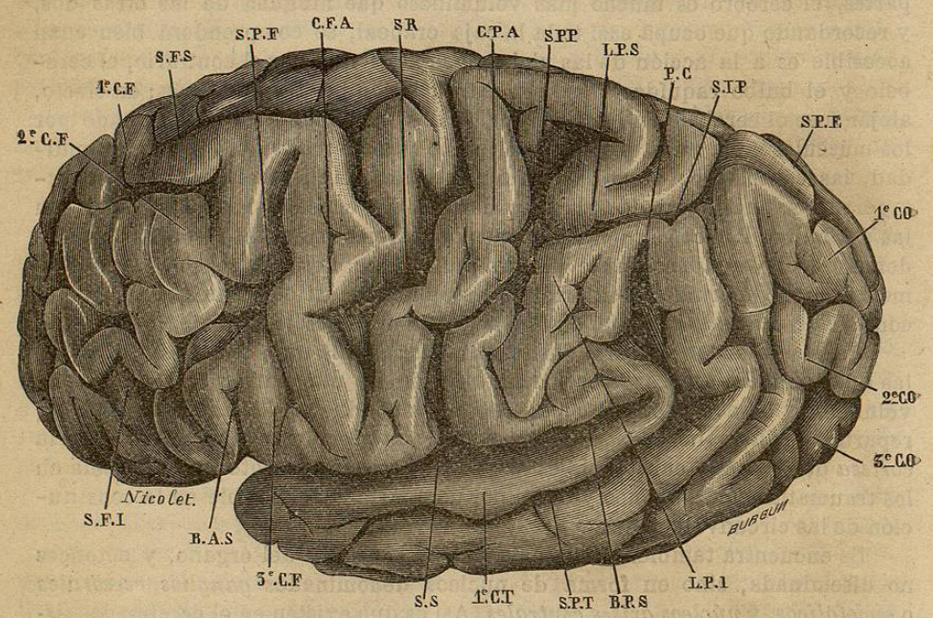

Fig. 15. — *Hemisfero cerebral izquierdo.— Cara externa.— Cisuras y circunvoluciones*

BAS, rama anterior de la cisura de Silvio.
BPS, rama posterior de la cisura del Silvio.
1.ª CF, primera circunvolución frontal.
2.ª CF, segunda circunvolución frontal.
3.ª CF, tercera circunvolución frontal.
CFA, circunvolución frontal ascendente.
1.ª CO, primera circunvolución occipital.
2.ª CO segunda circunvolución occipital.
3.ª CO, tercera circunvolución occipital.
CPA, circunvolución parietal ascendente.
1.ª CT, primera circunvolución temporal.
LPI, lóbulo parietal inferior.
LPS, lóbulo parietal superior.
PC, pliegue curvo.
SFI, cisura frontal inferior.
SFS, cisura frontal superior.
SIP, cisura interparietal.
SPE, cisura perpendicular externa.
SPF, cisura paralela frontal.
SPP, cisura paralela parietal.
SPT, cisura paralela temporal.
SS, cisura de Silvio.
SR, cisura de Rolando

pequeño grupo de circunvoluciones que constituyen el *lóbulo de la ínsula.* En esta cisura se aloja una arteria voluminosa: la silviana.

La *cisura de Rolando,* casi perpendicular a la anterior, se dirige oblicuamente de arriba abajo y de atrás adelante. Empieza a nivel del borde superior del hemisferio, y termina inferiormente casi a nivel de la extremidad anterior de la cisura silviana.

La *cisura perpendicular externa* u *occipitoparietal,* que es muy perceptible en los cerebros de mono, muchas veces es apenas apreciable en el hombre, a causa de la existencia de pliegues de transición. Ocupa tan sólo el borde superior del cerebro, en donde está representada por una depresión más o menos profunda. Se continúa por la cara interna del hemisferio con una cisura deno-

minada *perpendicular interna,* que es siempre muy marcada, circunstancia que permite encontrar fácilmente la cisura externa.

Lóbulos del cerebro.—De la existencia en la superficie externa del cerebro de las tres cisuras fundamentales resulta que cada hemisferio queda dividido en cuatro lóbulos:

Un *lóbulo anterior* o *frontal,* limitado posteriormente por las cisuras de Rolando y de Silvio;

Un *lóbulo medio* o *parietal,* limitado anteriormente por la cisura de Rolando, inferiormente por la de Silvio y posteriormente por la perpendicular externa;

Un *lóbulo posterior* u *occipital,* limitado anteriormente por la cisura perpendicular externa, prolongada desde el borde superior al inferior del hemisferio;

Un *lóbulo inferior* o *temporal,* limitado superiormente por la cisura de Silvio, prolongada hasta el encuentro de la perpendicular externa.

De estos cuatro lóbulos, el frontal es el único que en el hombre está perfectamente circunscrito.

Cisuras secundarias.—Las cisuras secundarias circunscriben las circunvoluciones y los lóbulos, estudiémoslas en cada uno de éstos.

El lóbulo frontal presenta tres cisuras: una, llamada por el doctor Pozzi *paralela frontal,* está situada en la parte más posterior del lóbulo y es paralela a la cisura de Rolando, es decir, un poco oblicua de arriba abajo y de atrás adelante. Las más de las veces es incompleta y está dividida en dos ramas.

Las otras dos son perpendiculares a la anterior y llevan una dirección horizontal de atrás adelante. La primera, *cisura frontal superior,* está muy inmediata al borde superior del hemisferio, y la segunda, *cisura frontal inferior,* está próxima a la de Silvio.

El lóbulo parietal presenta dos cisuras; una, todavía no mencionada por los autores, situada por detrás de la cisura de Rolando, es paralela a esta última y por esto se la puede llamar *paralela parietal.* Algunas veces está dividida en dos partes desiguales, lo cual, sin embargo, sucede menos veces que con la paralela frontal.

De la paralela parietal nace casi en ángulo recto la *cisura interparietal,* que se dirige horizontalmente hacia atrás y gana el lóbulo occipital, sobre el que continúa algunas veces.

El lóbulo occipital, mucho menor que los anteriores, presenta dos pequeñas cisuras horizontales llamadas *occipital superior* y *occipital inferior.*

Surcan al lóbulo temporal dos cisuras: una, superior, es paralela a la de Silvio, y ha recibido de Gratiolet el nombre de *paralela temporal.* Se dirige hacia atrás y arriba, penetra en el lóbulo parietal y termina por una extremidad encorvada hacia arriba y adelante. La otra, situada por debajo de la precedente, es paralela a ella: es la cisura *temporal inferior.*

Circunvoluciones del cerebro

Las cisuras fundamentales y secundarias circunscriben las circunvoluciones, cuyo estudio queda con lo dicho muy simplificado. Estudiémoslas sucesivamente en cada lóbulo.