El lóbulo frontal contiene cuatro circunvoluciones: una de ellas está limitada, por detrás, por el surco de Rolando; por delante, por la paralela frontal; su dirección general es vertical; se la designa con el nombre de *circunvolución frontal ascendente*. Constituye uno de los centros motores corticales más importantes.

Las otras tres circunvoluciones, circunscritas por las cisuras frontal superior e inferior, consideradas de arriba abajo, son conocidas con los nombres de *primera frontal, segunda frontal* y *tercera frontal*. La primera es muy estrecha. La segunda es muy ancha, sobre todo por detrás, y por delante está dividida en dos pliegues.

La tercera circunvolución frontal merece una particular mención: es la

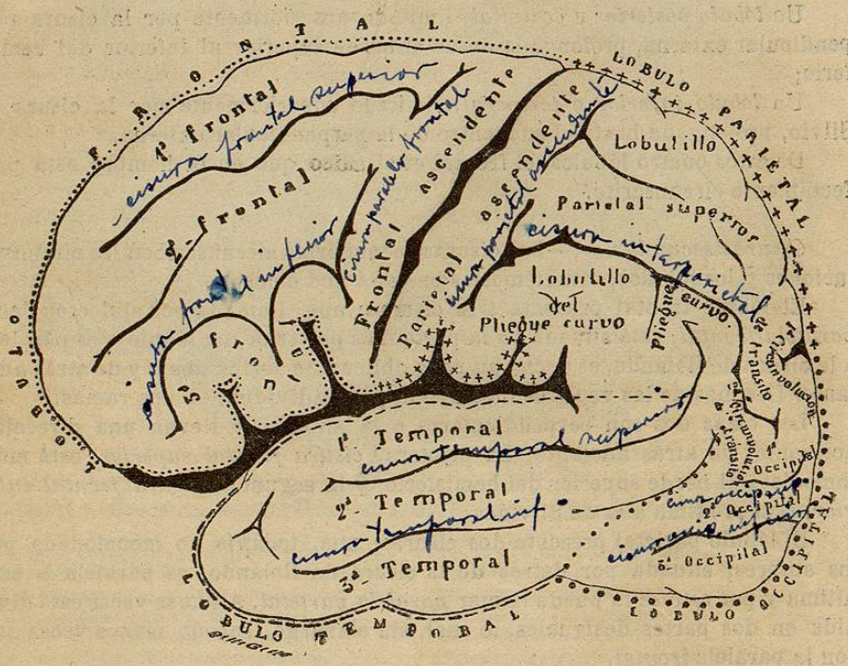

Fig. 16. — *Hemisferio cerebral izquierdo. — Cara externa. — Cisuras, circunvoluciones y lóbulos del cerebro*

llamada *circunvolución de P. Broca*. Continuándose por detrás con la parte inferior de la frontal ascendente, forma una porción del labio superior de la cisura de Silvio y cubre el lóbulo de la ínsula a manera de tapadera. Su forma, variable en los distintos sujetos, puede compararse a la de una M mayúscula, cuya rama posterior cabalgara sobre la división anterior de la cisura de Silvio. El doctor P. Broca considera que el sitio del lenguaje articulado corresponde a la tercera circunvolución frontal, *a la del lado izquierdo, y más especialmente a la rama posterior*. A pesar de algunos raros ejemplos contradictorios, este es el caso de localización cerebral más ciertamente conocido. Más adelante nos ocuparemos de la relación precisa de la tercera circunvolución frontal con las paredes del cráneo.

El lóbulo parietal está dividido en tres porciones por las cisuras paralela parietal e interparietal. Entre la de Rolando, que está por delante, y la paralela

parietal, que está por detrás, se encuentra una circunvolución dirigida en el mismo sentido que la frontal ascendente y denominada *parietal descendente*. Aunque equivocadamente, en algunas nomenclaturas estas dos circunvoluciones llevan los nombres de parietal anterior y parietal posterior.

La cisura interparietal divide el resto del lóbulo parietal en dos porciones, una superior y otra inferior; la primera se llama *lóbulo parietal superior*, y la segunda *lóbulo parietal inferior*. Esta última se conoce también con el nombre de *lóbulo del pliegue curvo*. Se llama *pliegue curvo* a la circunvolución que costea la extremidad encorvada de la cisura paralela temporal, y *lóbulo del pliegue curvo* a la porción del lóbulo parietal que está situada por delante y encima de este pliegue.

Las circunvoluciones del lóbulo occipital se denominan: primera, segunda y tercera, procediendo de arriba abajo. Lo mismo sucede con las circunvoluciones del lóbulo temporal, que se distinguen por primera, segunda y tercera.

No creemos necesario entrar en el estudio de las circunvoluciones de las caras inferior e interna del cerebro; nos limitaremos a mencionar la existencia, en la cara interna, del *lóbulo paracentral*, llamado por el doctor Pozzi *lóbulo oval*. Este lóbulo está formado por la prolongación, sobre la cara interna, de las dos circunvoluciones frontal y parietal ascendentes, las cuales acaban por reunirse por encima de la circunvolución del cuerpo calloso. Por consiguiente, este lóbulo corresponde exactamente a la extremidad superior de la cisura de Rolando.

Está todavía en estudio una cuestión de fisiología que interesa en alto grado a la cirugía, nos referimos a los *centros motores corticales*. Veamos cuál es en la actualidad el estado de esta cuestión:

Ferrier llevó a cabo las primeras investigaciones en monos. Hitzig estudió lo mismo en perros, y en Francia han continuado estos experimentos los doctores Duret y Carville. Los resultados obtenidos por Ferrier son los siguientes:

Según este autor, el centro de los movimientos de los miembros sería una porción del lóbulo parietal superior, los dos tercios superiores de la circunvolución parietal ascendente y el tercio superior de la frontal ascendente; el centro del movimiento del miembro superior estaría situado por delante del correspondiente al inferior.

En la parte más posterior de la primera circunvolución frontal se encuentran los movimientos de rotación de la cabeza y del cuello.

En la parte posterior de la segunda circunvolución frontal se originan los movimientos de los músculos de la cara y de los párpados.

En la parte posterior de la tercera circunvolución frontal está el centro de los movimientos de la lengua, mandíbula y labios.

Al pliegue curvo corresponden algunos movimientos de los ojos y la visión.

Por último, el centro motor de las orejas y el centro de la audición se encuentran en la parte anterior de la primera circunvolución temporal.

Según Hitzig, los centros motores precedentes ocupan menos espacio; todos están por delante del surco de Rolando, en la circunvolución frontal ascendente, y están dispuestos sucesivamente en el orden que vamos a indicar, procediendo de arriba abajo: centro motor del miembro inferior, del superior, de la cabeza y del cuello, de la cara, de la boca, de las mandíbulas y de la lengua.

Los estudios anatomopatológicos, hechos en el hombre por los doctores Bourdon, Charcot y Pitres, han confirmado, aunque solamente en parte, la

opinión de los fisiólogos. De todos modos, parece que los centros motores de los miembros residen en las dos circunvoluciones que forman los bordes de la cisura de Rolando, los del miembro inferior por encima de los del superior.

La localización más deslindada y mejor demostrada en el hombre por numerosos ejemplos es la del lenguaje articulado, que corresponde a la tercera circunvolución frontal izquierda. De manera que, siempre que veamos un enfermo con afasia y monoplejia braquial derecha, casi podemos asegurar que existe una lesión a nivel de la parte posterior de la tercera frontal izquierda y de la parte inferior de la frontal ascendente, circunvoluciones que, como hemos visto, a este nivel se continúan entre sí. Hemos dicho *casi seguro,* porque alguna que otra vez observaremos casos (y nosotros hemos publicado uno de esta índole) que están, o a lo menos parecen estar, en contradicción con este dato fisiológico.

Indudablemente el estudio de las localizaciones cerebrales está llamado a prestar grandes servicios a la práctica de la cirugía; pero esta cuestión dista mucho de estar definitivamente resuelta, y únicamente se conseguirá este ideal a beneficio de repetidas y atentas observaciones hechas principalmente en el hombre (1).

Topografía craneocerebral

GRATIOLET, a quien la ciencia debe importantísimos trabajos acerca de la anatomía comparada del sistema nervioso, creyó que los tres lóbulos, frontal, parietal y occipital, correspondían sensiblemente a los huesos del mismo nombre, y que, por lo tanto, las cisuras fundamentales coincidían con las suturas del cráneo. Según sus investigaciones, la cisura de Rolando en particular, que es con mucho la más importante tratándose de las relaciones del cerebro con la caja craneal, corresponde exactamente a la sutura coronal. En concepto de

(1) El estudio de las localizaciones cerebrales va adquiriendo cada día mayor importancia y certeza, a medida que se multiplican las intervenciones quirúrgicas en esta parte de los centros nerviosos, y por esto creemos conveniente completar los datos que da TILLAUX respecto a este asunto, con los proporcionados por los últimos trabajos. Con este fin indicaremos los centros de la cara externa y de la interna del hemisferio cerebral:

Cara externa:

CENTROS MOTORES:

C, Frontal ascendente: Tercio inferior: *Centro de las cuerdas vocales, de los movimientos de la cara, idem del cuello.*

Tercio medio: *Centro del miembro superior, id. del tronco.*

Tercio superior: *Centro del miembro inferior, id. de los músculos del periné.*

Parte media de la segunda y tercera circunvoluciones frontales: centro de los movimientos conjugados de los ojos.

CENTROS SENSITIVOS:

C, Parietal ascendente y parte inmediata del lobulillo parietal inferior.

CENTROS SENSORIALES:

C, Primera temporal: Tercio medio: *Centro de la audición.*

CENTROS DEL LENGUAJE:

C, Tercera frontal: *Centro del lenguaje articulado o de Broca.*

C, Primera temporal: Tercio posterior: *Centro de las imágenes auditivas de las palabras.*

C, Del pliegue curvo: *Centro de las imágenes visuales de las palabras.*

Cara interna:

Lóbulo paracentral: Los centros del tercio superior de las circunvoluciones frontal y parietal ascendentes.

Región del cuneus: *Centro de la visión.*

C, Del hipocampo: Tercio anterior: *Centro olfatorio.*

Tercio medio: *Centro de la gustación.* — (*N. del T.*)

GRATIOLET, el grado de desarrollo de los lóbulos cerebrales debía ser apreciable al exterior por el predominio del hueso correspondiente, de lo cual dedujo su distinción de las razas humanas en *frontales, parietales* y *occipitales.*

El doctor P. BROCA, valiéndose de un procedimiento preferible al de GRA-

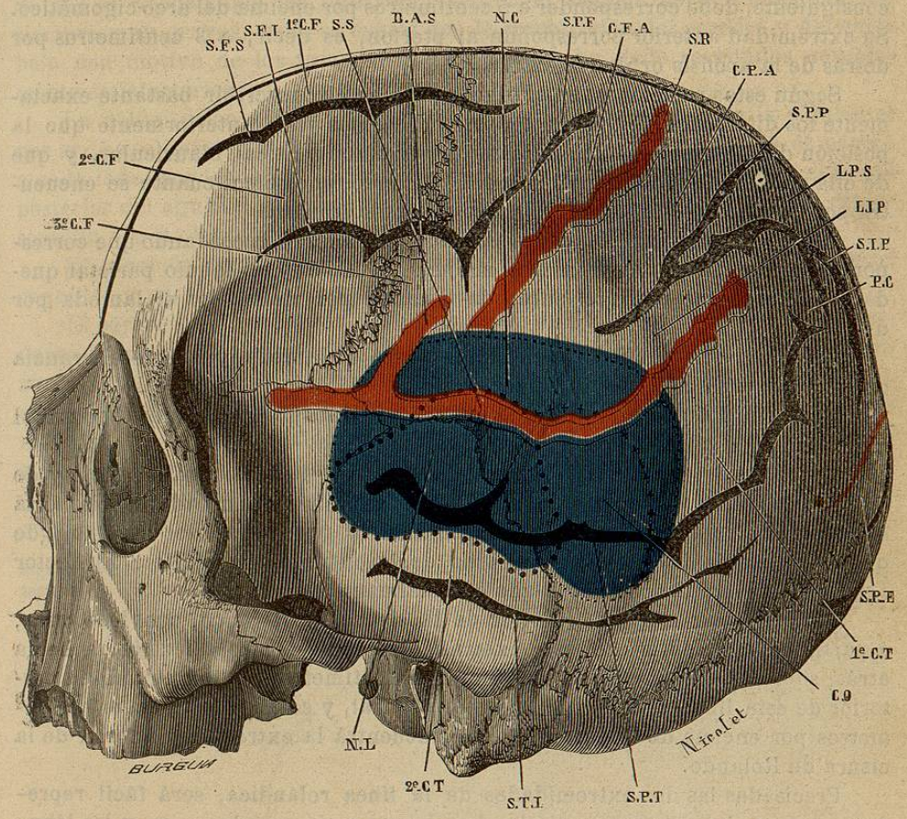

Fig. 17 — *Topografía craneocerebral.* (Las cisuras y los núcleos grises centrales están representados en la superficie exterior del cráneo, de modo que se pueda deducir la relación de las circunvoluciones y los lóbulos.)

BAS, rama anterior de la cisura de Silvio.
1.ª CF, primera circunvolución frontal.
2.ª CF, segunda circunvolución frontal.
3.ª CF, tercera circunvolución frontal.
CFA, circunvolución frontal ascendente.
CO, tálamo óptico.
CPA, circunvolución parietal ascendente.
1.ª CT, primera circunvolución temporal.
2.ª CT, segunda circunvolución temporal.
LPI, lóbulo parietal inferior.
LPS, lóbulo parietal superior.
NC, núcleo caudal.
NL, núcleo lenticular.
PC, pliegue curvo.
SFI, cisura frontal inferior.
SFS, cisura frontal superior.
SIP, cisura interparietal.
SPE, cisura perpendicular externa.
SPF, cisura paralela frontal.
SPP, cisura paralela parietal.
SPT, cisura paralela temporal.
SR, cisura de Rolando.
SS, cisura de Silvio.
STI, cisura temporal inferior.

TIOLET para apreciar las relaciones respectivas del cerebro y de la caja craneal, demostró, en 1861, que la cisura de Rolando, lejos de coincidir con el bregma, se encuentra siempre por lo menos a 42 milímetros por detrás de este punto, a veces a 50, y en ocasiones todavía a mayor distancia.

De los estudios de los doctores BROCA y FÉRÉ sobre este particular resulta que, en la mujer, la cisura de Rolando empieza, por término medio, a 45 milímetros por detrás del bregma, mientras que, en el hombre, la distancia media es de 46 a 48 milímetros.

La cisura de Silvio se encuentra a nivel de la sutura escamosa, y, por consiguiente, debe corresponder a 5 centímetros por encima del arco cigomático. Su extremidad anterior corresponde al pterion, es decir, a 3 centímetros por detrás de la apófisis orbitaria externa.

Según estas relaciones, en el vivo, podemos circunscribir bastante exactamente los diferentes lóbulos del cerebro. Ya hemos visto anteriormente que la posición del bregma está determinada por el plano vertical biauricular, y que de ella podemos deducir la del surco de Rolando; pues bien, cuanto se encuentra por delante de este surco pertenece al lóbulo frontal.

Por otra parte, determínese la posición del lambda, recordando que corresponde a unos 6 centímetros por encima del inion, y el lóbulo parietal quedará comprendido entre el surco de Rolando por delante y el lambda por detrás.

La porción del cráneo comprendida entre el lambda y la protuberancia occipital externa corresponde al occipital.

Cuanto al lóbulo temporal, está situado por debajo de una línea horizontal que parte de la apófisis orbitaria externa.

La cisura de Rolando lleva una dirección oblicua de arriba abajo y de atrás adelante, y sabiendo, como sabemos, que su extremidad superior está situada por término medio de 4,5 a 5 centímetros por detrás del bregma, ¿de qué modo podríamos determinar el sitio de la extremidad inferior? El doctor LUCAS CHAMPIONNIÈRE ha estudiado especialmente este punto.

Para precisar el límite inferior de la cisura de Rolando, conviene tirar, a partir de la apófisis orbitaria externa, una línea horizontal dirigida hacia atrás; sobre ésta, se mide una longitud de 7 centímetros; de la extremidad posterior de esta línea se tira una segunda vertical, y sobre esta línea, a 3 centímetros por encima de la precedente, se encuentra la extremidad inferior de la cisura de Rolando.

Precisadas las dos extremidades de la línea rolándica, será fácil representar en el cadáver o en el vivo las cisuras y circunvoluciones, y los lóbulos frontal y parietal, como lo hemos hecho en la figura 17.

El doctor P. BROCA ha puesto especial cuidado en determinar la región del cráneo a que corresponde el centro del lenguaje articulado. Para encontrar este centro es necesario tirar, a partir de la apófisis orbitaria externa, una línea horizontal de 5 centímetros; la parte posterior de la tercera circunvolución frontal se encuentra a 2 centímetros *por encima* de la extremidad posterior de esta línea (1).

(1) Los procedimientos ideados para fijar la topografía craneocerebral son muy numerosos, pero en la práctica no todos tienen la misma utilidad. Los numéricos, como los que indica TILLAUX, tienen el inconveniente de no adaptarse a las distintas conformaciones de la caja ósea craneal y luego requieren memoria para las cifras, así es que son preferibles los que toman como puntos de guía ciertas partes perfectamente asequibles del cráneo, y por ellas se trazan líneas convencionales que nos permiten fijar la situación de los puntos que buscamos. En realidad, lo que nos conviene fijar son las cisuras de Rolando y de Silvio y la situación de las dos ramas de la meníngea media, pues con estos datos tenemos lo suficiente para las operaciones que en la cara externa del cerebro se practican, y de entre los diferentes procedimientos propuestos con este fin, creemos que uno de los mejores es el de KRÖNLEIN, de aplicación muy sencilla y que exponemos a continuación:

Se trazan dos líneas horizontales (véase el grabado) (AB, CD) que pasan por los bordes superior e inferior de la órbita, y sobre éstas tres verticales: una anterior (HE) en la parte media del arco

Topografía craneocerebelosa

La extensión que en estos últimos años ha adquirido la cirugía cerebral nos obliga a dejar consignadas las relaciones del cerebelo con la pared craneal. Si bien es verdad que las intervenciones en el sistema nervioso central son siempre muy graves, no lo es menos que la trepanación del cerebro y del cerebelo, con motivo de los tumores intracraneales, ha dado resultados notablemente satisfactorios.

La delimitación de la región del cerebelo sobre el cráneo es la siguiente: por arriba, el inion y las líneas curvas occipitales superiores que de él parten a cada lado; por los lados, la base de las apófisis mastoides; por abajo, el borde posterior del agujero occipital. Esta región, en el interior del cráneo, está representada por las fosas occipitales inferiores.

El cerebelo está situado por debajo del cerebro, por encima del bulbo raquídeo y por detrás de la protuberancia.

El cerebelo está separado del cerebro por un plano fibroso muy resistente, dependencia de la duramadre, fuertemente tenso, de dirección general horizontal y ligeramente inclinado de dentro afuera: llámase *tienda del cerebelo,* que lo separa perfectamente del cerebro; por el contrario, el cerebelo está en relación directa con el bulbo raquídeo, sobre el cual descansa; por esto, en la trepanación conviene separarse lo más posible del agujero occipital.

La protuberancia se encuentra de 5 a 6 centímetros por delante de la circunferencia del cerebelo.

cigomático; otra media (FI) en la depresión anterior del trago, y otra posterior (GJ) en el borde posterior de la mastoides.

Cisura de Rolando (IJ): Extremo superior, en el punto de encuentro (J) de la vertical poste-

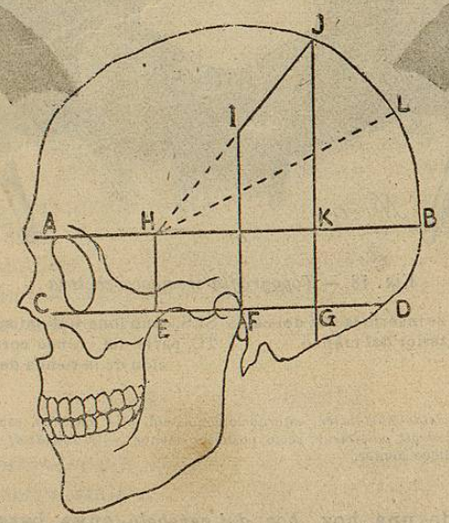

rior (GJ) con la línea sagital. Extremo inferior, en el punto de encuentro (I) de la vertical media (FI) con la línea que va del llamado punto silviano (H) al extremo (J) de la vertical posterior (GJ).

Cisura de Silvio (HL): Extremo anterior, en el punto de encuentro (H) de la vertical anterior (HE) con la horizontal superior (AB): este es el llamado *punto silviano.* La cisura continúa por la bisectriz (HL) del ángulo formado por la dirección de la cisura de Rolando (HJ) con la horizontal superior (AB).

Arteria meningea media: Rama anterior: en el punto silviano (H). Rama posterior: en el punto de entrecruzamiento (K) de la horizontal superior (AB) con la vertical posterior (GJ). — (*N. del T.*)

El cerebelo se compone de dos lóbulos laterales, sensiblemente iguales, y de un lóbulo medio mucho más pequeño, oculto en cierto modo por los dos primeros, de modo que es necesario separarlos para verlo.

Los lóbulos laterales están parcialmente separados uno de otro por un plano fibroso dependiente de la duramadre, plano medio, de dirección vertical,

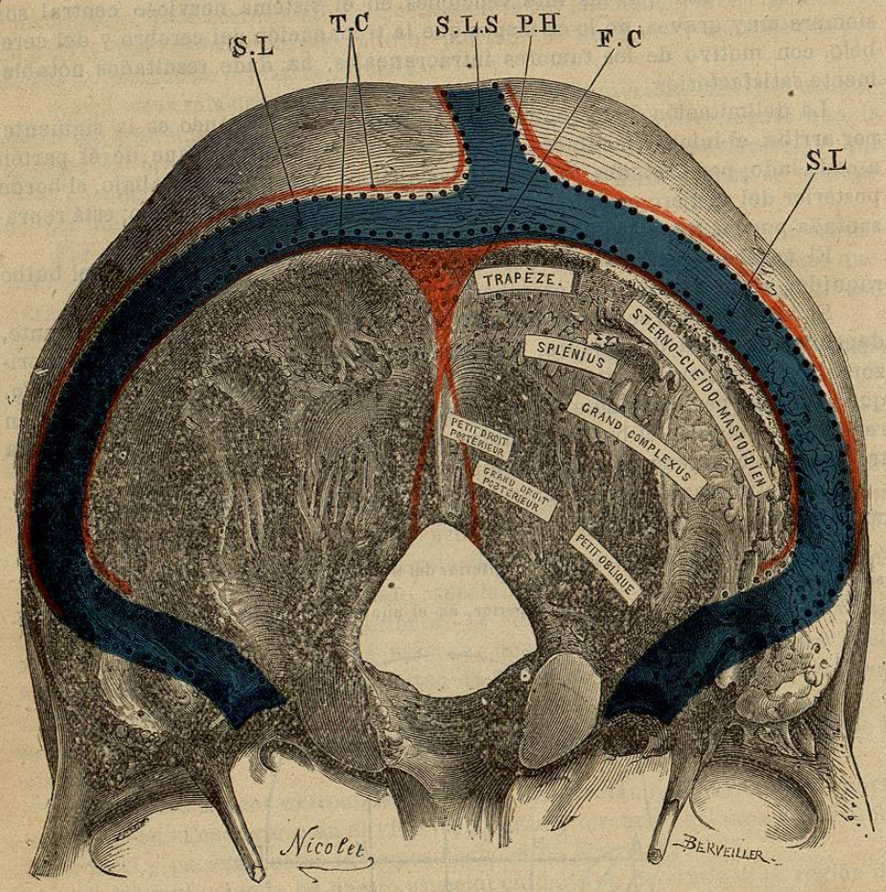

Fig. 18. — *Topografía craneocerebelosa*

FC, cresta ósea en la cual se inserta la hoz del cerebelo en la parte interior del cráneo.
PH, prensa de Herófilo.
SL, seno lateral.
SLS, seno longitudinal superior.
TC, parte del cráneo correspondiente a la inserción de la tienda del cerebelo.

Trapèze, trapecio. — *Sterno-cleido-mastoïdien*, esternocleidomastoideo. — *Splénius*, esplenio. – *Grand complexus* complexo mayor. — *Petit droit postérieur*, recto posterior menor. — *Grand droit postérieur*, recto posterior mayor. — *Petit oblique*, oblicuo menor.

teniendo la forma de una hoz, *hoz del cerebelo,* cuya base, que corresponde arriba, parte de la tienda, cuya punta se dirige hacia el agujero occipital, y el borde libre, cóncavo, se introduce en la extensión de 1 a 2 centímetros entre los lóbulos laterales para llegar a ponerse en contacto con el lóbulo medio. La hoz del cerebelo se corresponde en el interior con una cresta ósea vertical, saliente y media, que va del inion al agujero occipital.

La inserción de la tienda del cerebelo corresponde a la protuberancia occi-

pital externa (inion) y a las líneas curvas occipitales superiores; estos puntos de referencia se encontrarán fácilmente al exterior del cráneo, sobre todo después de haber denudado el esqueleto. Cuando convenga llegar hasta el cerebelo será siempre necesario practicar la abertura del cráneo por debajo de esta inserción. Vienen a terminar a esta tienda: el seno longitudinal superior, el seno recto, los senos laterales y los dos pequeños senos occipitales. Estos diversos senos se reunen en un confluente llamado *prensa de Herófilo,* situado en la línea media y correspondiendo exactamente con el inion. Ya se comprenderá que el cirujano debe evitar muy atentamente este punto. Los senos laterales, alojados, como todos los demás senos de la duramadre, en un desdoblamiento de esta membrana, siguen por cada lado la línea de inserción de la tienda del cerebelo en el occipital, en dirección horizontal hasta la base de la apófisis mastoides. A partir de este punto, el seno se hace vertical y va a alcanzar el agujero rasgado posterior. Por consiguiente, el cirujano procurará también evitar esta zona peligrosa. Hemos de advertir que en este punto la duramadre está poco adherida, y que una vez abierto el cráneo, se hace fácil despegarla. Por efecto de esta disposición, resulta que los *quistes dermoideos del inion,* cuya patogenia es por lo demás muy obscura, empujan la duramadre hacia delante y constituyen una bolsa epidural que puede alcanzar el volumen de una mandarina, como lo he visto en un caso de mi práctica personal. (Véanse mis *Lecciones de clínica quirúrgica.*)

No será malo dejar consignados los principales signos de un tumor cerebeloso: cefalalgia violenta en la nuca y en el occipucio, vértigos, trastornos de la marcha, pérdida del equilibrio, atracción hacia uno de los lados, etc. Así, pues, siempre que se le presente un enfermo con estos signos, el cirujano estará autorizado para practicar la trepanación. El sitio del dolor indicará cuál sea el lóbulo interesado. Si al propio tiempo existieran trastornos visuales de un lado, lo cual es frecuente, se trepanaría el lado en el cual se hubiesen presentado estos trastornos, porque en las lesiones cerebelosas los efectos no son cruzados.

Previa amplia denudación del occipital, el cirujano practicará en el cráneo una abertura situada por fuera de la línea media y un poco por debajo de la línea curva occipital superior. Puesta al descubierto la duramadre, según los casos, se procederá a abrirla en seguida o se aplazará este tiempo de la operación por algunos días, siguiendo la práctica de HORSLEY, a fin de evitar el *shock,* o bien ni siquiera se abrirá, si el neoplasma forma excesivo relieve en la herida, limitándose entonces al desbridamiento óseo, el cual alivia mucho al enfermo y compromete menos de cerca su existencia.

Núcleos grises centrales

No toda la *substancia gris* del cerebro está repartida por la periferia del órgano; se la encuentra también en el interior del mismo, en el trayecto de los cordones de la substancia blanca. La substancia gris central está dispuesta en forma de masas y constituye los *núcleos grises centrales* o *ganglios encefálicos.* De aquí resultan para el cerebro dos sistemas diferentes, que se distinguen todavía más por tener cada uno de ellos una circulación especial.

En estos últimos tiempos, la región de los núcleos encefálicos ha sido objeto de numerosos trabajos, todavía poco conocidos de la generalidad. por lo cual vamos a presentar un resumen conciso de su topografía.

Para formarse una idea exacta de la disposición de los núcleos, de sus relaciones recíprocas, así como de las que tienen con las partes inmediatas, es neces-

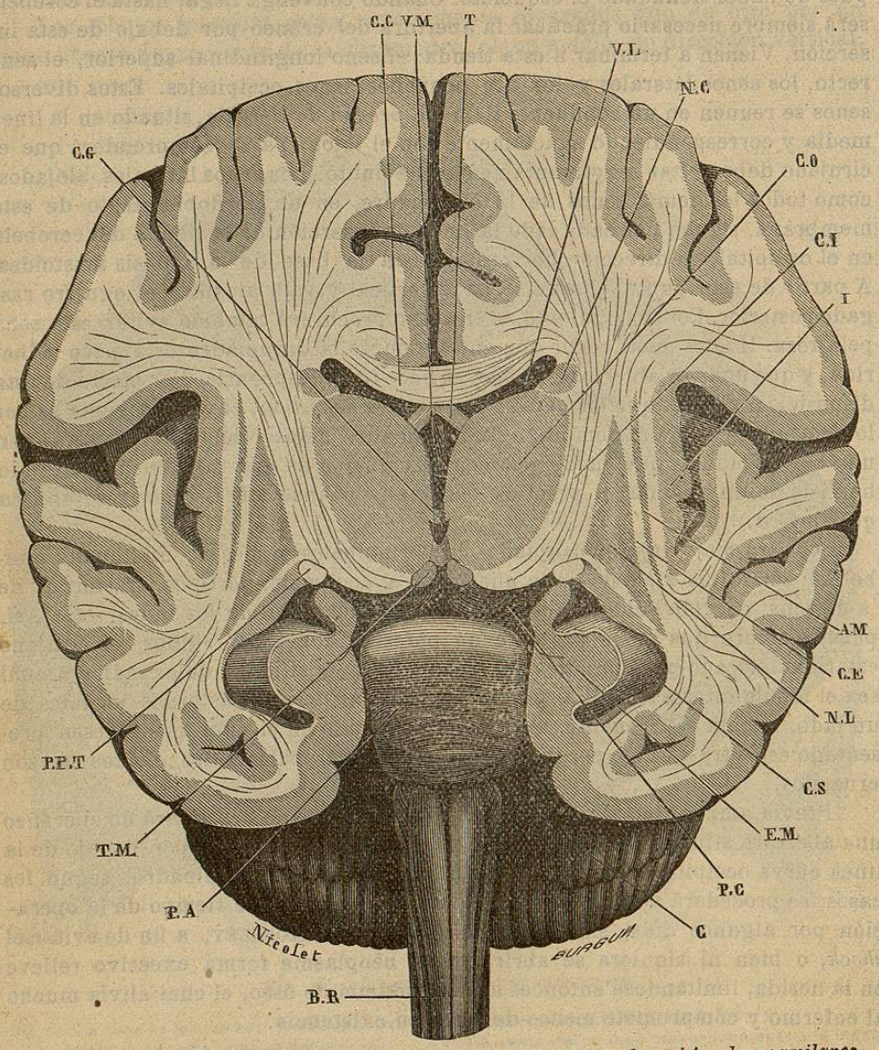

Fig. 19. — *Corte vertical y transversal del cerebro pasando por los tubérculos mamilares*

AM, antemuro.
BR, bulbo raquídeo.
C, cerebelo.
CC, cuerpo calloso.
CE, cápsula externa.
CG, comisura gris.
CI, cápsula interna.
CO, tálamo óptico.
CS, asta esfenoidal del ventrículo lateral.
EM, espolón de Morand.
L, lóbulo de la ínsula.
NC, núcleo caudal.
NL, núcleo lenticular.
PA, protuberancia anular.
PC, pedúnculo cerebral.
PPT, pilar posterior del trígono.
T, trígono cerebral.
TM, tubérculos mamilares.
VL, ventrículo lateral.
VM, ventrículo medio.

sario practicar un corte vertical y transversal en el cerebro, a nivel de los tubérculos mamilares, dividiendo el órgano en dos segmentos, uno anterior y otro posterior (fig. 19).

A su salida de la protuberancia, las fibras blancas procedentes de la médula y del bulbo forman dos gruesos haces, que son los *pedúnculos cerebrales*. Las fibras se irradian en seguida en todos sentidos, y la mayor parte de ellas se dirigen a la capa cortical, constituyendo la *corona radiante* de Reil. Los núcleos grises centrales están situados en el trayecto de estas fibras, algunas de las cuales penetran en ellos, de manera que éstos están como suspendidos de aquéllas.

La masa de los núcleos grises se compone: del *tálamo óptico*, del *núcleo caudal*, del *núcleo lenticular* y del *antemuro*.

Estos núcleos están separados unos de otros por substancia blanca: entre el tálamo óptico y el núcleo caudal de una parte, y el núcleo lenticular de otra se encuentra la *cápsula interna*. Entre el núcleo lenticular y el antemuro se encuentra la *cápsula externa*. La masa de los núcleos grises está en relación por fuera con el lóbulo de la ínsula, que, según hemos visto anteriormente, está situado entre los dos labios de la cisura de Silvio.

Hemos de recordar que el cuerpo estriado, tal como aún lo describen muchos autores clásicos, se compone de tres partes: una superior, gris, llamada *núcleo intraventricular;* otra media, blanca, denominada por VIEUSSENS *doble centro semicircular*, y la tercera, gris, que ha recibido el nombre de *núcleo extraventricular* del cuerpo estriado. La primera de estas porciones es la que hoy se denomina núcleo caudal; la segunda es la llamada cápsula interna, y la tercera es sinónima de núcleo lenticular. La cápsula externa y el antemuro son conocidos de época más reciente.

La cápsula interna se compone de un grueso manojo de fibras blancas de las cuales unas penetran en el núcleo caudal y en el lenticular, mientras que las demás, dirigiéndose *directamente* a la capa cortical, forman la corona radiante. Existe un grupo de fibras que se desprende del tercio posterior de la cápsula interna, y que, siguiendo un trayecto retrógrado, se coloca detrás de los núcleos grises para desparramarse en el lóbulo occipital. Parece ser que estas fibras, descubiertas por MEYNERT, están destinadas a la sensibilidad, mientras que las directas, que provienen de la cápsula interna, presiden el movimiento. Su alteración aislada (CHARCOT) o su sección en los animales (VEYSSIÈRE) produciría la hemianestesia del lado opuesto.

La cápsula externa es un manojo de fibras blancas más delgado que el anterior, situado por fuera del núcleo lenticular. Está formado de fibras comisurables dirigidas en sentido anteroposterior. Al revés de lo que sucede en la cápsula interna, las fibras que constituyen la externa no ofrecen conexión alguna con los núcleos grises; lejos de esto, el doctor CHARCOT describe una especie de cavidad virtual entre la cápsula externa y el núcleo lenticular.

Resulta de esta disposición que las hemorragias que tienen lugar en este punto separan únicamente las partes inmediatas sin destruirlas, y por esto son curables, mientras que cuando la sangre se derrama en el espesor de la cápsula interna, destruye las conexiones de ésta con los núcleos y determina una parálisis irremediable (parálisis *exclusiva* del movimiento, si la lesión no ocupa más que los dos tercios anteriores de la cápsula, y *exclusiva* de la sensibilidad, si únicamente ha sido interesado el tercio posterior).

Por fuera de la cápsula externa existe una especie de delgada calota morenuzca y de volumen casi igual, sea cual fuere la dirección que se dé al corte: es el *antemuro*. Este órgano, cuya función no está determinada, parece desempeñar un papel de simple protección.