dad de miringitis. Cuando existe esta afección, el conducto se llena de costras y películas epidérmicas, que, unidas a la tumefacción de la piel, producen la obliteración y consiguiente sordera. Cuando el eczema va acompañado de una hipersecreción de cerumen, se produce una variedad de tapón ceruminoso, sobre cuyos caracteres insistiremos luego.

Las glándulas sebáceas son frecuentemente el punto de partida de pequeños abscesos furunculosos, abscesos que sobrevienen casi siempre por influencia del frío y constituyen la variedad más común y benigna de los que se desarrollan en el oído externo. Son superficiales, sobresalen siempre en el interior del conducto y no tienen tendencia alguna a propagarse a las partes inmediatas. La densidad de la piel y el gran número de filetes nerviosos que ésta recibe son circunstancias que explican los vivos dolores que aquella afección provoca.

Puede invadir la piel del conducto auditivo en toda su extensión una inflamación flemonosa, a la cual se da el nombre de *otitis externa*. También la capa externa de la membrana del tímpano puede participar de esta afección. Esta otitis va acompañada de una secreción extremadamente abundante, ya de serosidad, ya de líquido mucopurulento, cuya cantidad calcula TOYNBEE ser de muchas onzas en las veinticuatro horas; más tarde el flujo adquiere un color blanco lechoso. El frío es la causa más común de las otitis externas agudas; tiempo atrás tuvimos ocasión de visitar a un joven atacado de esta afección, a consecuencia de un baño frío; la otitis se propagó a la membrana del tímpano, invadió sucesivamente sus diversas capas y hasta llegó a perforarla. La curación fué completa después de tres meses de un tratamiento apropiado.

Puede suceder que la afección no siga un curso tan favorable: TOYNBEE refiere la historia de una joven de veinticuatro años que sucumbió con fenómenos cerebrales a consecuencia de una inflamación aguda del conducto auditivo externo, treinta y cinco días después de haberse iniciado la enfermedad; encontróse pus en las meninges, y, no obstante, la membrana del tímpano estaba íntegra.

Otra variedad de otitis externa, conocida con el nombre de otitis crónica, catarro del oído y otorrea, se encuentra a menudo en sujetos linfáticos y escrofulosos, y más especialmente en los niños; también con el tiempo puede llegar a producir la caries del peñasco: por esto conviene oponerle constantemente un tratamiento formal. Es una preocupación, de la que participan hasta algunos médicos, la de respetar esos flujos crónicos, por temor de que tenga lugar una metástasis: es una práctica deplorable que cuesta infinidad de oídos.

No es raro encontrar en estos últimos enfermos y en el fondo del conducto granulaciones rubicundas y muy vasculares, que dan sangre al menor contacto; a veces la membrana del tímpano está completamente cubierta de estas vegetaciones que, cuando aumentan de volumen, pueden llegar a salir al exterior y llenar todo el conducto, constituyendo así una variedad de pólipo del oído.

La piel del conducto puede ser asiento de *placas mucosas*, las cuales en este caso ocasionan violentísimos dolores.

Capa glandular. — Esta capa está situada inmediatamente debajo de la piel, sin interposición de ninguna capa conjuntiva.

Estas glándulas segregan una materia amarilla, espesa, serosa y de sabor amargo, llamada cerumen, y son conocidas con el nombre de *glándulas ceruminosas*. Son análogas a las sudoríparas, y ofrecen, por otra parte, la misma estructura, es decir, que están formadas por un tubo arrollado sobre sí mismo por su extremidad profunda.

Estas glándulas desempeñan un importante papel en la patología del oído y, por consiguiente, merecen toda nuestra atención.

En la entrada del conducto forman una verdadera corona no interrumpida, corona que no ofrece igual espesor en toda su circunferencia, como lo demuestran las figuras 24 y 27. Limitadas por el cartílago, que cierra inferior y anteriormente el conducto, estas glándulas, en cierto modo, forman hernia superior y posteriormente en el punto en que no existe cartílago. En los dos sujetos que me sirvieron para el grabado (y no es que ofrecieran en este sitio particularidad alguna), el espesor de la corona glandular era en este punto de 8 milímetros en uno de ellos, y de 6 en el otro.

Estas glándulas tienen un color obscuro y son bastante voluminosas para que algunos autores se hayan entretenido en contarlas a simple vista; todas vienen a abrirse en la superficie interna del conducto auditivo por orificios fácilmente visibles después de haber quitado la epidermis del oído previamente macerado. El espesor de la corona glandular disminuye a medida que nos aproximamos a la porción ósea, y hasta llega a ser incompleta, como se ve en la figura 28, en la que ya no existen glándulas más que en la parte superior y posterior. Los autores dicen que al llegar a la porción ósea no se las encuentra ya; pero esto no es exacto, porque, en cuantos cortes he practicado, siempre he visto en esta porción un pequeño grupo muy perceptible a simple vista y situado exactamente tal como representan las figuras 26 y 29. Este grupo está en la parte superoposterior, es decir, precisamente en el punto en que ofrecen tan considerable espesor en la entrada del conducto.

El cerumen, producto de secreción de estas glándulas, es incesantemente vertido en la superficie del conducto y tiene por objeto proteger el órgano del oído contra las influencias exteriores. Junto con los pelos, se opone a la introducción del polvo; aleja los insectos por su amargor y evita a las partes profundas el contacto del aire frío: se ve, pues, que esta substancia es indispensable para el cumplimiento regular de la función. En estado fisiológico, el cerumen es expulsado al exterior a medida que se produce, de manera que jamás se encuentra sino en muy reducida cantidad en el interior del conducto auditivo. Es indudable que no conviene dejar que se acumule en él, sino que es útil una prudente limpieza; decimos prudente, porque no conviene exagerar el aseo en esta región, y por mi parte repruebo en absoluto la maniobra que consiste en *limpiarse los oídos* introduciendo un cuerpo extraño en el conducto. Así se desarrolló la otitis externa en la enferma de TOYNBEE, de quien acabo de hablar.

Dos circunstancias patológicas puede presentar la secreción del cerumen: o estar disminuída o ser excesiva.

Está manifiestamente disminuída en los enfermos atacados de otitis media crónica de forma seca; no sé qué explicación pudiera darse a este fenómeno: ¿representa el papel de causa o es simplemente un efecto de esta singular afección cuya patogenia desconocemos casi por completo? Lo ignoro; lo que sí sucede siempre es que, en estos enfermos, no solamente el conducto auditivo externo es más ancho y más rectilíneo, como he dicho anteriormente, sino que sus paredes están constantemente secas, de suerte que las diversas influencias atmosféricas tienen una acción mucho más directa sobre la membrana del tímpano, y consiguientemente sobre la caja. No me parece ilógico admitir que estas diversas condiciones reunidas, con el tiempo pueden determinar, en la membrana del tímpano y en el tejido fibroso que une entre sí los huesecillos, tales modificaciones de textura, que la cadena se inmovilice y pierda

la propiedad de transmitir las vibraciones a los filetes terminales del nervio acústico.

La secreción ceruminosa puede ser excesiva y el producto acumularse en el oído del enfermo sin él notarlo y a pesar de los ordinarios cuidados de limpieza. En este caso, la audición no disminuye paulatinamente, como podría creerse, sino que un día de repente el enfermo deja de oir. Esta instantaneidad de la sordera es causa de muchos errores de diagnóstico funestos para el enfermo, porque, a no estar prevenido de ello, no es regular pensar en una causa que, siendo por sí de acción lenta, debería teóricamente producir una disminución gradual en la función.

Evidentemente es este un hecho singular, pero no por esto es menos cierto. Desde luego demuestra que es suficiente una pequeñísima porción de la luz del conducto para permitir el paso de las ondas sonoras, y en cuanto a su explicación, la tiene sin duda en la dislocación del tapón de cerumen que, pegado durante más o menos tiempo a la porción de la pared que lo segrega, se desprende y cae bruscamente sobre la membrana del tímpano, cuyas vibraciones, y consiguientemente las de la cadena, se encuentran de este modo suspendidas. La consecuencia práctica que se puede sacar de este hecho podrá parecer fútil a primera vista, pero seguramente no lo será a los ojos de los que hayan presenciado la curación instantánea de sorderas desde mucho tiempo tratadas con distintos revulsivos y finalmente abandonadas. Esta consecuencia es la siguiente: *siempre que se presente a nuestra observación un sordo, empezaremos por explorar sus conductos auditivos externos.* Ya indicaremos más adelante de qué modo se procede a esta exploración.

Por lo común, esos tapones ceruminosos no determinan dolor alguno. Sin embargo, no siempre sucede así: un enfermo aquejaba tal dolor cuando con el extremo de un estilete se tocaba el tapón, por ligeramente que fuese, que se caía de espaldas. Ese hombre, por otra parte muy animoso, comparaba la sensación que percibía a la de un hierro candente que le atravesara la cabeza. No sabría de qué modo explicarme este hecho anormal. Es ya más frecuente ver que los enfermos aquejan algún vértigo. La sordera producida por tapones de cerumen es generalmente continua, circunstancia que la distingue de la que es debida a la obstrucción catarral de la trompa de Eustaquio, sordera que, por lo regular, es intermitente. Esto no obstante, algunas veces presenta también este último tipo, hecho cuya explicación es bastante difícil.

Generalmente, los tapones de cerumen tienen el color del betún. Están bastante sólidamente adheridos a las paredes del conducto; pero las más de las veces se consigue extraerlos en masa a beneficio de algunas inyecciones forzadas de agua tibia; no obstante, hay casos en que están adheridos de un modo extraordinario. He aquí un ejemplo: presentóseme un enfermo con sordera absoluta; en un lado existía perforación del tímpano con destrucción de los órganos contenidos en la caja, y en el otro una acumulación de cerumen; inyecciones enérgicas y repetidas no dieron resultado alguno, y asimismo fueron inútiles los baños locales de agua de jabón tibia y las instilaciones de éter, por lo cual debí proceder a la extracción del cuerpo extraño por pequeñas porciones a beneficio de unas pinzas de garfios, llegando de este modo a alcanzar el restablecimiento de la función de este lado. Este enfermo padecía al mismo tiempo un eczema del conducto auditivo, a cuya causa atribuí la adherencia excepcional del tapón por efecto de la unión íntima del cerumen con las costras del eczema, las cuales a su vez se adhieren fuertemente a la piel.

Capa fibrocartilaginosa. — El periostio de la porción ósea del conducto

auditivo (fig. 31) está tan íntimamente adherido a la piel, que en realidad estas dos membranas forman una sola; pero al llegar a la unión de la porción cartilaginosa con la ósea, el periostio se desprende de la piel para continuarse con el manojo fibroso que une entre sí estas dos porciones; este manojo mismo no es otra cosa que la continuación del pericondrio que cubre el cartílago; de suerte que la cápsula fibrosa que cubre los cartílagos, estos cartílagos mismos, el ligamento que los une a la porción ósea y el periostio que reviste esta última porción, constituyen en realidad una capa continua situada inmediatamente por fuera de la capa glandular y formando el límite exterior del conducto auditivo: *esta capa es la que yo llamo fibrocartilaginosa.*

El pericondrio es muy grueso, muy resistente y establece una barrera generalmente eficaz contra los abscesos que se desarrollan entre él y la piel; así es que estos últimos forman prominencia en el interior del conducto, y, lo repito, estos casos son los más frecuentes.

Cuando el punto de partida no está en la capa glandular, sino en el periostio; cuando se trata de una osteoperiostitis del conducto, las cosas pasan de un modo muy distinto. El periostio se despega al mismo tiempo que el pus se abre paso dentro de la cavidad del conducto, se extiende por debajo de la capa fibrocartilaginosa y llega a formar foco en una de las regiones inmediatas, en la parotídea, por ejemplo, si suponemos que el punto de partida fué en P (fig. 31).

Se ve, pues, que de las inflamaciones del conducto auditivo externo pueden originarse dos clases de abscesos muy distintos uno de otro, tanto por el sitio como por su marcha y gravedad. Uno de ellos es subcutáneo y puede empezar en una glándula sebácea o en una ceruminosa; en este caso, es siempre circunscrito, en general sobresale en el interior del conducto, algunas veces detrás del pabellón, y jamás se extiende a las regiones inmediatas; éste es el menos grave y afortunadamente el más común. El otro es subperióstico; también se abre en el conducto auditivo, pero se extiende al mismo tiempo a las regiones inmediatas y puede provocar los más graves accidentes.

Creemos conveniente insistir sobre una de estas últimas variedades de abscesos, variedad poco conocida y cuyas relaciones con el conducto auditivo pasan casi siempre inadvertidas. La figura 32 tiene por objeto demostrar la patogenia de este absceso, el cual se presenta siempre en la región mastòidea, inmediatamente detrás de la oreja, y merece el nombre de *absceso mastoideo.*

Se ve que el periostio de la apófisis mastoides penetra en el conducto auditivo externo y se confunde con la cara profunda de la piel que tapiza este conducto. Supongamos que se desarrolla una osteoperiostitis: la inflamación podrá propagarse entre el hueso y el periostio hasta la región mastóidea. En este caso, bien pronto aparecerá en este punto una tumefacción difusa acompañada de intensos síntomas generales y de un dolor violento, es decir, se formará un absceso en el fondo del cual se podrá encontrar el esqueleto extensamente denudado, y se comprende que así sea, puesto que formarán la pared externa del absceso todas las capas blandas que cubren el cráneo.

En este caso, la arteria auricular posterior y sus ramas desempeñan un papel importante por la circunstancia de que, estando comprendidas en la pared externa del foco, podríamos abrirlas con el bisturí, determinando de este modo una abundantísima hemorragia, que no sin grandes dificultades conseguiríamos cohibir. En efecto, estas arterias están de tal modo adheridas a la piel, que no es posible aislarlas lo suficiente para torcerlas o aplicarles una ligadura, y, por otra parte, la compresión sería ineficaz, dado lo separadas que se encuentran

las paredes del foco de la pared ósea que cubren; el mejor medio sería coger entre los bocados de unas pinzas de forcipresión todo el espesor de la piel, dejando el instrumento colocado durante veinticuatro horas. Será preciso que recordemos que el tronco principal de la auricular posterior está situado en el ángulo que forma la oreja con la apófisis mastoides, y, por consiguiente, debemos practicar la incisión un poco por detrás de este ángulo.

En general, el pus sale difícilmente y las paredes tienen poca tendencia a adherirse. A veces resulta de ello una necrosis de la apófisis mastoides. Puede suceder también que la inflamación se propague capa por capa a través del hueso, llegando a provocar una meningoencefalitis mortal.

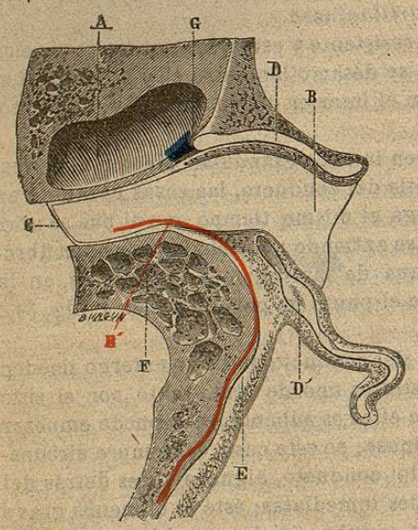

Fig. 32.— *Corte horizontal del conducto auditivo externo* (oído derecho)

A, cavidad glenoidea del temporal.
B, conducto auditivo externo.
C, membrana del tímpano.
DD, porción cartilaginosa del conducto auditivo externo.
E, periostio de la apófisis mastoidea continuándose con el del conducto auditivo.
F, células mastsideas,
G, porción fibrosa que une la cartilaginosa con la ósea del conducto auditivo externo.

Los sujetos atacados de esta grave afección presentan un flujo purulento por el oído, en el cual apenas se fija el cirujano, por la intensidad de los síntomas del absceso mastoideo, y generalmente se supone que el pus, desarrollado primitivamente por detrás del oído, se ha corrido hacia el conducto, mientras que la enfermedad ha seguido una marcha enteramente opuesta. Interrogando bien a estos enfermos, se vendrá en conocimiento de que precedió al flemón mastoideo un violento dolor en el oído correspondiente.

Más adelante veremos que existe otra variedad de absceso mastoideo, aun más frecuente que éste, y que toma su punto de partida en la caja.

De cuanto llevamos dicho sobre este particular se deduce la consecuencia práctica siguiente: una vez reconocida la existencia de una osteoperiostitis del conducto auditivo, se practicará, cuanto antes mejor, una incisión, auxiliándose para ello de un espéculo con su correspondiente espejo frontal. Esta incisión prematura podrá evitar y hasta hacer resolver el flemón mastoideo; disminuirá asimismo el dolor, cuya intensidad es a menudo extraordinaria, y al propio tiempo hará desaparecer ciertos fenómenos simpáticos que frecuentemente aparecen en los casos de esta índole. Así es como en una joven que presentaba síntomas muy marcados de meningitis, éstos se desvanecieron como por encanto después de haber practicado una incisión en el fondo del oído en un punto que encontré tumefacto y doloroso.

Relaciones del conducto auditivo externo

En el conducto auditivo externo podemos considerar cuatro paredes, cada una de las cuales tiene con las regiones inmediatas una relación *importante*,

que nos parece del caso señalar. Estas paredes son: superior o *craneal*, anterior o *témporomaxilar*, inferior o *parotídea* y posterior o *mastoidea*.

La *pared superior* o *craneal* está en relación con la fosa cerebral media. No está separada de la duramadre más que por una laminilla ósea a menudo muy delgada, y así se comprende que un absceso situado en la pared superior del oído externo pueda determinar una encefalomeningitis; hemos indicado ya antes un caso de esta naturaleza.

La *pared anterior* o *témporomaxilar* se corresponde directamente con la cavidad glenoidea del temporal, o sea con la articulación témporomaxilar; por esto, siempre que la inflamación se desarrolla en esta pared, la masticación es difícil y dolorosa.

Otro accidente más grave todavía es la contusión y la fractura de la porción ósea de esta pared. Esta fractura se produce en condiciones tales, que muy fácilmente pudiera confundirse con una fractura de la base del cráneo. En efecto, en una caída o en un golpe violento contra el mentón, el traumatismo es transmitido al cóndilo y a la pared ósea del conducto; ésta se fractura, el enfermo sufre un grado más o menos pronunciado de conmoción cerebral y aparece hemorragia por el oído.

Cuando el enfermo al mover la mandíbula, al mismo tiempo que experimenta un vivo dolor percibe dentro del oído una ligera crepitación, es de creer que se halla fracturada la pared del conducto. La lesión es todavía más evidente cuando el cóndilo se ha hundido en esta pared habiendo penetrado en el conducto auditivo, como de ello ha citado un curioso ejemplo el doctor Baudrimont (de Burdeos) [*Société de Chirurgie*, Junio de 1884], del cual nos ocuparemos más adelante al tratar de la articulación témporomaxilar.

Indudablemente la otorragia traumática hace sospechar la existencia de una fractura del peñasco; con todo, de que a consecuencia de un golpe o caída un enfermo pierda sangre por el oído, aunque sea en abundancia, no estamos autorizados para deducir constantemente que haya sufrido una fractura de la base del cráneo, como, no sin legítimos motivos, nos sentimos inclinados a creerlo. Este punto de cirugía lo desarrolló perfectamente en su tesis de doctorado mi discípulo y amigo el doctor Le Bail, quien tomó por motivo de su trabajo a un enfermo de mi clínica.

En efecto, la sangre puede provenir del conducto auditivo externo y puede ser efecto de un desgarro del tímpano o de la mucosa de la caja, como de ello citaremos ejemplos más adelante, sin que exista fractura del cráneo.

El doctor Le Bail indica, con Hyrtl, la existencia de una perforación de la pared inferior del conducto; este último autor la consideraba como resultado del desgaste producido por el roce del cóndilo en las personas de alguna edad y sin dientes; esta perforación predispondría a la fractura y a los desgarros del conducto. El hecho realmente existe, pero merece otra interpretación, como lo demuestran el capítulo siguiente y las figuras que le corresponden.

La *pared inferior* o *parotídea* en toda su profundidad está en relación con la cápsula parotídea, de la cual forma el límite superior; por lo tanto, todo absceso desarrollado en esta pared tendrá tendencia a extenderse a la cavidad parotídea, y recíprocamente, un absceso parotídeo podrá abrirse en el conducto auditivo.

La *pared posterior* o *mastoidea* está en relación tan inmediata con la apófisis mastoides, que ni siquiera está provista de cartílago. Ya hemos visto las

consecuencias resultantes de la continuidad del periostio correspondiente a ambas regiones.

Vasos y nervios del conducto auditivo externo. — Las arterias provienen de la carótida externa por el intermedio de la auricular posterior y de las ramas parotídeas. Las venas desembocan en la yugular externa y en la temporal. Los linfáticos, lo mismo que los de la oreja, van a parar al ganglio preauricular y a los supramastóideos.

Los nervios provienen de tres orígenes distintos: la rama auricular del plexo cervical superficial, un filete del nervio auriculotemporal y el ramo auricular del neumogástrico. De aquí dependen la exquisita sensibilidad del conducto auditivo y los trastornos simpáticos que puede producir su inflamación y hasta la simple exploración con el espéculo.

Desarrollo del conducto auditivo externo

No nos ocuparemos aquí sino del desarrollo del conducto auditivo externo a partir de la época del nacimiento, remitiendo al lector al capítulo *Desarrollo del aparato auditivo* por lo que se refiere al período embrionario.

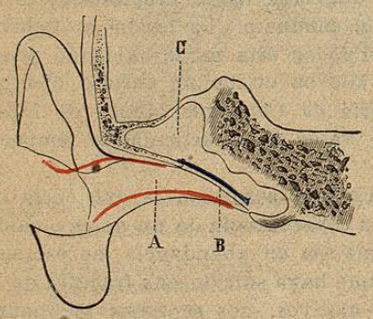

Fig. 33. — *Corte del oído izquierdo de un recién nacido*

A, conducto auditivo externo.
B, membrana del tímpano.
C, caja del tímpano.

Fig. 34. — *Anillo timpánico desprendido del temporal*

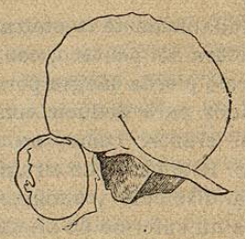

Fig. 35. — *Anillo timpánico en su lugar respectivo en la época del nacimiento*

La figura 33 representa un corte vertical del conducto auditivo y de la caja en el oído izquierdo de un recién nacido. Demuestra que en la época del nacimiento no existe, propiamente hablando, la porción ósea del conducto, y, en efecto, esta porción está exclusivamente representada por un anillo óseo, superiormente incompleto, llamado anillo timpánico, y al cual se adhiere la membrana del tímpano.

Se ve, pues, que, en el recién nacido, el conducto auditivo es exclusivamente fibrocartilaginoso y casi rectilíneo, lo cual facilita su examen. Como en esta época de la vida la membrana del tímpano está colocada casi horizontalmente, resulta una diferencia de longitud mucho más notable todavía que en el adulto, entre las paredes superior e inferior del conducto. La figura 33 demuestra también claramente las relaciones respectivas, en la época del nacimiento, del conducto auditivo externo y de la caja del tímpano. Esta, como

está muy desarrollada, se corre hacia fuera y excede superiormente al conducto auditivo, separándolo así de la cavidad craneal.

A partir del nacimiento, el anillo timpánico se desarrolla, se prolonga y forma la porción ósea del conducto auditivo, con lo cual queda ésta consti-

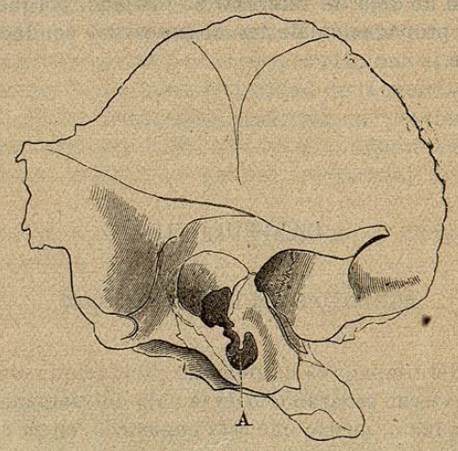

Fig. 36

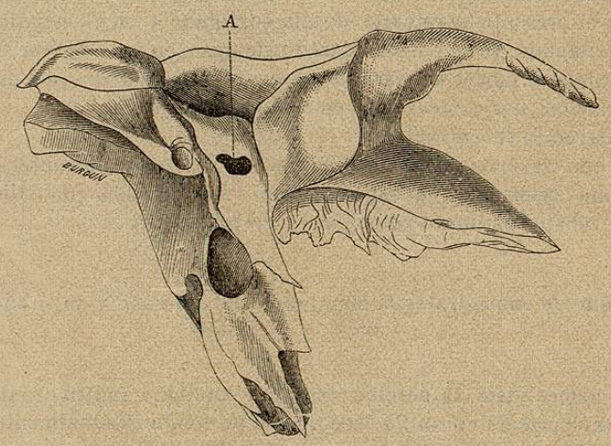

Fig. 37

Figs. 36 y 37. — *Estas figuras tienen por objeto demostrar el desarrollo de la porción ósea del conducto auditivo externo*

A, A, orificios que ocupan la pared inferior

tuída, excepto en la parte superior en donde el anillo es incompleto, por un hueso independiente de la base del cráneo.

Existe una circunstancia interesante, en la cual los anatómicos no han insistido lo suficiente: es que el anillo timpánico no se desarrolla uniformemente en todos los puntos de su circunferencia. Las partes laterales son las que se desarrollan primero, y luego, aproximándose entre sí, entre las dos interceptan un extenso intervalo correspondiente a la pared anteroinferior del conducto. Este intervalo se estrecha paulatinamente y, en general, acaba cerrándo-

se por completo. No obstante, no es raro encontrar en un cráneo adulto un orificio A (fig. 37), que inconsideradamente se atribuye a la mala preparación del esqueleto, mientras que en realidad existía ya durante la vida, por efecto de una suspensión del desarrollo del anillo timpánico.

Esta disposición no deja de interesar al cirujano, porque puede favorecer en gran manera la propagación de los abscesos del conducto auditivo a las regiones inmediatas.

CAPITULO II

Membrana del timpano

La membrana del tímpano es un delgado tabique que cierra por dentro al conducto auditivo externo separándolo de la caja del tímpano. Viene a ser una dependencia del conducto, puesto que está engastada en su porción ósea y con la caja tiene únicamente relaciones de contigüidad, de manera que, ni con mucho, forma toda la pared externa de la misma.

Hasta el presente ha reinado alguna negligencia en el estudio de la membrana del tímpano; se la ha considerado siempre en el cadáver, pero importa más al cirujano conocer sus caracteres en el vivo; así es que, en el curso de esta descripción, nos colocaremos en este punto de vista.

Estudiaremos sucesivamente:

1.° Modo de encuadrarse e inclinación del tímpano sobre el horizonte; 2.° Su forma exterior y su aspecto en el vivo (apófisis, martillo, depresión umbilical, reflejo luminoso, color), y 3.° Su estructura.

Del modo de encuadrarse la membrana del tímpano y de su inclinación sobre el horizonte

Como hemos visto, la porción ósea del conducto auditivo externo se desarrolla a expensas de un anillo óseo que se prolonga gradualmente después del nacimiento. Este anillo, representado en sus dimensiones normales en la figura 34, es independiente del resto del temporal, y por otra parte es incompleto, puesto que superiormente le falta una porción que puede valuarse en una octava parte de su totalidad. Este anillo óseo tiene labrado en su circunferencia un surco *(sulcus timpanicus)*, en el cual se encuadra la membrana del tímpano, como una tela colocada en un marco, y está adherida a este punto a beneficio de un pequeño anillo fibroso circular.

Siendo incompleto el anillo timpánico, es preciso que veamos de qué modo la membrana del tímpano se encuadra en su parte superior. En este punto se continúa directamente con la capa cutáneoperióstica del conducto auditivo, capa que, como hemos visto, es extraordinariamente delgada. Esta porción no encuadrada del tímpano ha recibido el nombre de *membrana flácida* o membrana de Schrapnell (fig. 54). Resulta de aquí que la parte menos resistente del tímpano es la superior en el punto quebrado del anillo óseo. Así es que, cuando la membrana del tímpano cede bajo la influencia de un violento chorro de aire, por ejemplo, se despega por este punto.

Esta disposición permite igualmente comprender cómo una colección sanguínea o purulenta puede pasar desde la caja al conducto y viceversa, sin que exista perforación apreciable de la membrana; este es un hecho en el que debe fijarse mucho el cirujano cuando se trate de determinar el valor diagnóstico de una otorragia traumática; así es que la proposición que el doctor Le Bail establece en su tesis de que la completa integridad de la membrana del tímpano es prueba segura de que la hemorragia auricular no proviene del oído medio, y, por lo tanto, debe haberse originado en el conducto auditivo externo, esta proposición, decimos, aunque en general verdadera, no debe considerarse como absoluta.

Hasta la época del nacimiento, la membrana del tímpano lleva una dirección horizontal y está en relación con la base del cráneo. A medida que este último se desarrolla, aquélla adquiere una dirección cada vez más oblicua, y hasta puede llegar a ponerse vertical. En el período fetal, su dirección está representada por la línea A; en la época del nacimiento, por la línea B, es decir, que forma en el horizonte un ángulo de 10°. A partir de este momento, continúa levantándose paulatinamente y asciende hasta la línea C, que representa la inclinación ordinaria del tímpano, es decir, que forma un ángulo de unos 45° abierto hacia fuera. Se comprende bien que durante esta evolución la membrana del tímpano pueda ocupar todos los grados intermedios entre la dirección horizontal y la vertical, y esto es, en efecto, lo que tiene lugar. El enderezamiento del tímpano está ligado al desarrollo del cráneo y, por consiguiente, al de la inteligencia; así es que Virchow ha encontrado el tímpano casi horizontal en los cretinos. Se ha dicho también que, en las personas dotadas de mucho oído musical, el ángulo del tímpano con el horizonte se acercaba al recto; pero esto dista mucho de estar demostrado, y podemos afirmar que hemos observado muchos casos en que existen excepciones a esta regla.

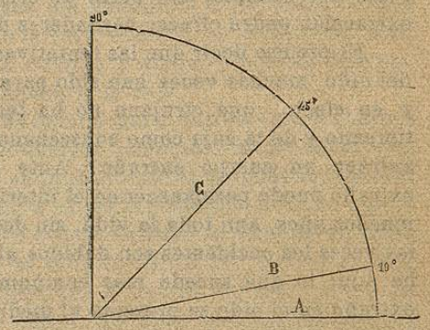

Fig. 38. — *Inclinación del timpano sobre el horizonte en las diversas edades*

A, durante el período fetal.
B, en la época del nacimiento.
C, en la edad adulta.

Sea cual fuere la inclinación de la membrana del tímpano, siempre resulta que forma un ángulo obtuso con la pared superior del conducto auditivo externo, y con la inferior otro agudo, ángulos que naturalmente varían con el grado de inclinación. Ya hemos visto (fig. 33) que, en el recién nacido, parece que la membrana del tímpano se continúa con la pared superior del conducto, tanta es la inclinación que en esta época de la vida tiene.

El grado de inclinación determina la diferencia de longitud de las paredes del conducto; así es que la inferior es de unos 6 milímetros más larga que la superior.

De la convergencia en ángulo agudo de la pared inferior del conducto auditivo con la membrana del tímpano, resulta una especie de pequeño seno de variable profundidad. Cuando el conducto esté encorvado, como en la