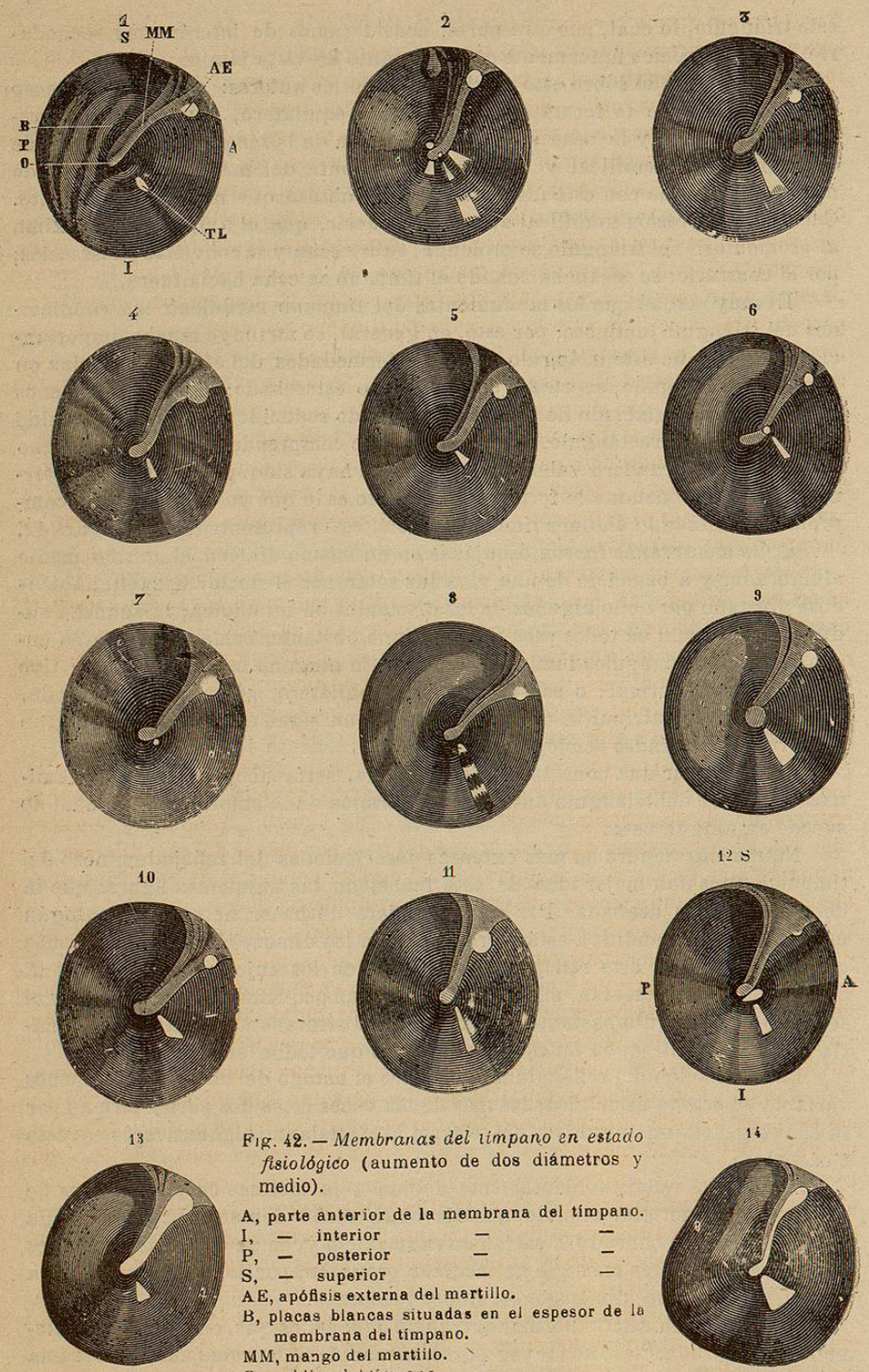


Fig. 42. — *Membranas del tímpano en estado fisiológico* (aumento de dos diámetros y medio).

A, parte anterior de la membrana del tímpano.
I, — interior — —
P, — posterior — —
S, — superior — —
AE, apófisis externa del martillo.
B, placas blancas situadas en el espesor de la membrana del tímpano.
MM, mango del martillo.
O, ombligo del tímpano.
TL, triángulo luminoso.



También se puede percibir bastante fácilmente la cuerda del tímpano, que atraviesa en dirección horizontal la porción supraumbilical, en un punto muy inmediato al polo superior, y bajo el aspecto de una línea grisácea.

*Color del tímpano.* — El *color* de la membrana del tímpano en estado fisiológico es uno de los puntos más importantes y de más difícil determinación de su estudio. Es importante, porque toda enfermedad de la caja o de la membrana va acompañada de un cambio de coloración, y difícil, porque en ciertos casos es insignificante el cambio que separa el estado normal del patológico.

Según TROELTSCH, «la membrana es brillante, transparente y de un color gris perla». Según POLITZER, «la membrana del tímpano es un medio transparente, pero turbio, que refleja una parte de la luz que recibe y permite el paso de otra parte, que alumbra la caja del tímpano. La caja, o mejor el promontorio que se encuentra enfrente de la membrana, envía a través de esta última, hacia el ojo del observador, una parte de la luz que recibe. Por consiguiente, el color del tímpano se compone de la coloración propia de esta membrana, del de la luz que sirve para alumbrar esta región y, finalmente, del color y de la cantidad de la luz reflejada que recibe del promontorio. En estado normal, visto a la luz ordinaria del día, lo mejor a que puede compararse este color es al gris neutro, añadiéndose ligeros tonos violeta y amarillo pardusco muy claros».

A mi vez, la membrana del tímpano en estado fisiológico es de un color gris tirando un poco al violeta; es brillante, reverberante y ofrece el aspecto afelpado de una fruta que haya conservado su flor.

La coloración del tímpano es más subida en el niño, lo cual es debido a su mayor espesor; en el viejo tiene un color blanquecino.

En estado patológico, puede llegar a ser negro, debido a que la sangre está infiltrada en él o está contenida en el interior de la caja. Puede asimismo presentar equimosis parciales. He tenido ocasión de observar un caso de esta índole en un joven comprofesor, quien, tomando un baño caliente, se había entretenido en comprimir con el dedo el agua dentro del conducto auditivo (fig. 43). En el punto en que residía el equimosis por detrás del martillo, se ve hoy una placa grisácea, la membrana está en este punto flácida y sin resistencia alguna y la audición de este lado ha disminuído un poco.

La membrana puede adquirir un color rubicundo y llegar a ser muy vascular, como, por ejemplo, en la miringitis aguda, coloración que podemos producirla artificialmente inyectando agua tibia en el conducto, o bien alumbrando la membrana por mucho rato con una luz muy viva. Se la encuentra también muy rubicunda en el momento de haber extraído un tapón ceruminoso; en este caso, esta coloración anormal ocupa principalmente el polo superior, a nivel de la apófisis externa, y me ha parecido que forma un arco de concavidad inferior, dividido en dos partes casi simétricas por el mango del martillo, del mismo modo que la úvula divide el borde libre del velo del paladar.

Cuando la miringitis no es primitiva, sino secundaria, y es consecutiva a una inflamación supurativa de la caja, me ha parecido que los vasos afectan una disposición diferente de la anteriormente descrita, como lo demuestra la figura 44.

La pieza que sirvió para este grabado me la trajo a Clamart en estado muy reciente mi discípulo y amigo el doctor de la BELLIÈRE. El doctor LABBÉ la copió en seguida. El enfermo estaba tísico y la caja llena de pus.

Según mis observaciones, parece que la membrana del tímpano presenta

una vascularización diferente, según que su inflamación proceda del conducto auditivo o de la caja. En el primer caso, cuando la miringitis no es en definitiva otra cosa que una otitis externa profunda, no existe hiperhemia sino en el punto en que se distribuyen los vasos que van desde el conducto auditivo y de la arteria estilomastoidea a la membrana del tímpano, es decir, cerca del polo superior. En el segundo caso, cuando la miringitis es consecuencia de una otitis interna, la hiperhemia ocupa principalmente el departamento en que se distribuyen las ramificaciones de la rama timpánica que van desde la caja a la membrana. Los primeros vasos se dirigen principalmente a la porción supraumbilical, y los segundos a la infraumbilical del tímpano.

La membrana del tímpano, en vez de ser gris, como en estado normal, puede presentar un tinte blanco mate más o menos uniforme. Esto es lo que se observa en la otitis esclerosa, coloración que es debida a la falta de vasos, pues en esa enfermedad éstos acaban por atrofiarse y desaparecer; me ha parecido que los correspondientes a la porción supraumbilical son los últimos que se atrofian; al principio de esta enfermedad todavía se distingue una arteria que desciende costeando el mango del martillo, mientras que, en un período más avanzado, no se distiguen ni huellas de su existencia, por más que se prolongue el examen y por viva que sea la luz. Esta marcha de la atrofia de los vasos prueba bien que las alteraciones del tímpano son consecutivas a las de la caja.

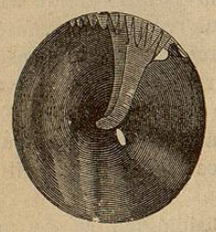

Fig. 43. — *Membrana del tímpano en estado patológico* (aumento de dos diámetros y medio).

Asimismo se encuentran en el tímpano manchas blancas de naturaleza muy diversa; algunas veces tan sólo revelan al exterior ciertos estados de la caja, del mismo modo que, por ejemplo, se distinguen a través de la córnea las colecciones de pus o de sangre de la cámara anterior. Cuando realmente ocupan el espesor de la membrana, estas placas pueden ser concreciones cretáceas compatibles con una agudeza auditiva normal, o bien exudados que revelan la existencia anterior de una miringitis intersticial, y que, por lo que respecta a su forma, color y modo de producirse, son comparables a los leucomas de la córnea. Los tímpanos representados en la figura 42 demuestran cuán frecuentes son en el estado fisiológico estas manchas blanquecinas; quizá sean resultado de las inflamaciones que son tan comunes en la primera infancia. Tuve una vez ocasión de observar una concreción que se reblandeció y ulceró hasta el punto de perforar la membrana; la atribuí entonces a un tubérculo, fundándome en el estado general del sujeto, que era tuberculoso. Muchas veces he buscado esta miringitis tuberculosa primitiva, sin encontrarla, mientras que la inflamación de la membrana del tímpano es, por el contrario, muy frecuente como consecutiva a la otitis interna de los tuberculosos; a lo menos así lo ha demostrado en su tesis inaugural el doctor de la Bellière.

Por último, la membrana del tímpano puede presentar un tinte blanco-amarillento cuando está infiltrada de pus, y en este caso desaparecen todos los caracteres peculiares de su superficie, presentando el aspecto de una capa uniforme. Es preciso tener en cuenta que ese aspecto puede ser debido no a su infiltración, sino a la simple aplicación del pus sobre su cara externa. Ya hemos indicado anteriormente que, en este último caso, a menudo se encuentran mamelones carnosos por debajo del pus, los cuales, si son en gran número, dan a la membrana del tímpano un aspecto de frambuesa.



La membrana del tímpano es extraordinariamente delgada, y en este concepto es comparable a una hoja de *badrucha* o tripa de buey. A pesar de esto, y como la misma tripa de buey, es relativamente muy resistente, gracias a la disposición de las capas que la constituyen. La delgadez es una condición física indispensable al funcionamiento regular del tímpano, y si las miringitis determinan cierto grado de disecea, es debido a que hacen perder a esa membrana aquella propiedad. Es bastante fácil comprobar el engrosamiento del tímpano en el vivo, porque esta circunstancia le priva en absoluto de su transparencia.

En estado normal, esta membrana disfruta de muy poca elasticidad, como

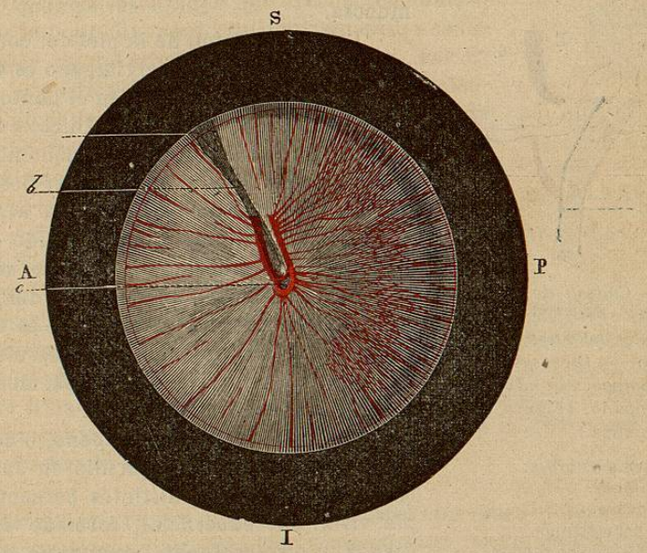


Fig. 44. — *Membrana del tímpano dibujada en vista del natural, perteneciente a un sujeto tuberculoso que murió con una otitis interna* (aumento de cinco diámetros)

*abc*, martillo

así lo demuestra la poca separación de los dos bordes de una herida que se practique en ella.

### Estructura de la membrana del tímpano

A pesar de su mucha delgadez, la estructura de la membrana del tímpano es bastante complicada. Consta de tres capas de fácil demostración (1): una superficial, cutánea, que es la prolongación de la piel del conducto auditivo externo; otra media, que es fibrosa, y la tercera, profunda, formada por la mucosa de la caja.

La primera puede desdoblarse en capa epitelial y capa dérmica, y la segunda en capa de fibras radiadas y capa de fibras circulares, de manera que,

(1) La existencia de estas capas la demuestran a veces ciertos fenómenos patológicos. Así es que el doctor de la Bellière ha disecado membranas del tímpano que estaban únicamente formadas por la capa interna dermoepidérmica, y por el contrario, en un enfermo atacado de miringitis aguda primitiva, se observaba con la mayor evidencia una ulceración de las dos capas externas con hernia de la mucosa a través de esta ulceración. — *(N. del A.)*

en realidad, existen cinco planos sucesivos que son: capa epidérmica, capa dérmica (dermoidea de TOYNBEE), capa de fibras radiadas, capa de fibras circulares y mucosa.

Según TOYNBEE, estas capas deben considerarse como prolongación y yuxtaposición de las membranas que tapizan las dos cavidades inmediatas, es decir, la piel del conducto auditivo externo y la mucosa de la caja: así es que, estando la porción ósea del conducto auditivo externo tapizada por la piel forrada de periostio íntimamente adherido a ella, según TOYNBEE, esta piel formaría las tres primeras capas, mientras que las dos profundas representarían el periostio de la caja y la mucosa.

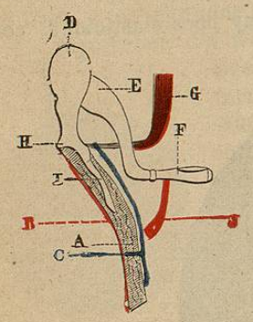


Fig. 45. — *Cadena de los huesecillos, vista de perfil. — Músculos del martillo y del estribo. — Diversas capas que componen la membrana del tímpano.* (Figura semiesquemática.)

A, capa media o fibrosa.
B, capa cutánea.
C, capa mucosa.
D, cabeza del martillo.
E, rama vertical del yunque.
F, estribo.
G, músculo interno del martillo.
H, apófisis externa del martillo.
I, mango del martillo.
J, músculo del estribo.

La continuación de la piel del conducto auditivo con la superficial del tímpano es visible sobre todo en la parte superior (en el punto en que está interrumpido el anillo timpánico). Se presenta bajo la forma de una faja, conteniendo fibras elásticas, arteriolas y un filete nervioso.

Esta faja cutánea acompaña al mango del martillo hasta el ombligo, y ha sido descrita con el nombre de músculo externo del martillo, que se consideraba como un relajador del tímpano, en oposición al músculo interno, que es tensor; pero en realidad esta faja no contiene ninguna fibra muscular, como tampoco la capa media, pues es exclusivamente fibrosa.

Esta capa media del tímpano, o capa fibrosa, contiene el mango del martillo en su espesor, y consta de dos planos distintos perceptibles a simple vista: uno superficial, formado de fibras radiadas, y otro profundo, compuesto de fibras circulares; el primero proviene del periostio del conducto y el segundo del de la caja, según TOYNBEE. Las fibras radiadas parten de la periferia de la membrana, en donde se insertan al círculo tendinoso que fija al tímpano en su marco, para dirigirse, las inferiores, sobre la espátula, y las superiores al mango del martillo. Las fibras circulares forman una capa incompleta colocada detrás de la precedente.

El mango del martillo está, pues, situado entre estas dos capas de fibras, pero, además, nacen de él las fibras de la capa radiada (fig. 46), circunstancia importantísima que permite comprender por qué el martillo, a pesar de que forma cuerpo con la membrana del tímpano, queda en su sitio normal en las extensas perforaciones de esta membrana, y por qué, en los casos de esta naturaleza, la agudeza auditiva puede conservarse casi en su normalidad, pues el mango del martillo queda como suspendido dentro de la caja, a manera de una estalactita, y fijo en su posición por la porción restante de fibras radiadas.

Respecto de la capa mucosa, la describiremos en el capítulo correspondiente a la caja del tímpano.

Las *arterias* que se distribuyen por la membrana del tímpano provienen de dos orígenes distintos: del conducto auditivo y de la caja. Las primeras se distribuyen por la capa superficial o cutánea, las segundas por la profunda



o mucosa. En estado normal, la capa media o fibrosa está casi completamente desprovista de vasos.

Las arterias de la capa cutánea provienen en primer término de las arteriolas de la piel del conducto, que, al llegar alrededor de toda la circunferencia de la membrana, avanzan más o menos hacia su centro, formándole una especie de corona; pero las principales penetran en ella por su parte superior a nivel de la apófisis externa, descienden en número de dos, una para cada lado del mango del martillo, y forman una abundante red en la región supraumbilical del tímpano. Estas arteriolas provienen principalmente de la estilomastoidea, y seguramente que a ellas son debidos los latidos que frecuentemente se observan en el fondo del conducto auditivo en los casos de perforación de la membrana del tímpano. Por lo general, no es posible distinguir estos latidos sino cuando existe a nivel de la perforación una capa de líquido a la cual son transmitidas las pulsaciones de la extremidad de la arteria.

Fig. 46. — *Disposición de la capa de fibras radiadas de la membrana del tímpano con relación al mango del martillo.*

Las arterias de la capa mucosa provienen de la timpánica, rama de la maxilar interna que penetra en la caja por la cisura de Glaser, y se distribuyen principalmente por la porción infraumbilical del tímpano.

Ya hemos visto anteriormente qué consecuencias patológicas resultan de este doble origen de la circulación del tímpano. Fáltanos tan sólo añadir que, al revés de lo que generalmente se cree, una herida o desgarro de la membrana del tímpano situada en las inmediaciones del mango del martillo, puede producir una hemorragia bastante considerable para llegar a hacerse temible, como de ello ha observado algún caso el doctor DUPLAY.

La capa cutánea recibe un grueso filete nervioso que proviene de la rama auriculotemporal del quinto par. Este filete penetra, como las arterias, a nivel del polo superior, desciende hacia el ombligo ramificándose y a él debe la membrana su exquisita sensibilidad.

En resumen, vemos que los elementos más importantes de la membrana del tímpano están situados en la porción supraumbilical, pues en ella se encuentra el mango del martillo, las arterias principales y los nervios, como asimismo a ella corresponden la cuerda del tímpano, y más profundamente la cadena de los huesecillos y la ventana oval, el promontorio y la ventana redonda, y el tendón del músculo del martillo; por el contrario, a la porción infraumbilical de la membrana no corresponde ningún órgano importante; esta porción es, además, poco vascular y menos sensible que la otra, de cuyas circunstancias se deduce el siguiente precepto: *La paracentesis de la membrana del tímpano se practicará siempre en la porción infraumbilical.*

La paracentesis del tímpano responde a indicaciones muy diferentes, estando indicada principalmente cuando, a consecuencia de una otitis media aguda, se produce un absceso en el interior de la caja. El pus encerrado en ella, después de provocar los más atroces dolores, acaba por abrirse una vía de salida a través de la membrana del tímpano. Siempre que sea posible, el cirujano deberá evitar esta abertura espontánea, haciendo aplicación a este caso de las reglas de cirugía general, es decir, facilitando la salida del pus. No pueden resultar de esta conducta sino ventajas para el enfermo, así es que el dolor y

los fenómenos simpáticos, a veces muy graves, que se desarrollan con motivo de esta otitis, desaparecerán como por encanto; se evitarán las lesiones que la permanencia prolongada del pus puede ocasionar al contenido de la caja, así como la posible propagación a las meninges y al encéfalo, y, finalmente, habrá más probabilidades de que se oblitere la perforación artificial que no la que fuere resultado de una ulceración.

La paracentesis del tímpano se practica también para permitir el acceso directo de las ondas sonoras al interior de la caja, cuando la membrana, por estar engrosada o alterada, no puede vibrar, ni es capaz de transmitir las vibraciones del laberinto, o bien cuando la trompa de Eustaquio está definitivamente obliterada. En tales casos, pueden obtenerse notables resultados, como los consiguió el doctor A. Cooper, pero a condición de que la caja y las ventanas del laberinto estén sanas. En mi sentir, los casos de esta naturaleza son los más raros, por más que otra cosa le parezca al doctor Bonnafont.

Muchas veces he practicado la paracentesis con el objeto de disminuir los zumbidos, que son a veces para los enfermos un verdadero suplicio, habiendo sido siempre escaso el resultado conseguido, y es que para conseguir un efecto duradero, no basta perforar el tímpano, sino que, además, es indispensable mantener la abertura practicada, lo cual es muy difícil a causa de la falta de elasticidad. Por lo demás, he de remitir al lector a los tratados especiales para el estudio de los diversos procedimientos con que se ha llevado a cabo esta operación; pero con todo, llamaré la atención del práctico sobre lo difícil que es la cicatrización de una abertura espontánea en el tímpano, y la gran facilidad con que se cierra una incisión quirúrgica, aunque se insista en la interposición de cuerpos extraños.

Aunque no creo que sean muy frecuentes los resultados satisfactorios obtenidos a beneficio de la paracentesis del tímpano, como que de todos modos esta operación no ofrece peligro alguno, no veo inconveniente en proponerla al enfermo, cuando se tiene certeza de la ineficacia de los medios ordinarios de tratamiento.

Como he dicho ya, las perforaciones espontáneas del tímpano no tienen tendencia alguna a la reparación, lo mismo si son efecto de una otitis externa, de una miringitis, o, lo que es mucho más frecuente que todo esto, de una otitis media aguda o crónica. Enfermos hay, hecho que también lo llevo indicado, que llegan a la edad adulta sin haberse dado cuenta de que llevan consigo esta afección; es que data de la edad de la infancia y no produce más que una disminución a veces inapreciable de la agudeza auditiva. En otros sujetos, por el contrario, la perforación del tímpano lleva consigo una disecea casi completa. No entraré a discutir la razón de esta diferencia entre los distintos sujetos. Señalaré únicamente un hecho curioso, que ha servido de punto de partida a Toynbee para idear su tímpano artificial. Se encuentran enfermos afectados de perforación del tímpano con sordera muy pronunciada, en quienes el oído se mejora inmediatamente en muy notable porción introduciendo simplemente en el conducto auditivo externo un pequeño tapón de algodón. He tenido ocasión de observar un ejemplo de éstos en una joven inglesa que precisamente había sido visitada en Londres por el mismo Toynbee. Este autor creyó que podrían ventajosamente reemplazarse los tapones de algodón por una pequeña rodajita de caucho de la forma del tímpano, en el centro de la cual se fijase un alambre de plata, que serviría para introducirla hasta el fondo del conducto auditivo. Creía Toynbee que este tímpano artificial debe obrar confinando las vibraciones sonoras en la cavidad timpánica; quizá sea transmitiéndolas directamente



a la porción que se conserve de la cadena de los huesecillos. Sea la que fuere la teoría, el hecho no es por esto menos cierto, y entiendo que siempre que se trate de una perforación del tímpano con disecea, el cirujano deberá tantear este medio, que, aunque infiel, es muy sencillo y no trae consigo el menor peligro.

---

# CAPITULO III

## Caja del timpano

La *caja del timpano* está situada en el espesor del peñasco y es una cavidad intermedia entre el conducto auditivo externo, la trompa de Eustaquio y el laberinto, por lo cual podemos considerarla como un centro del que irradian las diversas partes que componen el aparato auditivo.

Se la ha comparado a una caja de música con dos paredes aplanadas y una circunferencia, comparación que puede conservarse, advirtiendo, no obstante, que está muy lejos de representar la verdad. En efecto, la circunferencia, que es muy irregular, está representada por cuatro paredes cortadas en ángulos redondeados, y las caras opuestas no tienen mayores semejanzas con las de una caja de música. Troelstch la compara a una tabaquera apoyada sobre uno de sus lados cortos, lo cual da en realidad una mejor idea de su forma.

Hemos de considerar en la caja del tímpano un continente, un contenido y dependencias de la misma; forman el continente las paredes de la caja, la mucosa que la cubre y los vasos y nervios que recibe, y el contenido, la cadena de los huesecillos, sus músculos motores y la cuerda del tímpano. Las dependencias de la caja son las células mastoideas, que se estudiarán en el capítulo *Apófisis mastoides.*

### Cavidad y paredes de la caja timpánica

La cavidad de la caja timpánica está circunscrita por seis paredes, que, fundándome en sus más esenciales relaciones, las denominaré del modo siguiente:

Pared externa o *timpánica;* pared interna o *laberíntica;* pared superior o *craneal;* pared inferior o *yugular;* pared anterior o *tubárica,* y pared posterior o *mastóidea.*

Antes de entrar en los detalles acerca de cada una de las paredes, es indispensable que demos una idea exacta de la cavidad que circunscriben, es decir, de la caja en sí. No es posible formarse una idea exacta de la forma de la caja, y sobre todo de las relaciones respectivas de sus dos paredes principales, timpánica y laberíntica, sino a beneficio de un corte vertical que pase por el centro del promontorio y de la membrana del tímpano. Como que tanto para la exploración como para las operaciones que se practican en este punto, el cirujano mira la región en este sentido, es necesario saber a qué punto de la pared laberíntica corresponden cada una de las partes de la membrana. De las dos