los fenómenos simpáticos, a veces muy graves, que se desarrollan con motivo de esta otitis, desaparecerán como por encanto; se evitarán las lesiones que la permanencia prolongada del pus puede ocasionar al contenido de la caja, así como la posible propagación a las meninges y al encéfalo, y, finalmente, habrá más probabilidades de que se oblitere la perforación artificial que no la que fuere resultado de una ulceración.

La paracentesis del tímpano se practica también para permitir el acceso directo de las ondas sonoras al interior de la caja, cuando la membrana, por estar engrosada o alterada, no puede vibrar, ni es capaz de transmitir las vibraciones del laberinto, o bien cuando la trompa de Eustaquio está definitivamente obliterada. En tales casos, pueden obtenerse notables resultados, como los consiguió el doctor A. Cooper, pero a condición de que la caja y las ventanas del laberinto estén sanas. En mi sentir, los casos de esta naturaleza son los más raros, por más que otra cosa le parezca al doctor Bonnafont.

Muchas veces he practicado la paracentesis con el objeto de disminuir los zumbidos, que son a veces para los enfermos un verdadero suplicio, habiendo sido siempre escaso el resultado conseguido, y es que para conseguir un efecto duradero, no basta perforar el tímpano, sino que, además, es indispensable mantener la abertura practicada, lo cual es muy difícil a causa de la falta de elasticidad. Por lo demás, he de remitir al lector a los tratados especiales para el estudio de los diversos procedimientos con que se ha llevado a cabo esta operación; pero con todo, llamaré la atención del práctico sobre lo difícil que es la cicatrización de una abertura espontánea en el tímpano, y la gran facilidad con que se cierra una incisión quirúrgica, aunque se insista en la interposición de cuerpos extraños.

Aunque no creo que sean muy frecuentes los resultados satisfactorios obtenidos a beneficio de la paracentesis del tímpano, como que de todos modos esta operación no ofrece peligro alguno, no veo inconveniente en proponerla al enfermo, cuando se tiene certeza de la ineficacia de los medios ordinarios de tratamiento.

Como he dicho ya, las perforaciones espontáneas del tímpano no tienen tendencia alguna a la reparación, lo mismo si son efecto de una otitis externa, de una miringitis, o, lo que es mucho más frecuente que todo esto, de una otitis media aguda o crónica. Enfermos hay, hecho que también lo llevo indicado, que llegan a la edad adulta sin haberse dado cuenta de que llevan consigo esta afección; es que data de la edad de la infancia y no produce más que una disminución a veces inapreciable de la agudeza auditiva. En otros sujetos, por el contrario, la perforación del tímpano lleva consigo una disecea casi completa. No entraré a discutir la razón de esta diferencia entre los distintos sujetos. Señalaré únicamente un hecho curioso, que ha servido de punto de partida a Toynbee para idear su tímpano artificial. Se encuentran enfermos afectados de perforación del tímpano con sordera muy pronunciada, en quienes el oído se mejora inmediatamente en muy notable porción introduciendo simplemente en el conducto auditivo externo un pequeño tapón de algodón. He tenido ocasión de observar un ejemplo de éstos en una joven inglesa que precisamente había sido visitada en Londres por el mismo Toynbee. Este autor creyó que podrían ventajosamente reemplazarse los tapones de algodón por una pequeña rodajita de caucho de la forma del tímpano, en el centro de la cual se fijase un alambre de plata, que serviría para introducirla hasta el fondo del conducto auditivo. Creía Toynbee que este tímpano artificial debe obrar confinando las vibraciones sonoras en la cavidad timpánica; quizá sea transmitiéndolas directamente

a la porción que se conserve de la cadena de los huesecillos. Sea la que fuere la teoría, el hecho no es por esto menos cierto, y entiendo que siempre que se trate de una perforación del tímpano con disecea, el cirujano deberá tantear este medio, que, aunque infiel, es muy sencillo y no trae consigo el menor peligro.

CAPITULO III

Caja del timpano

La *caja del timpano* está situada en el espesor del peñasco y es una cavidad intermedia entre el conducto auditivo externo, la trompa de Eustaquio y el laberinto, por lo cual podemos considerarla como un centro del que irradian las diversas partes que componen el aparato auditivo.

Se la ha comparado a una caja de música con dos paredes aplanadas y una circunferencia, comparación que puede conservarse, advirtiendo, no obstante, que está muy lejos de representar la verdad. En efecto, la circunferencia, que es muy irregular, está representada por cuatro paredes cortadas en ángulos redondeados, y las caras opuestas no tienen mayores semejanzas con las de una caja de música. Troelstch la compara a una tabaquera apoyada sobre uno de sus lados cortos, lo cual da en realidad una mejor idea de su forma.

Hemos de considerar en la caja del tímpano un continente, un contenido y dependencias de la misma; forman el continente las paredes de la caja, la mucosa que la cubre y los vasos y nervios que recibe, y el contenido, la cadena de los huesecillos, sus músculos motores y la cuerda del tímpano. Las dependencias de la caja son las células mastoideas, que se estudiarán en el capítulo *Apófisis mastoides.*

Cavidad y paredes de la caja timpánica

La cavidad de la caja timpánica está circunscrita por seis paredes, que, fundándome en sus más esenciales relaciones, las denominaré del modo siguiente:

Pared externa o *timpánica;* pared interna o *laberíntica;* pared superior o *craneal;* pared inferior o *yugular;* pared anterior o *tubárica,* y pared posterior o *mastóidea.*

Antes de entrar en los detalles acerca de cada una de las paredes, es indispensable que demos una idea exacta de la cavidad que circunscriben, es decir, de la caja en sí. No es posible formarse una idea exacta de la forma de la caja, y sobre todo de las relaciones respectivas de sus dos paredes principales, timpánica y laberíntica, sino a beneficio de un corte vertical que pase por el centro del promontorio y de la membrana del tímpano. Como que tanto para la exploración como para las operaciones que se practican en este punto, el cirujano mira la región en este sentido, es necesario saber a qué punto de la pared laberíntica corresponden cada una de las partes de la membrana. De las dos

figuras 47 y 48, la más pequeña representa una caja del tímpano de un adulto, de la cual hemos procurado conservar con la mayor exactitud posible las dimensiones normales, y la más grande representa el mismo objeto con aumento de tres diámetros.

La caja está muy lejos de ofrecer igual profundidad en todos los puntos: la parte más profunda corresponde a la *bóveda* o *techo* de la caja y mide 5 milímetros; esta parte se ha designado también con los nombres de *ático, tiendecilla,* y en este punto se alojan la cabeza del martillo y el cuerpo del yunque; la parte más estrecha está a nivel de la prominencia del promontorio y de la depresión umbilical del tímpano, y mide 1 milímetro y medio. El suelo de la caja es más estrecho que el techo y mide 4 milímetros.

Hemos indicado estas medidas porque realmente tienen importancia. Desde luego se ve la precaución con que deberá procederse al puncionar el tímpano a nivel del ombligo, para evitar que la punta del instrumento vaya a clavarse en el promontorio; es indudable que por encima y por debajo existe mayor espacio para practicar la paracentesis; no obstante, este espacio es bastante estrecho, ya que la operación debe practicarse preferentemente en la porción infraumbilical, y en este punto mide escasamente 4 milímetros.

La altura de la caja es de 15 milímetros; ésta es igualmente la distancia que separa la pared anterior de la posterior. Estas dimensiones son las de la pieza que representa la figura 49. Pueden variar de 1 milímetro a 1 milímetro y medio por cada lado, según los sujetos.

Es curioso e interesante comparar la figura que da el corte vertical de una caja de adulto, con el mismo corte de una caja de recién nacido (fig. 33); se ve que ésta es mucho mayor que la del adulto, tanto en altura como en profundidad, fenómeno cuya explicación se encuentra en el estudio del desarrollo del aparato auditivo.

Pasemos desde ahora a estudiar sucesivamente cada una de las paredes de la caja, la mucosa que la cubre y los vasos y nervios que recibe.

Pared externa o timpánica. — La generalidad de los autores dicen que la pared *externa* de la caja, o *pared timpánica,* la forma exclusivamente la membrana del tímpano; pero esto no es exacto, como puede verse en las figuras 47 y 48. Esta pared es en parte ósea y en parte membranosa: por arriba es ósea, y por abajo membranosa, en donde se encuentra engastada la membrana del tímpano, ocupando algo más de la mitad de su altura. La prominencia angulosa que por abajo constituye la parte ósea de la pared timpánica se llama también *muro del ático* o *antemuro.* Conviene quitar este muro para llegar fácilmente al techo de la caja en donde se encuentran los cuerpos de los huesecillos (fig. 50) para extirpar estos huesecillos o masas colesteatomatosas. Conviene observar que la membrana del tímpano no se inserta en la parte más inferior de la pared, sino que existe por debajo de aquélla una especie de pequeño canal, C, en el que se alojan los cuerpos extraños de poco volumen cuando, a consecuencia de una intervención mal dirigida, han sido rechazados a través del tímpano, de lo cual se ven frecuentes ejemplos. Se comprende que estos cuerpos extraños puedan enquistarse en este punto y permanecer en él toda la vida sin provocar ningún accidente, como asimismo se concibe que motiven la aparición de neuralgias y de otitis rebeldes.

Tampoco la membrana del tímpano ocupa toda la amplitud de la pared externa de la caja, pues que ésta es casi tan ancha como alta, es decir, que su diámetro horizontal mide 15 milímetros, mientras que, como hemos visto, la anchura de la membrana del tímpano es de unos 9 milímetros.

Ya hemos insistido lo suficiente sobre el aspecto que ofrece la membrana del tímpano, para que podamos dispensarnos de volver sobre este particular.

Pared interna o laberíntica. — La pared *interna* o *laberíntica* es la más difícil de describir, a causa de la multiplicidad de órganos que se encuentran en ella. Hemos creído que una sección vertical del peñasco, pasando por el centro de la caja y paralela a su eje mayor, ayudaría en gran manera a comprender en la descripción el gran número de detalles que le corresponden.

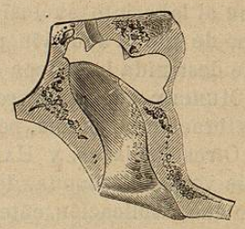

Fig. 47. — *Corte vertical de la caja del tímpano.* (Tamaño natural. Adulto.)

La altura de esta cara no es igual en sus diferentes puntos: no es cuadrilátera; en la parte media, mide 15 milímetros, mientras que por delante y por detrás, en el punto de convergencia con las paredes mastóidea y tubárica, no pasa de 5 a 6 milímetros.

Tomando por punto de referencia el ombligo del tímpano, encontramos en la pared laberíntica, inmediatamente enfrente del ombligo, una prominencia ósea llamada *promontorio.* La distancia que separa el promontorio del tímpano no pasa de 1 y medio a 2 milímetros, así es que se le puede ver por transparencia a beneficio de un buen medio alumbrador.

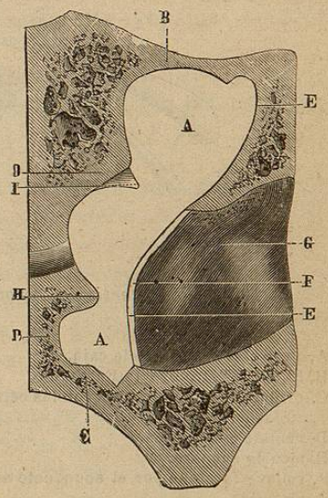

Fig. 48. — *Corte vertical de la caja del tímpano.* (La misma pieza anterior triplicadas sus dimensiones.)

A, A, cavidad de la caja.
AM, antemuro.
B, pared superior o craneal.
C, pared inferior o yugular.
D, D, pared interna o laberíntica.
E, E, pared externa o timpánica.
F, membrana del tímpano.
G, conducto auditivo externo.
H, promontorio.
I, prominencia ósea.

Por encima del promontorio se encuentra un pequeño conducto en cuyo fondo se halla un orificio de forma oval; este conducto ha recibido el nombre de *fosa oval,* y el agujero el de *ventana oval;* esta ventana está representada en la figura con sus dimensiones normales. Cerrada en estado fresco por una membrana fibrosa, que es el periostio del vestíbulo, está completamente cubierta por la base del estribo, íntimamente adherido a ella. Esta adherencia es tan fuerte, que una prolongada supuración de la caja no es suficiente para arrastrar al estribo; hasta muchas veces hemos encontrado este hueso en su sitio normal en cráneos secos que habían estado en maceración. La ventana oval se abre en el vestíbulo. Por debajo del promontorio está la *ventana redonda;* lo mismo que la precedente está situada en el fondo de un embudo y cerrada por una membrana fibrosa, a la cual se da el nombre de *tímpano secundario.* La ventana redonda es la embocadura de la rampa timpánica del caracol.

Estas dos ventanas desempeñan un importantísimo papel en la audición, pues a través de ellas pasan las ondas sonoras para ir a impresionar al nervio acústico; así es que su obstrucción o bien el engrosamiento de las membranas que la cierran, son causas de disecea absoluta y del todo irremediable.

Extensamente se ha discutido la cuestión de si la comunicación de las

vibraciones tiene lugar por el intermedio del aire obrando sobre la ventana redonda, o bien por el intermedio de los huesecillos poniendo en movimiento la ventana oval.

CHESELDEN, A. COOPER y SCARPA creyeron que las vibraciones se transmiten al laberinto exclusivamente por la ventana redonda, apoyándose en el hecho de que la audición puede tener lugar aun estando en su totalidad o en parte destruída la cadena de los huesecillos.

MUNCKE y MÜLLER creyeron que las dos ventanas servían para el paso de las vibraciones sonoras, pero más especialmente la oval.

Otros cirujanos, y HALLER en particular, han negado toda comunicación por la ventana redonda, de cuya opinión participa el doctor AUZOUX, quien ha dado una explicación enteramente satisfactoria de la acción de la membrana que la cierra.

El doctor GARIEL, de cuya tesis tomamos estos cortos detalles sobre la fisiología del oído, acepta por completo la opinión del doctor AUZOUX y la expone del modo siguiente:

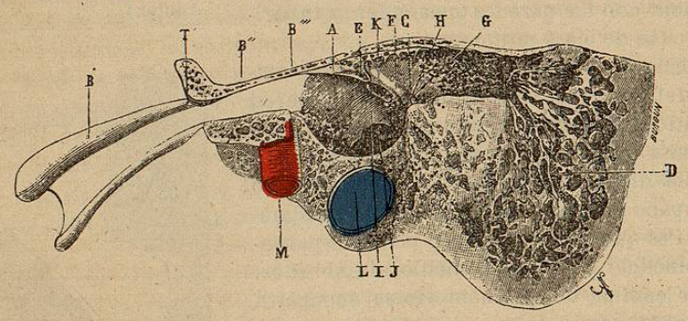

Fig. 49. — *Corte vertical anteroposterior de la caja del tímpano, trompa de Eustaquio y apófisis mastoides*

A, pared laberíntica de la caja.
B, B', B'', B''', trompa de Eustaquio.
C, orificio de comunicación con las células mastóideas.
D, células mastóideas.
E, pico de cuchara.
F, relieve formado por el acueducto de Falopio.
G, pirámide.
H, orificio por el cual la cuerda del tímpano penetra en la caja.
I, promontorio.
J, ventana redonda.
K, ventana oval.
L, yugular interna.
M, carótida interna.

«Siendo el oído interno una cavidad enteramente cerrada, cuyas paredes óseas están completamente privadas de elasticidad, excepto en la parte formada por las membranas de las ventanas, y como, por otra parte, el agua que llena completamente esta cavidad es incompresible, este líquido no podrá efectuar movimiento vibratorio alguno, sino cuando, sufriendo una sacudida en un punto la ventana oval, se encuentre en cualquier otro una porción de pared que pueda ceder. Tal es, con toda probabilidad, el papel de la ventana redonda: permitir, gracias a su elasticidad, el movimiento del líquido laberíntico que tienden a producir las sacudidas comunicadas por la membrana de la ventana oval; se ve, pues, que la ventana redonda desempeña en la audición un papel puramente pasivo.»

Inmediatamente por detrás y encima de la ventana oval se encuentra un relieve óseo, el *acueducto de Falopio,* en el cual está contenido el nervio facial. Así es que este nervio está separado de la cavidad de la caja por una delgada

laminilla ósea, y aun a veces sembrada de agujeros. Así se concibe que la supuración de la caja pueda destruir esta laminilla y hasta el nervio mismo, determinando una parálisis facial. TROELTSCH emitió la ingeniosa idea de que las parálisis faciales de origen reumático pueden ser debidas a la acción del aire de la caja sobre el nervio, a través de la pared del acueducto de Falopio.

Por debajo de este acueducto, entre la ventana oval y la redonda, se encuentra una pequeña prominencia ósea que, por razón de su forma, ha recibido el nombre de *pirámide.* Su dirección es de atrás adelante y un poco de fuera adentro, y tiene labrado en su centro un pequeño conducto que da paso al tendón del músculo del estribo.

Entre la pirámide y el acueducto de Falopio existe un pequeño orificio, por el cual sale del conducto la cuerda del tímpano para penetrar en la caja, atravesándola horizontalmente de atrás adelante.

Por encima y delante de la ventana oval se ve una considerable prominencia ósea que forma relieve en el interior de la caja: se la conoce con el nombre de *pico de cuchara,* y en él se refleja en ángulo recto el músculo interno del martillo, para dirigirse desde la pared laberíntica a la timpánica sobre el martillo.

Finalmente, debemos añadir que la pared laberíntica está cubierta por la mucosa de la caja, la cual contiene en su espesor los filetes del ramo de Jacobson.

De la anterior descripción resulta que, dados el ombligo del tímpano y el promontorio que con él se corresponde como puntos de referencia, las partes de la pared laberíntica, que el cirujano debe poner interés en respetar, están colocadas por encima y detrás del promontorio. Anteriormente hemos formulado el precepto de que la paracentesis de la membrana del tímpano debe practicarse preferentemente en la porción infraumbilical, y por lo visto, podemos ahora añadir que, siempre que sea posible, deberemos practicarla *por delante* del mango del martillo.

Pared superior o craneal.—Esta pared constituye la bovéda de la caja llamada también *ático* B (fig. 48), y su amplitud es de 5 a 6 milímetros. En ella se insertan los ligamentos que sujetan por arriba la cabeza del martillo y el cuerpo del yunque. Los cortes verticales que hemos representado dan exacta idea de su escaso espesor; en la figura 47 apenas llega a 1 milímetro.

El ático corresponde a la unión de la porción escamosa con la petrosa del temporal; en el niño existe a este nivel una fisura, a través de la cual penetran la duramadre y algunas muy finas arterias meníngeas que se distribuyen por la mucosa. Estas comunicaciones vasculares entre la cavidad craneal y la caja persisten en el adulto, circunstancia que explica sencillamente el desarrollo de la meningoencefalitis a consecuencia de una otitis media, y hasta, considerando la delgadez de la pared, es de extrañar que esta grave complicación no sobrevenga más a menudo. En estos últimos tiempos, se ha hablado de la trombosis del seno petroso superior, como consecutiva a una otitis media. Muchas veces la pared superior adelanta hasta por encima del conducto auditivo, lo cual se puede ver claramente en la sección del oído del recién nacido (fig. 33); de esta circunstancia resulta que un absceso del oído externo puede penetrar en la caja y determinar consecutivamente una meningoencefalitis, sin que haya llegado a perforarse la membrana del tímpano.

Pared inferior o yugular.—La *pared inferior* o *yugular* lleva este nombre por la relación que tiene con el golfo de la yugular interna. Constituye el suelo

de la caja, y su amplitud es de unos 5 milímetros. Se ha denominado también *recessus hypotympanique* (KRETSCHMANN, 1895), lo que nos parece una innovación de poca utilidad. Tiene la forma de canal, es decir, que está muy favorablemente dispuesta para la acumulación del pus o de la sangre y también para albergar cuerpos extraños. Ahora bien, estas materias encuentran muchas dificultades para derramarse al exterior, pues, aun en el caso de una perforación del tímpano, el canal resulta necesariamente más bajo que el orificio y más bajo todavía respecto de la abertura timpánica de la trompa de Eustaquio. Siendo esto así, el pus se estanca en la pared inferior, y, por consiguiente, nada de extraño tiene que acabe por determinar la caries, ulcerar la yugular y provocar así una hemorragia mortal. Por esto las duchas de aire son tan útiles en los casos de supuración de la caja para desalojar al pus y limpiar la cavidad. Debemos añadir, además, que la pared inferior presenta orificios destinados al paso del ramo de Jacobson y de la arteria timpánica, y que se han indicado como normales en ella pequeños agujeros que ponen en contacto inmediato las túnicas de la vena con la mucosa de la caja. Así se comprende cómo, hasta sin ulceración, una otitis media puede determinar, extendiéndose por capas, una inflamación de la vena con su trombosis consiguiente.

Como quiera que acompañan a la yugular interna los nervios neumogástrico, espinal y glosofaríngeo, que salen con ella por el agujero rasgado posterior, se comprende que también ellos pueden inflamarse.

Las relaciones de la yugular interna con la caja explican por qué los sujetos anémicos en los que se notan ruidos de soplo vasculares perciben una especie de zumbido que no debe confundirse con el que resulta de un aumento de presión laberíntica.

Pared anterior o tubárica.—En la pared *anterior* o *tubárica* hay que considerar la abertura de la trompa de Eustaquio en el interior de la caja. Esta abertura está en la parte superior de la pared y en la prolongación de la pared laberíntica y no de la timpánica. Nos ocuparemos de ello con detalles al estudiar la trompa de Eustaquio.

Esta pared está separada de la carótida interna únicamente por una delgada capa ósea, circunstancia que explica la muerte por hemorragia arterial en la caries del peñasco, accidente que no es en gran manera raro. Así se comprende también por qué ciertos sujetos experimentan en el oído violentos latidos isócronos con las pulsaciones arteriales, latidos que no dejan de ser una grandísima incomodidad.

Pared posterior o mastoidea.—Forma esta pared la más interna de la apófisis mastoides; pero lo que ofrece de más notable es un orificio, más o menos ancho según los sujetos y las edades, que pone en comunicación la cavidad de la caja con el antro y las células mastóideas.

Este orificio ocupa la parte superior de la pared. Basta una ojeada sobre la figura 49 para ver que está situado exactamente en la prolongación del de la trompa de Eustaquio, de suerte que la trompa, la caja y las células mastoideas forman, en realidad, un solo conducto continuo, pero dilatado en ampolla cerca de su parte media.

Resulta de aquí que un instrumento introducido en la caja por la trompa penetraría directamente en las células mastoideas; lo mismo sucedería con los gases y líquidos que se introdujesen con alguna violencia.

Membrana mucosa de la caja del tímpano.—Tapiza las paredes de la caja del tímpano una membrana mucosa que también reviste la cadena de los huesecillos.

La *mucosa* de la caja del tímpano, a pesar de ser muy delgada, merece más bien el nombre de fibromucosa, porque está tan íntimamente unida al periostio, que, en realidad, estas dos membranas forman una sola, análoga desde este punto de vista a la mucosa de la bóveda palatina. Ya hemos visto que, según TOYNBEE, el periostio de la caja, continuándose sobre la membrana del tímpano, es el que constituye la capa fibrosa profunda o circular.

Esta mucosa es lisa, pálida, y está cubierta de epitelio pavimentoso. KÖLLIKER, examinándola en un decapitado, observó la presencia de pestañas vibrátiles en toda su extensión, menos en la parte correspondiente a la membrana del tímpano y a los huesecillos.

Si bien es probable la existencia de glándulas en ella, hoy por hoy nadie las ha descrito.

Se continúa sin línea de demarcación visible con la mucosa de la trompa de Eustaquio, y seguidamente con la de la faringe; por esto no es raro ver que una otitis interna sucede a una faringitis, y puede decirse que el estado patológico de la caja está bajo la influencia del de la faringe. La mucosa de la caja puede sufrir diversas modificaciones, cuya importancia pondremos más oportunamente de manifiesto después de haber estudiado la cadena de los huesecillos.

Vasos y nervios de la caja del tímpano.—Las *arterias* de la caja del tímpano provienen de orígenes diversos: 1.° La rama timpánica nace de la maxilar interna y penetra por la pared inferior; 2.° La rama carotídea, que se desprende de la carótida interna y penetra por la pared anterior; 3.° La rama estilomastoidea, que acompaña la cuerda del tímpano y penetra por la pared posterior, y 4.° Las ramas meníngeas, que provienen de la meníngea media y, según hemos visto, penetran en la caja por la pared superior.

Procedentes de estos cuatro orígenes distintos, las arterias de la caja se anastomosan entre sí y forman un rico plexo que se hiperhemia en la inflamación de la caja, dando a la mucosa una viva y uniforme rubicundez, como puede verse fácilmente en el promontorio a través de una perforación del tímpano. Se comprende bien la hemorragia que tiene lugar por el oído en las fracturas del peñasco, considerando que debe producirse el desgarro de esta red vascular. Asimismo se comprende que una violenta conmoción de la cabeza, que produzca el desgarro de la mucosa de la caja, con rotura o sin ella de la membrana del tímpano, dé lugar a una hemorragia por el oído y a una colección sanguínea en la caja, sin que por esto haya fractura de la base del cráneo, como de ello hemos observado un ejemplo:

Tratábase de un joven que de lo alto de una escalera se cayó a un sótano, en donde permaneció por espacio de dos horas sin conocimiento, y al levantarlo, su cabeza descansaba en un charco de sangre salida del oído izquierdo. En el momento de su llegada al hospital, diagnostiqué como probable una fractura del peñasco, especificando en seguida los poderosos motivos que me obligaban a aplazar el juicio definitivo, que debía fundarse en la marcha ulterior de la enfermedad. Al octavo día el enfermo pudo levantarse, venir hasta la sala en que se examinan los oídos y permanecer de pie durante dos horas sin el menor cansancio. Así pude comprobar la existencia de un desgarro de la membrana del tímpano en la porción infraumbilical por delante del martillo, y la presencia de un coágulo que llenaba toda la caja. Por este lado era completa la sordera.

Los coágulos salieron por la trompa a beneficio de algunos chorros de aire, y la cicatrización de la membrana del tímpano, que seguí paso a paso, se