También encuentro otra prueba del antagonismo de estos dos músculos en su inervación, que proviene de origen diverso: el músculo del martillo recibe su nervio de la rama motriz del trigémino por el intermedio del ganglio óptico, mientras que anima al músculo del estribo el facial. Otra interesante prueba encuentro en ciertos fenómenos patológicos señalados por los autores, y en particular por LANDOUZY (padre), y a los cuales no se encuentra explicación plausible sin la teoría que propongo: me refiero a la penosa sensación que, bajo la influencia del ruido, experimentan en el oído los enfermos atacados de parálisis del facial de origen cerebral, cuyo sitio corresponde, por consiguiente, detrás de los puntos de origen del filete del estribo.

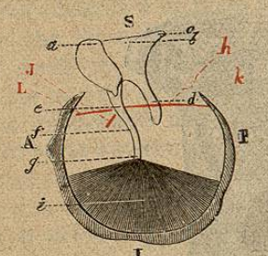

Fig. 53. — *Huesecillos vistos de frente.* (Unicamente se ha conservado una porción de la membrana del tímpano.)

a, cabeza del martillo.
b, cuerpo del yunque.
c, rama horizontal del yunque.
d, rama vertical del yunque.
e, apófisis externa del martillo.
f, mango del martillo.
g, extremidad inferior o espátula del martillo.
h, cuerda del tímpano.
i, membrana del tímpano.
J, inserción del músculo interno del martillo.
k, punto de entrada de la cuerda dal tímpano en la caja.
L, punto de salida de la cuerda del tímpano en la caja.

Estando en este caso paralizado el músculo moderador, el interno del martillo obra sobre el estribo sin contrapeso alguno y determina un exceso de presión sobre el líquido laberíntico, de donde nacen los accidentes indicados.

Cuerda del tímpano. — Para concluir con el contenido de la caja, hemos de decir algo respecto de la *cuerda del tímpano.*

Nacida del tronco del nervio facial dentro del acueducto de Falopio y a algunos milímetros por encima del agujero estilomastóido, la cuerda del tímpano sigue un trayecto retrógrado, asciende dentro del acueducto y penetra en la caja por un pequeño orificio situado en la parte superior de la cara posterior de aquélla, inmediatamente por encima de la pirámide. Se dirige entonces de atrás adelante, pasa por entre la rama vertical del yunque, que queda por dentro, y el mango del martillo, que está por fuera, se halla en relación inmediata en este punto con el tendón del músculo del martillo, que está colocado por debajo de ella, y gana la pared anterior de la caja, en donde desaparece; luego, dirigiéndose hacia abajo, va a unirse en ángulo agudo con el nervio lingual, después de haber atravesado un conducto óseo paralelo a la cisura de Glaser, como así lo demostró HUGUIER.

La cuerda del tímpano corre por entre la mucosa y la capa de fibras circulares de la membrana del tímpano. Sigue un trayecto casi rectilíneo y, a beneficio de un alumbrado intenso, se presenta en el vivo bajo el aspecto de una línea obscura horizontal y situada muy cerca del polo superior de la membrana.

Las investigaciones de LONGET, confirmadas por las de VULPIAN, demuestran que la cuerda del tímpano termina definitamente a nivel del ganglio submaxilar, del cual forma la raíz motriz. Resulta de esto que la excitación de este nervio determina la secreción de la saliva, y como que, estando íntimamente unido a la membrana y a la cadena de los huesecillos, participa de las excitaciones incesantes que determinan sobre estas partes las ondas sonoras, el doctor PROMPT en su tesis de doctorado dice: «La situación de la cuerda del

tímpano dentro del oído medio tiene, pues, por objeto hacer continua la secreción de cierta cantidad de saliva.»

El doctor PROMPT ha intentado demostrar de un modo muy ingenioso, y que me parece verosímil, de qué modo el fenómeno fisiológico puede aplicarse al funcionalismo del sentido del oído. La saliva, incesantemente segregada, determina a intervalos aproximados un movimiento de deglución: pues bien, a cada movimiento de éstos, la trompa de Eustaquio se abre y se establece una corriente de aire desde la caja a la faringe, que arrastra las mucosidades de aquel conducto; así, pues, la cuerda del tímpano puede tener por objeto mantener la permeabilidad de la trompa de Eustaquio. Como consecuencia de todo esto, cuando en las otitis supuradas ha llegado a destruirse la cuerda del tímpano, la trompa de Eustaquio correspondiente debe estar obliterada, lo cual seguramente demostrarán más adelante los casos patológicos.

CAPITULO IV

Apófisis mastoides y células mastoideas

La importancia que en estos últimos años han adquirido la patología y la medicina operatoria de la apófisis mastoides, me obligan a estudiar con especial interés esta dependencia del oído medio.

La apófisis mastoides no existe en el recién nacido. La región se presenta tal como se ve en las figuras 54 y 55.

La ligera prominencia ósea situada por encima y detrás del tímpano no es, como a primera vista podría suponerse, una apófisis mastoides rudimentaria; esta prominencia corresponde a una cavidad relativamente extensa que está en comunicación con la caja del tímpano, de la cual es una dependencia (fig. 55). Esta cavidad ha recibido el nombre de *antro* y está llena de una masa gelatinosa. De modo que el antro no es una celdilla mastoidea más grande que las demás y en comunicación directa con la caja por un orificio más o menos estrecho, *aditus ad antrum;* es una cavidad primordial, preexistente, independiente de la apófisis mastoides. Más adelante se desarrolla la apófisis, se forman cavidades y éstas se ponen en comunicación con el antro.

Para formarse buena idea de la disposición de las células mastoideas en el adulto, conviene estudiarlas principalmente en cortes transversal y vertical de la región.

El tipo más corriente es el que va representado en la figura 56.

Se encuentra una cavidad más o menos grande por detrás de la caja, que es el antro, y luego otras cavidades en número y dimensiones variables y en comunicación con la primera. A veces estas celdillas son tan abundantes que ocupan todo el espesor de la apófisis, quedando ésta cubierta tan sólo por una especie de laminilla ósea cortical: tal es el llamado tipo neumático. Más raras veces el corte de la apófisis recuerda sencillamente el tejido esponjoso.

El antro está situado a 5 o 6 milímetros por detrás de la espina de Henle,

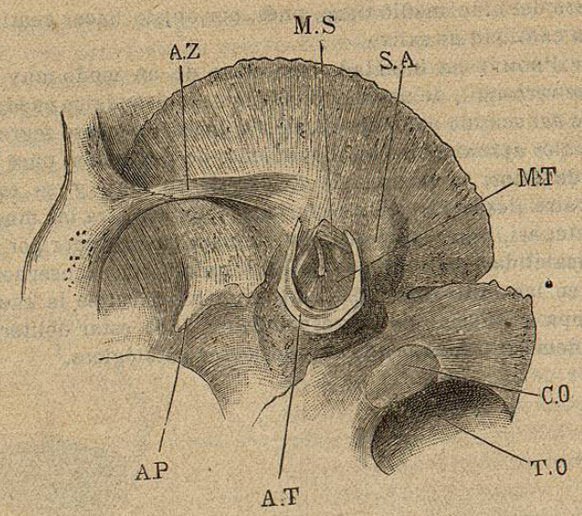

Fig. 54. — *Región timpánica, prominencia del antro* (recién nacido)

A.P, apófisis terigoides.
A.T, anillo timpánico.
A.Z, arco cigomático.
C.O, cóndilo del occipital.
M.S, membrana de Schrapnell *(membr. flácida)*.
M.T, membrana del tímpano.
S.A, prominencia ósea correspondiente al antro.
T.O, agujero occipital.

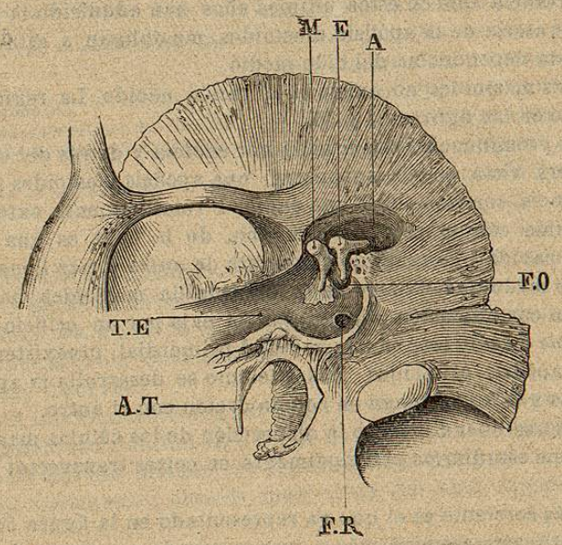

Fig. 55. — *Coja del tímpano abierta. El anillo timpánico ha sido desprendido y ranversado hacia abajo* (recién nacido)

A, antro.
A.T, anillo timpánico.
E, yunque.
F.O, ventana oval.
F.R, ventana redonda.
M, martillo.
T.E, trompa de Eustaquio.

detrás de la mitad superior del meato. Este es el punto por donde se ha de trepanar la apófisis para penetrar en el antro.

De estas disposiciones anatómicas resulta que la mastoiditis es una consecuencia casi inevitable de una otitis media aguda, sobre todo si la duración de ésta es algo prolongada.

Estudiemos ahora las relaciones de las celdillas mastoideas.

Estas relaciones hemos de estudiarlas: 1.° *Por fuera;* 2.° *Por dentro,* y 3.° *Por delante.*

1.° *Por fuera,* estas células están separadas de la piel por una capa de

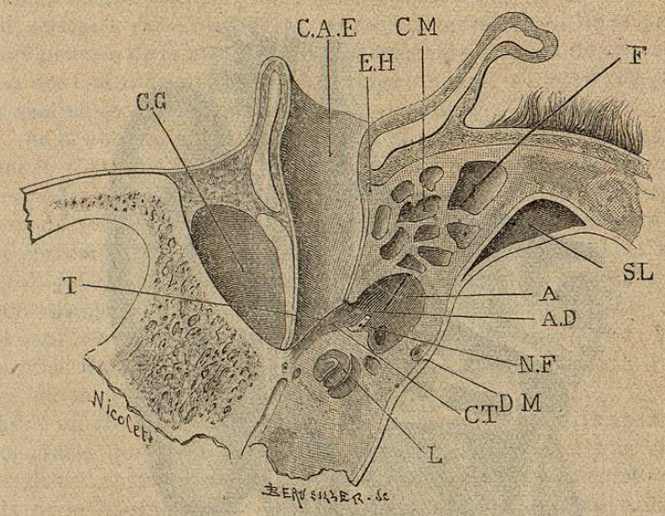

Fig 56. — *Corte horizontal del oído pasando por el tercio superior de la apófisis mastoides* (Lado izquierdo. Hombre adulto. Segmento superior del corte. Tamaño natural)

A, antro.
A D, entrada del antro. *Aditus ad antrum.*
C.A.E, conducto auditivo externo.
C.G, cavidad glenoidea.
C.M, células mastoideas.
C.T, caja del tímpano.
D.M, corte de los conductos semicirculares.
E.H, espina de Henle.
L, caracol.
N.F, nervio facial.
S L, seno lateral.
T, membrana del tímpano.
Un hilo introducido por una grande celdilla sale por la otra

tejido compacto, cuyo grosor varía en los distintos sujetos y en las diferentes edades. En el viejo, la pared externa de la cavidad mastoidea puede estar reducida a una delgada cáscara ósea; por esto la destruye fácilmente la supuración, lo mismo si viene del interior que del exterior, y por esto también es mucho más fácil dar salida al pus que contengan estas células, tanto más cuanto que sólo cubren a esta cáscara los tegumentos.

2.° *Por dentro,* las células afectan una relación de la mayor importancia con el *seno lateral;* las figuras 56 y 57 demuestran esta relación. Este seno está separado de las células mastoideas únicamente por la lámina interna o vítrea de los huesos del cráneo, y además existen gran número de vasos venosos que ponen en comunicación entre sí estas dos partes; así es que de las supuraciones del oído medio pueden resultar flebitis y trombosis del seno lateral.

El cirujano debe tener muy presente esta relación en caso de que se decida a trepanar la apófisis mastoides por accidentes cerebrales que reclamen la

introducción de la corona del trépano hasta las inmediaciones de la lámina interna. Se recordará, sobre todo, que el seno lateral está en contacto con la cara interna, y, sobre todo, el borde anterior de la apófisis mastoides.

Si se emplea un punzón o una trefina para dilatar las celdillas, se dará al instrumento una dirección paralela y no perpendicular a la pared craneal.

Si, a pesar de estas precauciones, fluyese bruscamente por la herida un chorro de sangre negra, no por esto habríamos de creer desde luego que ha sido herido el seno lateral, sino más bien podría haberse abierto una de las venas emisarias, que a veces en esta región tienen un volumen extraordinario.

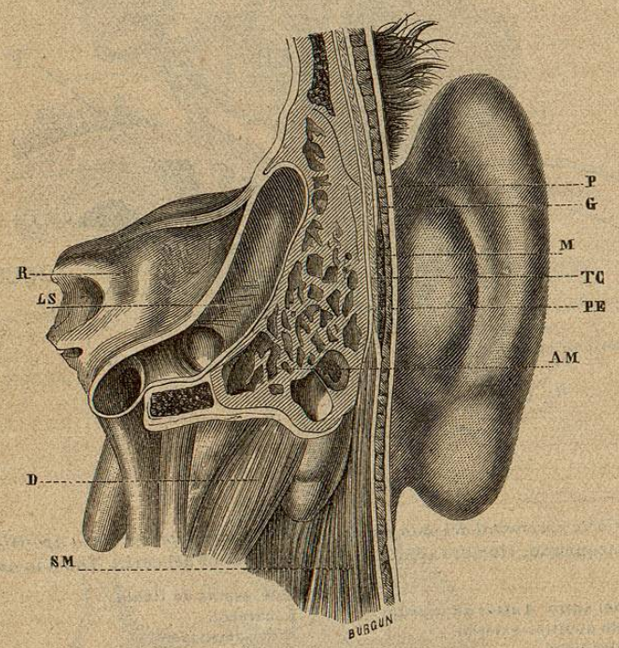

Fig. 57. — *Corte vertical y transversal a través de la región mastoidea*

AM, apófisis mastoides.
D, digástrico.
G, capa célulograsienta subcutánea.
LS, seno lateral.
M, músculo auricular posterior.
P, piel.
PE, periostio.
R, peñasco
SM, músculo esternocleidomastóideo.
CT, capa de tejido celular.

3.° *Por delante,* tampoco las células mastoideas están separadas del conducto auditivo externo más que por una capa más o menos gruesa de tejido compacto, como lo demuestra la figura 56. De esta última relación resultan muchas consecuencias interesantes: 1.ª Un abceso de las células mastoideas podrá abrirse en el conducto auditivo externo; 2.ª Un abceso de la caja podrá penetrar en el conducto auditivo, no sólo por la cara superior, como hemos visto anteriormente, sino por la posterior, a través de las células mastoideas, aun quedando íntegra la membrana del tímpano; 3.ª Un absceso del conducto auditivo externo puede determinar accidentes cerebrales propagándose a través de las células mastoideas, sin que esté interesado el tímpano, y 4.ª Una fractura de la apófisis mastoides podrá dar lugar a una hemorragia por el oído, sin que exista ni perforación ni despegamiento del tímpano.

Si, a lo que hemos dicho anteriormente acerca de la continuidad del periostio de la apófisis mastoides con el revestimiento cutáneoperióstico de la porción ósea del conducto auditivo externo, añadimos lo que hemos dicho también respecto de ciertos abcesos mastoideos que a aquella circunstancia deben su especial evolución, se comprenderá fácilmente que se distingan dos grandes variedades de abscesos mastoideos de origen diferente (1): unos son *extramastoideos,* es decir, que se desarrollan primero al exterior de la apófisis mastoides, debajo del periostio que la cubre, y su comunicación con la cavidad de las células mastóideas es un fenómeno consecutivo. Este absceso sobreviene ordinariamente a consecuencia de una osteoperiostitis del conducto auditivo externo. La segunda variedad, abscesos *intramastoideos,* es casi siempre efecto de la propagación de una inflamación de la caja a las células mastoideas, o sea de una mastoiditis.

Estas dos clases de abscesos se distinguirán casi siempre por su marcha, sobre la cual no sería oportuno insistir en este lugar.

Sea que el absceso mastoideo se haya desarrollado primitivamente debajo del periostio o en las células, de todos modos puede invadir sucesivamente todo el espesor de la apófisis y determinar un absceso intracraneal que merece el nombre de *submastoideo, subdural* o mejor *epidural;* de manera que estos abscesos pueden dividirse en extra, intra y submastoideos. El pus puede encontrarse debajo de la duramadre o en las capas del encéfalo contiguas al foco primitivo; pero algunas veces está situado a distancia de este foco primitivo, del cual le separa cierto espesor de substancia cerebral sana. Es bastante difícil explicar la etiología de esta especie de abscesos indirectos, que, sin embargo, es lógico atribuir a la supuración del oído.

Cuando un absceso se ha desarrollado en el interior de la apófisis mastoides, la conducta que debe observar el cirujano es la misma que en todos los abscesos: es necesario dar salida al pus, es decir, aplicar una corona de trépano contra la cara externa de la apófisis, tratamiento igualmente aplicable a los casos de absceso agudo, porque de una excesiva contemporarización podrían resultar las más graves lesiones cerebrales.

También está indicada la trepanación en los casos de supuraciones crónicas de la apófisis, en los cuales es frecuente encontrar un secuestro central más o menos voluminoso; de manera que puede suceder que la necrosis se extienda hasta tal punto, que la duramadre forme parte de la pared del foco. Por mi parte prefiero al trépano ordinario el escoplo y el mazo. Así he operado a un enfermo cuya necrosis de la apófisis mastoides era superficial y manifiestamente de naturaleza sifilítica.

Bezold ha descrito una variedad de absceso de origen mastoideo que lleva su nombre, la *mastoiditis de Bezold.* Este absceso lo considero suficientemente interesante para dedicarle una figura que facilite su estudio.

Examínese, ante todo, la figura 57, que presenta una gran celdilla cerca de la punta de la mastoides; es esta una disposición frecuente. Supongamos que a consecuencia de una mastoiditis se forma un foco en esta celdilla y que el pus acaba por desgastar y destruir la cáscara ósea que la envuelve. Para salir al exterior, el pus encontrará más resistencia por la parte de la cara externa, subcutánea, de la apófisis, que no por la cara interna, a nivel de la ranura digástrica. La figura 58 tiene por objeto evidenciar la situación profunda de este

(1) Es evidente que pueden desarrollarse en esta región abscesos subcutáneos y subperióstico como se los encuentra en todas las regiones; pero aquí únicamente me refiero a los que tienen por punto de partida el aparato auditivo, que son con mucho los más frecuentes. — *(N. del A.)*

foco, el cual, no teniendo tendencia a evolucionar hacia la piel, puede permanecer oculto durante mucho tiempo. En efecto, está cubierto por tres músculos: esternomastoideo, esplenio y complexo menor (fig. 58).

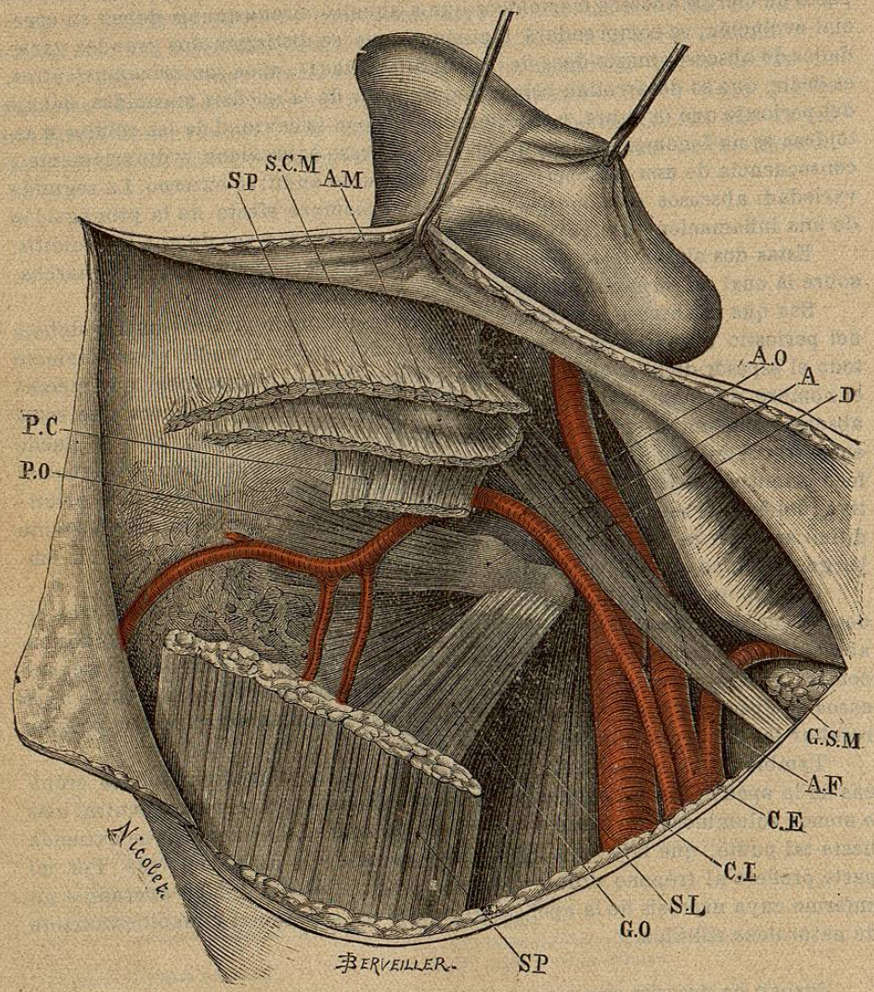

Fig. 58.— *Región mastoidea del lado derecho.* (Adulto, tamaño natural.)

A, atlas.
A.F, arteria facial.
A.M, apófisis mastoides.
A.O, arteria occipital.
C.E, arteria carótida externa.
C.I, arteria carótida interna.
D, vientre posterior del músculo digástrico.
G.O, músculo oblicuo mayor del cuello.
G.S.M, glándula submaxilar.
P.C, complexo menor.
P.O, oblicuo menor del cuello.
S.C.M, músculo esternocleidomastoideo.
S.L, haz superior del músculo sacrolumbar.
SP, músculo esplenio.

Ahora bien, este absceso, una vez ha llegado a ser extramastoideo, puede suceder que no quede limitado a esta región. Seguirá la vaina de la arteria occipital hacia la nuca, la dirección del digástrico hacia la región suprahioidea, la vaina carotídea, etc., y este absceso puede aparecer precisamente cuando ha terminado ya la lesión primitiva de la caja.

Desde el punto de vista de su uso, las células mastoideas desempeñan un papel muy secundario en la función del aparato a que van anexas, y fácil me sería demostrar que su existencia en nada contribuye al perfeccionamiento de la audición, al revés de lo que creen todos los autores. Para mí las células mastóideas no tienen otro objeto, como asimismo creo haberlo demostrado respecto de los grandes senos de la cara, que el de dar a los huesos mayor superficie sin aumento de peso.

CAPITULO V

Trompa de Eustaquio

La *trompa de Eustaquio* es un conducto osteocartilaginoso que pone en comunicación a la caja del tímpano con la cavidad posterior de las fosas nasales. Está situada en el ángulo comprendido entre las porciones escamosa y petrosa

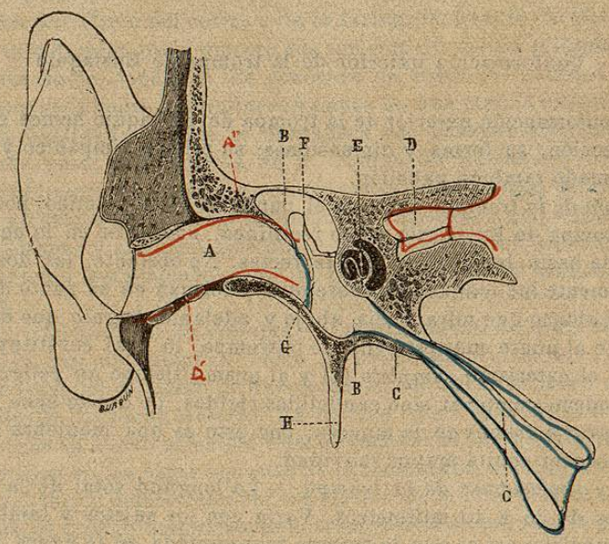

Fig. 59. — *Corte paralelo a los conductos auditivos externo e interno, destinado a demostrar el conjunto del aparato de transmisión de las ondas sonoras y en particular la trompa de Eustaquio.* (Adulto.)

A, A', A'', conducto auditivo externo.
BB, caja del tímpano.
CC, trompa de Eustaquio.
D, conducto auditivo interno.
E, caracol.
F, cadena de los huesecillos.
G, membrana del tímpano.
H, apófisis estiloides.

del temporal y por debajo del conducto óseo ocupado por el músculo interno del martillo. Según hemos visto, el conducto auditivo externo, la caja y el conducto auditivo interno están situados en la prolongación de una misma línea, que, a corta diferencia, sigue la dirección del eje del peñasco, es decir, oblicua hacia