foco, el cual, no teniendo tendencia a evolucionar hacia la piel, puede permanecer oculto durante mucho tiempo. En efecto, está cubierto por tres músculos: esternomastoideo, esplenio y complexo menor (fig. 58).

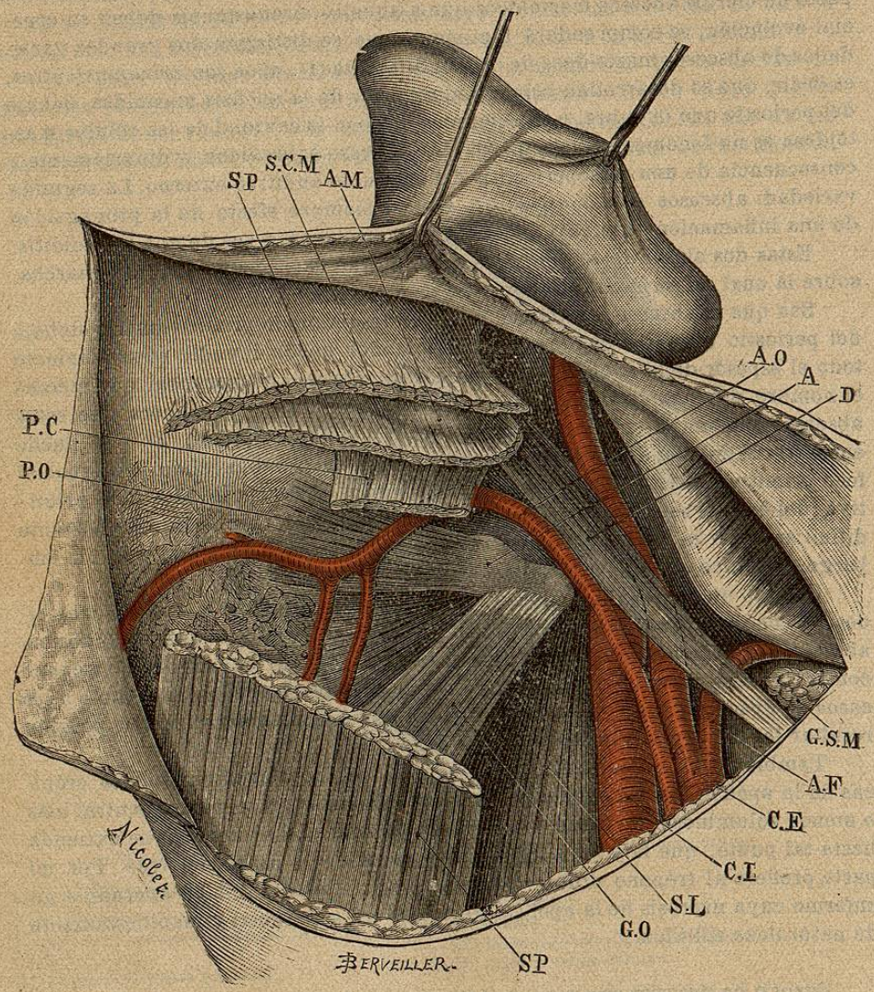

Fig. 58.— *Región mastoidea del lado derecho.* (Adulto, tamaño natural.)

A, atlas.
A.F, arteria facial.
A.M, apófisis mastoides.
A.O, arteria occipital.
C.E, arteria carótida externa.
C.I, arteria carótida interna.
D, vientre posterior del músculo digástrico.
G.O, músculo oblicuo mayor del cuello.
G.S.M, glándula submaxilar.
P.C, complexo menor.
P.O, oblicuo menor del cuello.
S.C.M, músculo esternocleidomastoideo.
S.L, haz superior del músculo sacrolumbar.
SP, músculo esplenio.

Ahora bien, este absceso, una vez ha llegado a ser extramastoideo, puede suceder que no quede limitado a esta región. Seguirá la vaina de la arteria occipital hacia la nuca, la dirección del digástrico hacia la región suprahioidea, la vaina carotídea, etc., y este absceso puede aparecer precisamente cuando ha terminado ya la lesión primitiva de la caja.

Desde el punto de vista de su uso, las células mastoideas desempeñan un papel muy secundario en la función del aparato a que van anexas, y fácil me sería demostrar que su existencia en nada contribuye al perfeccionamiento de la audición, al revés de lo que creen todos los autores. Para mí las células mastóideas no tienen otro objeto, como asimismo creo haberlo demostrado respecto de los grandes senos de la cara, que el de dar a los huesos mayor superficie sin aumento de peso.

CAPITULO V

Trompa de Eustaquio

La *trompa de Eustaquio* es un conducto osteocartilaginoso que pone en comunicación a la caja del tímpano con la cavidad posterior de las fosas nasales. Está situada en el ángulo comprendido entre las porciones escamosa y petrosa

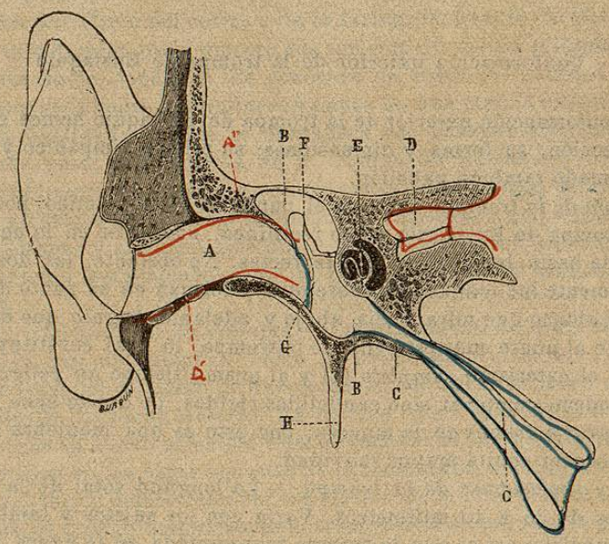

Fig. 59. — *Corte paralelo a los conductos auditivos externo e interno, destinado a demostrar el conjunto del aparato de transmisión de las ondas sonoras y en particular la trompa de Eustaquio.* (Adulto.)

A, A', A'', conducto auditivo externo.
BB, caja del tímpano.
CC, trompa de Eustaquio.
D, conducto auditivo interno.
E, caracol.
F, cadena de los huesecillos.
G, membrana del tímpano.
H, apófisis estiloides.

del temporal y por debajo del conducto óseo ocupado por el músculo interno del martillo. Según hemos visto, el conducto auditivo externo, la caja y el conducto auditivo interno están situados en la prolongación de una misma línea, que, a corta diferencia, sigue la dirección del eje del peñasco, es decir, oblicua hacia

delante y adentro; pues bien, la trompa de Eustaquio no sigue la dirección de esta línea. Constituye una especie de añadidura, que se desprende de la caja y se dirige ligeramente hacia abajo, adelante y adentro, de manera que forma con el conducto auditivo externo un ángulo obtuso, que mira hacia abajo y adelante, y con el interno uno agudo, que mira hacia delante.

La trompa de Eustaquio, lo mismo que el conducto auditivo externo, con el cual tiene mucha analogía, tanto desde el punto de vista anatómico como fisiológico, se compone de dos porciones: una *cartilaginosa* y otra *ósea*. Pero, mientras que en el conducto auditivo estas dos porciones miden casi igual longitud, y aun muchas veces la porción ósea excede más o menos a la otra, la porción cartilaginosa de la trompa constituye por sí sola algo más de las dos terceras partes de la longitud total del conducto.

Existe, además, otra diferencia muy importante, y consiste en que, mientras las dos porciones del conducto auditivo externo están unidas entre sí por un manojo fibroso de cierta longitud, en virtud de lo cual disfrutan de mucha movilidad la una sobre la otra, y, por consiguiente, es posible enderezar el conducto, las porciones cartilaginosa y ósea de la trompa son, por el contrario, continuas, de tal suerte que no es posible comunicar a su punto de unión el más ligero movimiento.

Estudiaremos sucesivamente: A, la conformación exterior de la trompa de Eustaquio; B, la estructura, y C, los usos.

Conformación exterior de la trompa de Eustaquio

En la conformación exterior de la trompa de Eustaquio hemos de considerar: su dirección, su forma y dimensiones; su orificio timpánico y su orificio faringeo llamado también pabellón.

Dirección de la trompa. — Desde el punto de vista práctico, podemos considerar la trompa de Eustaquio como rectilínea, pues cabe en lo posible introducir por ella hasta la caja candelillas rectas. No obstante, las dos porciones están ligeramente inclinadas una sobre otra y forman en su punto de unión un ángulo muy obtuso que mira hacia abajo y adelante, ángulo que corresponde precisamente al punto más estrecho de la trompa, lo cual constituye un obstáculo para el caterismo *completo* (1) y al mismo tiempo un peligro, pues, en efecto, no podemos emplear sino candelillas rígidas, de donde nace la posibilidad de penetrar a través de la mucosa; por esto es una maniobra en la cual conviene proceder con la mayor suavidad.

Forma y dimensiones de la trompa. — La longitud total de la trompa de Eustaquio es de 35 a 40 milímetros. Varía con los sujetos y también con la manera de medirla; así es que la trompa representada en la figura 55 mide en realidad 37 milímetros, pero si aplicamos las ramas de un compás por una parte en el borde superior del orificio timpánico, y por otra en el inferior del pabellón, se encuentran 43 milímetros. De estos 37 milímetros, 27 corresponden a la porción cartilaginosa, y 10 a la ósea.

El cirujano debe conocer exactamente estas dimensiones, porque es el único dato por el que debe regirse al introducir un instrumento en la trompa. Sólo

(1) Llamo cateterismo *completo* de la trompa de Eustaquio a la operación en virtud de la cual se hace penetrar un instrumento hasta la caja, en oposición al cateterismo *simple*, que consiste en introducir la extremidad del catéter ordinario, únicamente en el pabellón, con objeto de hacer penetrar en este conducto gases o líquidos.—*(N. del A.)*

así puede saber a qué distancia se encuentra de la caja, a qué distancia debe encontrar la parte estrechada de la trompa y el momento en que haya pasado más allá de este punto. Si nos fijamos en la porción de catéter introducida en el pabellón, veremos que, en general, bastará introducir la candelilla 4 centímetros para que su extremidad llegue a penetrar en la caja.

Las dimensiones de la trompa de Eustaquio están muy lejos de ser iguales en toda la extensión de este conducto; en la unión de sus dos porciones existe una estrechez conocida con el nombre de *istmo;* de este punto parten las dos porciones, una hacia la caja y la otra hacia la faringe, ensanchándose ambas en forma de embudo, de suerte que la trompa puede considerarse como formada por dos conos truncados, unidos entre sí por su sección menor.

La extremidad que se abre en la caja lleva el nombre de *orificio timpánico*, y la que se abre en la faringe se llama *pabellón,* por la semejanza, aunque en verdad algo remota, que tiene con el pabellón de una trompetilla.

La trompa de Eustaquio no es cilíndrica, sino aplanada de dentro afuera, de lo cual resulta que su diámetro vertical es mayor que el horizontal. A nivel del istmo, la cavidad de la trompa no mide más que 2 milímetros de altura por 1 de amplitud; el orificio timpánico tiene de 5 a 6 milímetros de altura por 3 o 4 de amplitud, y a nivel del pabellón la altura es de 8 a 10 milímetros y la amplitud de 5 a 6.

La estrechez de la trompa a nivel del istmo explica la frecuencia de las obstrucciones por efecto del coriza o de la faringitis, pues se ve que basta para ello que la tumefacción de la mucosa sea tan sólo de medio milímetro en toda la circunferencia del conducto. Es conocida de todos la facilidad con que en ciertos sujetos se inflama la pituitaria a causa de una simple exposición al frío y la misma facilidad con que se desvanece ese pasajero estado anormal; lo mismo sucede, pues, en la mucosa de la trompa de Eustaquio. Personas hay que se *resfrían* muy fácilmente, y perdónesenos la expresión, de la trompa de Eustaquio, y curan con la misma facilidad, circunstancia que origina las alternativas de sordera y audición, que tanto sorprenden a los enfermos y constituyen el síntoma patognomónico de la obstrucción de la trompa por causa catarral (1).

Orificio timpánico de la trompa. — La trompa no se abre en un punto declive de la caja del tímpano, como parecería natural si se la considerase únicamente como un conducto de excreción; al contrario, se abre en el punto más elevado de la pared anterior de la caja (fig. 49), lo cual demuestra claramente que su objeto principal es el de renovar el aire de ésta, manteniendo así igual presión en las caras opuestas de la membrana del tímpano, hecho que viene todavía mejor demostrado por los efectos de su obstrucción.

Además, el orificio timpánico de la trompa está situado en la prolongación de la pared interna o laberíntica de la caja, de modo que si se introduce por él una candelilla, ésta, al costear la pared, pasa por dentro de la membrana y de la cuerda del tímpano, por dentro del mango del martillo y no puede interesar estas dos partes; pero introducida un poco más, podría dar contra la

(1) El hermano de uno de mis discípulos, estudiante de farmacia, vino a consultarme por una sordera muy singular. Desde que había llegado a París, todos los días a las tres de la tarde quedaba sordo durante algunas horas. Creí desde luego que no podía tratarse sino de una obstrucción de la trompa de Eustaquio, como así lo demostró después el examen practicado. No me fué difícil encontrar la explicación de este fenómeno: todos los días a la misma hora y durante algún rato, ese joven estaba expuesto a una corriente de aire frío en la farmacia en que trabajaba. Algunos chorros de aire y, sobre todo, la supresión de la causa, hicieron desaparecer muy pronto esta sordera intermitente. —*(N. del A.)*

articulación del yunque con el estribo y ocasionar accidentes graves. Introducida todavía más, penetraría en las células mastoideas, puesto que el orificio de la trompa está precisamente enfrente del que pone en comunicación la caja con las células (fig. 49).

Orificio faríngeo o pabellón de la trompa. — De las diversas porciones de que consta la trompa de Eustaquio, la que más interesa al cirujano es el pabellón, ya que por él penetra la sonda en el cateterismo, y como no es posible guiarse por la vista para llevar a cabo esta operación, debemos valernos para ello de los datos anatómicos. Por consiguiente, vamos a estudiar con todo el cuidado necesario sus relaciones con las partes inmediatas.

El pabellón de la trompa de Eustaquio está situado en la transcavidad de las fosas nasales por encima del velo del paladar, inmediatamente por detrás del orificio posterior de las fosas nasales y en la pared lateral de la faringe.

Podemos llegar a él por dos vías: la nasal y la bucal, pero la circunstancia de estar colocado por encima del velo del paladar hace mucho más fácil el cateterismo por la vía nasal. Se ve, en efecto, que para sondar la trompa por la boca conviene pasar por debajo del velo del paladar, dirigiéndolo hacia arriba, un instrumento que, por lo tanto, debe ser curvo. Este es, no obstante, el método primitivo, tal como lo inventó para sí mismo Guyot, administrador de correos de Versalles. Al contrario, la vía nasal es directa. Sin embargo, siempre que se crea necesario *ver* directamente el pabellón y, por consiguiente, alumbrarlo por medio de un espejo laríngeo, deberemos escoger la vía bucal: para esto es necesario coger el velo del paladar con unas pinzas y conducirlo hacia delante, para poder introducir el espejo hasta cerca de la pared faríngea. Hasta el presente, la *rinoscopia* aplicada al examen del pabellón de la trompa de Eustaquio no ha dado grandes resultados, y por mi parte creo que no está llamada a desempeñar un gran papel.

La abertura del pabellón mira hacia abajo, adentro y adelante; por esto en el cateterismo, tanto la corvadura del instrumento como el manual operatorio están calculados de manera que el pico de la sonda se dirija hacia arriba, afuera y atrás. Su forma es la de una elipse cuyo diámetro mayor es vertical; hemos indicado ya las dimensiones. Si está perfectamente circunscrito por delante, arriba y atrás, no así por abajo, en donde se continúa insensiblemente con la pared faríngea, debido a que el armazón de esta abertura no es completo.

Especialmente por detrás limita a este orificio un grueso rodete, que, excepto en el niño, forma siempre prominencia en la cavidad faríngea, rodete por lo demás muy variable y formado a veces por un cartílago independiente, como lo representa la figura 65.

A este relieve, formado en la pared lateral por el rodete de que hablamos, y a cosa de 1 centímetro por delante de la pared posterior de la faringe, es debida una depresión constante conocida con el nombre de *fosita de Rosenmüller*. Esta fosita corresponde a la cara externa y posterior del cartílago, y se comprende bien que será tanto más profunda cuanto más saliente sea éste.

La existencia de esta fosita constituye la principal causa de error en el cateterismo de la trompa de Eustaquio, pues aquélla ofrece una dirección idéntica a la de la trompa, y la sonda se detiene en ella más fácilmente que en ésta. Uno de los modos de comprobar si el catéter ha penetrado por la vía que se desea, consiste en ejercer sobre él una ligera tracción; si se encuentra resistencia, se cree generalmente haber penetrado en la trompa. No obstante, se comprende fácilmente que la introducción del pico del catéter en la fosita de Rosenmüller pueda dar una sensación análoga, sobre todo si la cavidad es

profunda; el cirujano habrá podido comunicar a la sonda movimientos de rotación, habrá percibido su entrada en la cavidad y la resistencia a ligeras tracciones, deduciendo legítimamente de todo esto la penetración de la sonda en el interior de la trompa, y, sin embargo, estará por detrás de la misma. Más adelante indicaré el mejor medio, a mi entender, de evitar este error, que es muy frecuente.

Conviene saber a punto fijo la distancia que separa el orificio de la trompa

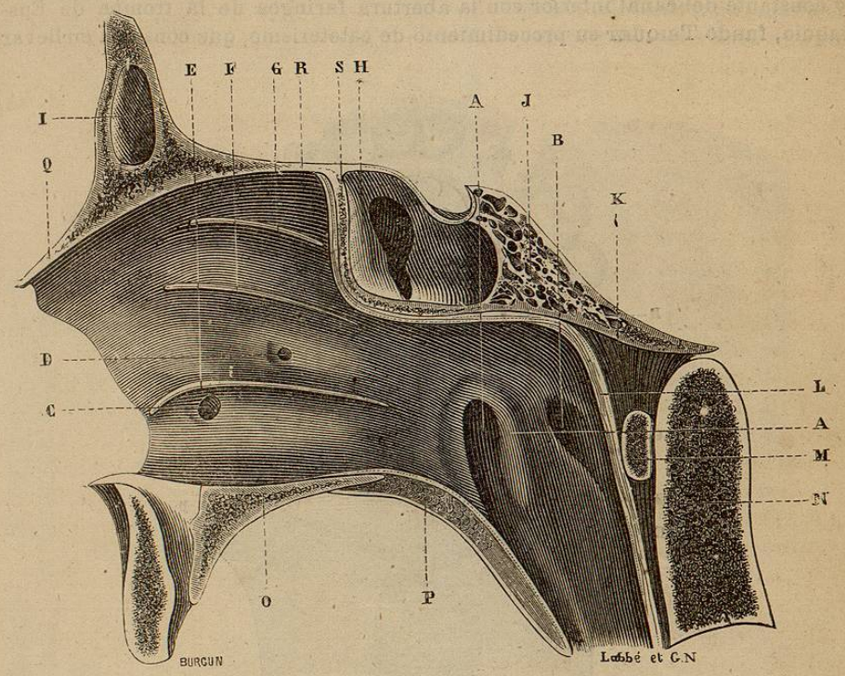

Fig. 60. — *Orificio faríngeo de la trompa de Eustaquio*

AA, orificio faríngeo de la trompa de Eustaquio.
B, fosita de Rosenmüller.
C, orificio inferior del conducto nasal.
D, orificio que pone en comunicación el canal medio con el seno maxilar.
E, línea de inserción de la concha inferior en la pared externa de las fosas nasales.
F, línea de inserción de la concha media.
G, línea de inserción de la concha superior.
H, seno esfenoidal.
I, seno frontal.
J, apófisis basilar del occipital.
K, manojo fibroso que se inserta en la apófisis basilar.
L, pared faríngea.
M, sección del arco anterior del atlas.
N, sección de la apófisis odontoides.
O, bóveda palatina.
P, velo del paladar.
Q, sección de los huesos propios de la nariz
R, bóveda de las fosas nasales.
S, pared anterior del seno esfenoidal.

de los cuatro puntos siguientes: de la pared posterior de la faringe, del velo del paladar, de la bóveda palatina y de la concha inferior. Ante todo he de advertir que, si bien estas distancias varían en los distintos sujetos, no por esto se alteran sus recíprocas relaciones.

La abertura de la trompa se encuentra a cosa de 1 centímetro por delante de la pared posterior de la faringe, y de 12 a 15 milímetros por detrás de la concha inferior. La línea E representa la inserción de la concha inferior en la pared externa de las fosas nasales después de seccionada aquélla. Esta preparación tiene por objeto demostrar que el borde superior del orificio tubárico se

encuentra precisamente en la prolongación de la línea en que se inserta la concha inferior, y que, siguiendo esta línea de inserción, es decir, la parte más elevada del canal inferior, el instrumento penetraría directamente en la trompa. Penetra tanto mejor, cuanto que la mucosa pituitaria, a nivel de la extremidad posterior de la concha, forma siempre un rodete, a veces bastante desarrollado para prolongar el canal hacia atrás hasta el pabellón, de modo que el orificio tubárico parece ser prolongación del canal inferior. En la relación precisa y constante del canal inferior con la abertura faríngea de la trompa de Eustaquio, fundó TRIQUET su procedimiento de cateterismo, que consistía en llevar

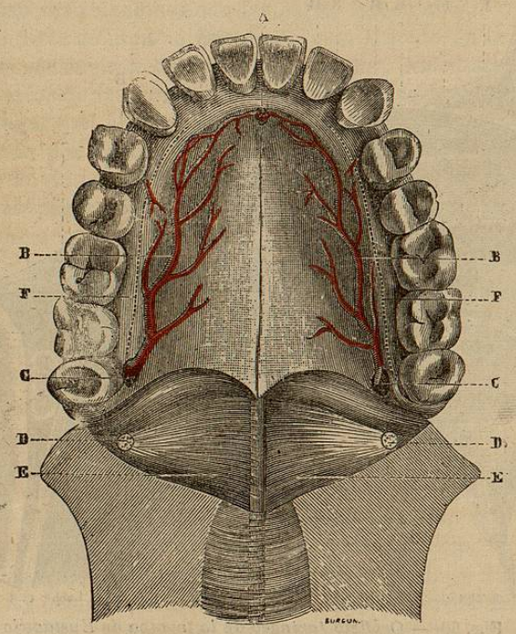

Fig. 61. — *Aponeurosis palatina*

A, agujero palatino anterior.
B, B, arterias palatinas posteriores.
C, C, agujero palatino posterior.
D, D, corte del ganchito del ala interna de la apófisis terigoides.
E, E, aponeurosis palatina.
F, F, línea de puntos indicando el trazado de las incisiones laterales en la operacion de la uranoplastia.

directamente el catéter al vértice del canal inferior para empujarlo luego directamente hacia atrás, maniobra que debe surtir efecto, con tanto más motivo, cuanto que el orificio mira hacia delante.

Aunque muy sencillo y no menos lógico, a mi entender no debe adoptarse el procedimiento de TRIQUET, porque prácticamente es más difícil que otros en apariencia más complicados. Para decir esto me fundo principalmente en la disposición de la concha, cuyo borde inferior es a veces tan encorvado, que el instrumento no puede penetrar en el canal sino exponiéndose a una fractura o causando violentos dolores.

Hagamos observar, como de paso, que la prolongación del rodete de la pituitaria hasta la trompa es una condición desventajosa que predispone a las obstrucciones del orificio tubárico por causa de coriza.

El pabellón está igualmente situado de 12 a 15 milímetros por encima del velo del paladar, y a una distancia casi igual por detrás del borde posterior de la bóveda palatina.

Por lo visto, pues, nos apartaremos muy poco de la verdad diciendo que el orificio faríngeo de la trompa de Eustaquio (nos referimos al borde superior de este orificio) está situado por debajo de la apófisis basilar, por delante de la pared posterior de la faringe, por detrás de la concha inferior, por encima del velo del paladar, por detrás y encima del borde posterior de la bóveda palatina, y a una distancia de 12 a 15 milímetros sensiblemente igual para cada uno de estos puntos, es decir, que el orificio tubárico ocupa casi el centro de la pared lateral de la faringe en la cavidad posterior de las fosas nasales.

Existe un detalle sobre el cual quiero llamar la atención, porque es muy importante para el cateterismo y no creo que hasta ahora nadie lo haya indicado. El tacto de la bóveda palatina, lo mismo si se practica con el dedo que por el intermedio de un instrumento, da lugar a una verdadera ilusión, que cualquiera podrá comprobar fácilmente. Parece que la porción ósea de la bóveda palatina se prolongue por lo menos 1 centímetro más atrás de lo que en realidad sucede; de manera que si nos limitáramos a este examen superficial, diríamos que el orificio tubárico está situado por encima del velo del paladar y corresponde exactamente al punto de unión de la bóveda con el velo. Pues bien, esto no deja de ser un error, como puede verse en un corte análogo al representado en la figura 60.

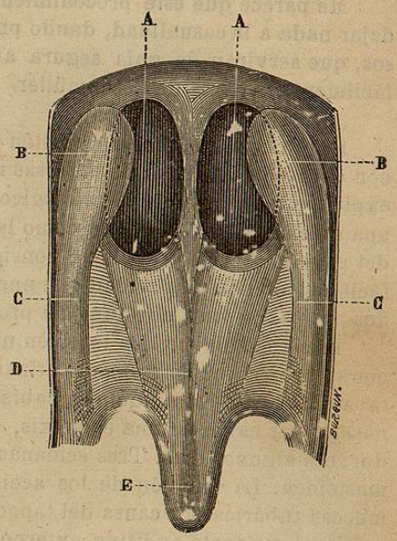

Fig. 62. — *Relaciones del pabellón de la trompa de Eustaquio con el orificio posterior de las fosas nasales.* (Tamaño natural. Adulto).

A, A, aberturas posteriores de las fosas nasales:
B, B, pabellón de la trompa de Eustaquio.
C, C, relieve formado por una porción del músculo faringoestafilino.
D, velo del paladar.
E, úvula.

He procurado encontrar la causa de esta ilusión, y me ha sido fácil demostrar que es debida a la presencia de la aponeurosis palatina, la cual, fuertemente distendida de una a otra apófisis terigoides, continúa el plano óseo y termina posteriormente por un reborde limpio y cortante, en el cual el dedo experimenta la misma impresión que si se tratase de un reborde óseo. Esta aponeurosis recibe el tendón del peristafilino externo, del cual, en rigor, puede considerarse como una expansión.

Resulta de esta disposición que, al tacto, el velo del paladar no se distingue de la bóveda sino a cosa de 1 centímetro y medio por detrás de su origen real; pues bien, precisamente a este nivel, es decir, en el borde posterior de la aponeurosis palatina, es en donde corresponde el pabellón de la trompa de Eustaquio.

Tomando por base las disposiciones anatómicas precedentes, he adoptado el procedimiento de cateterismo siguiente, el cual puede descomponerse en

cuatro tiempos: 1.º Introducir el catéter directa y rápidamente hasta ponerlo en contacto con la pared posterior de la faringe, procurando que la concavidad del instrumento mire hacia abajo; 2.º Retirar el catéter hasta la porción dura del paladar; 3.º Dirigirlo muy suavemente hacia atrás, para percibir con el pico del instrumento el borde posterior de la aponeurosis palatina, la cual, como he dicho, da primero una sensación de resistencia ósea, a la que sucede inmediatamente otra de blandura, fácilmente perceptible, y 4.º Al llegar a este punto, comunicar al instrumento un movimiento de rotación que dirija el pico del mismo hacia fuera, atrás y arriba.

Me parece que este procedimiento tiene sobre los demás la ventaja de no dejar nada a la casualidad, dando puntos de referencia anatómicos muy precisos, que servirán de guía segura al cirujano, y sobre todo la de evitar más fácilmente la fosita de Rosenmüller.

Según hemos dicho, el pabellón de la trompa de Eustaquio está en relación con el orificio posterior de las fosas nasales, relación que, por ser muy íntima, explica ciertos fenómenos patológicos. Para hacerse cargo de ella, es necesaria una sección de la faringe tal como la representa la figura 62. La cara posterior del pabellón forma un relieve considerable en la luz de los dos orificios. Es fácil concebir la solidaridad que une, desde el punto de vista patológico, estas dos partes, en vista de su íntima proximidad.

Esta relación explica también un hecho que me llamó la atención la primera vez, sin que de momento atinara en el mecanismo de su producción. Tratábase de un sujeto a quien se había practicado el taponamiento de las fosas nasales por causa de una epistaxis, habiendo permanecido colocado el tapón durante algunos días. Tres semanas después apareció un flemón en la región mastoidea. La filiación de los accidentes era como sigue: inflamación de la mucosa tubárica por causa del taponamiento, propagación de esta flogosis a la caja y al conducto auditivo externo bajo la forma de osteoperiostitis, y consiguiente flemón mastoideo producido por el mecanismo que he indicado anteriormente. Abrí un absceso del conducto auditivo externo, y el flemón terminó por resolución.

El examen de la figura 62 permitirá comprender el hecho de que, cuando no es posible introducir la sonda por la fosa nasal correspondiente, pueda sondarse la trompa pasando un instrumento apropiado por la otra fosa.

Estructura de la trompa de Eustaquio

El armazón de la trompa de Eustaquio consta esencialmente de un cartílago, el cual, como en el conducto auditivo externo, está interrumpido en una parte de la circunferencia del órgano y substituído en este punto por una hoja celulosa.

La porción cartilaginosa de la trompa afecta formas diversas, de las que no es posible formarse una idea sino a beneficio de cortes perpendiculares a su dirección.

El tipo que me ha parecido aproximarse más al estado normal es el representado en las siguientes figuras. La 63 ofrece las dimensiones rigurosamente exactas, y la 64 es la misma tres veces mayor. La sección recayó sobre la trompa derecha a 5 milímetros de su abertura faríngea, y demuestra perfectamente la extensión y disposición relativas de las porciones cartilaginosa y fibrosa del pabellón.

La porción cartilaginosa ocupa la parte superior, interna y posterior; la fibrosa corresponde a la inferior, externa y anterior; así es que la porción cartilaginosa, incurvada por sus dos extremos, ofrece la forma de un canal abierto por abajo y por delante. El reborde superior de este canal es tan pronunciado, que forma un verdadero ganchito, una especie de pico, gancho que puede ser una prolongación del cartílago principal, pero que más comúnmente me ha parecido estar formado por un segundo cartílago unido al precedente por medio de un ligamento, de suerte que en este punto tiene lugar un verdadero movimiento de charnela para abrir o cerrar el pabellón.

Uno o dos cartílagos, dispuestos en forma de canal en cuyos bordes se fija la porción fibrosa; un orificio elíptico cuyo diámetro mayo es vertical y su cara interna está tapizada por una membrana mucosa, tal es la disposición de la porción cartilaginosa en su estado de mayor sencillez.

La figura 65 representa una disposición anormal, que, sin embargo, no es muy rara. El corte se practicó en idénticas condiciones que para la figura anterior. Encuéntrase en este caso la misma disposición general, es decir, el canal, el ganchito superior, etc.; pero en vez de dos, existen cuatro cartílagos. Indicaremos particularmente esta especie de cartílago supernumerario inferior, cuya presencia es conveniente recordar por lo que afecta al cateterismo.

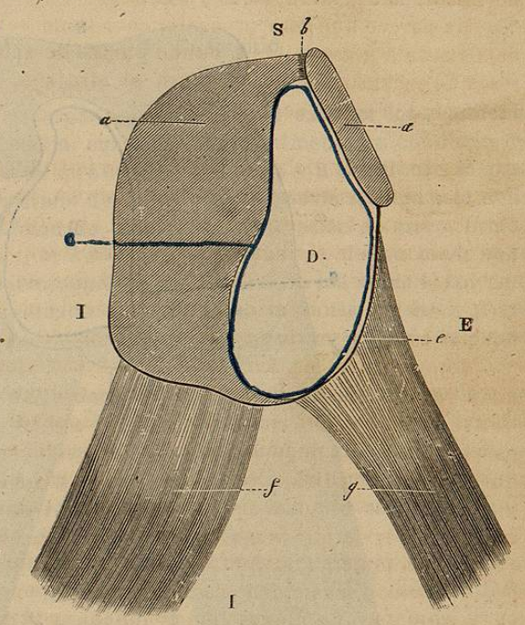

Fig. 64. — *La misma figura anterior, tres veces mayor.*

a, *a*, cartílagos de la trompa.
b, ligamento que une los dos cartílagos.
C, mucosa de la trompa.
D, cavidad de la trompa.
e, porcion de la trompa privada de cartílago.
f, peristafilino interno.
g, peristafilino externo.

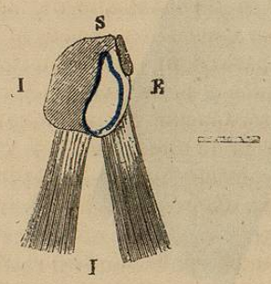

Fig. 63. — *Corte perpendicular al eje mayor de la trompa de Eustaquio, a 5 milímetros por fuera del orificio faríngeo.* (Trompa derecha, tamaño natural.)

La trompa está tapizada en toda su longitud por una *membrana mucosa,* que por una parte se continúa con la de la caja y células mastoideas, y por otra con la de la faringe. Todas las enfermedades de la mucosa faríngea se propagan a la trompa de Eustaquio con la mayor facilidad, y esta es la causa de la mayor parte de las obstrucciones de la trompa. Las placas mucosas, tan frecuentes en la faringe, afectan a menudo la mucosa del pabellón, hecho sobre