Véase, por lo demás, el procedimiento que aconsejo para esta operación: Divídanse primero la conjuntiva y la fascia subconjuntival con las tijeras curvas a nivel de la inserción esclerotical del músculo recto externo; divídase el tendón de este músculo y, en vez de continuar seccionando los tendones, todo alrededor de la córnea, introdúzcanse inmediatamente las tijeras por el ojal conjuntival hasta el nervio óptico; divídase este nervio en el momento que penetra en el globo del ojo y, cogiendo con unas pinzas de garfios el polo posterior del globo, atráigase éste al exterior a través del ojal conjuntival, para concluir la operación rasando con el instrumento la esclerótica.

Este modo de enuclear el ojo *de atrás adelante* es muy rápido y pone al abrigo de la abertura de la cavidad posterior de la órbita, mejor que ninguno de los demás procedimientos.

El globo del ojo pesa de 7 a 8 gramos.

En la época del nacimiento, las dimensiones del ojo son relativamente muy considerables: únicamente difieren de las que llevamos consignadas 3 o 4 milímetros. Una disposición análoga hemos indicado relativamente al aparato auditivo, lo cual está, por otra parte, en relación con el considerable desarrollo del sistema nervioso en esta época de la vida. Lo que puede suceder es que al nacer nos encontremos con que el globo del ojo ha sufrido una suspensión de desarrollo que afecte a su totalidad, anomalía conocida con el nombre de *microftalmía* o *anoftalmía.* Estas lesiones son casi siempre producidas por la existencia de un quiste congénito que ocupa la parte inferior e interna de la órbita. (Véase mi *Tratado de Cirugía clínica.*)

El eje anteroposterior del globo está normalmente en relación con la potencia del aparato dióptrico o refringente del ojo. Esto es lo que sucede en el emétrope. Pero no siempre sucede esto así.

Si suponemos que este eje mide 24 milímetros, en un sujeto emétrope, puede ser más largo o más corto siendo el mismo el aparato dióptrico. De aquí resultan enfermedades de la refracción, como son la *miopia* y la *hipermetropia.*

En estado normal, el aparato dióptrico del ojo está dispuesto de manera que el foco se efectúa sobre la retina; pero supongamos un mismo aparato dióptrico con un eje anteroposterior demasiado largo, ¿qué sucederá entonces? El foco ya no se formará sobre la retina, sino por delante de esta membrana, y sobre ésta se producirán círculos de difusión. Este estado constituye la miopia.

Por el contrario, supongamos que el diámetro anteroposterior es demasiado corto: estando el aparato dióptrico dispuesto para hacer converger los rayos luminosos a 24 milímetros por detrás de la córnea, si la superficie retiniana se encuentra a 22 milímetros, es evidente que el foco se formará a 2 milímetros por detrás de esta superficie, la cual no recibirá más que una imagen muy difusa. Este estado, cuyo conocimiento debemos al ilustre DONDERS, constituye la hipermetropía.

Se ve, pues, que la miopia y la hipermetropia son dos afecciones dependientes de un vicio de conformación del globo del ojo. En el primer caso, el diámetro anteroposterior es demasiado largo, y en el segundo, es demasiado corto, con relación, y en esto importa fijarse, al aparato dióptrico, o sea a los medios refringentes. El miope necesita divergencia, que se le proporciona por medio de cristales cóncavos, y al hipermetrope le falta convergencia, la cual consigue a beneficio de cristales convexos.

Siendo, tanto la miopia como la hipermetropia, resultando de un vicio de conformación, son defectos congénitos, y por su parte la miopia no tarda en manifestarse en el niño. Pero ¿en qué consiste que el hipermetrope no se percata de su defecto hasta una edad a veces avanzada, veinticinco a treinta años, por ejemplo? Depende esto de que el agente activo de la acomodación (el músculo ciliar) viene en auxilio del aparato de refracción para forzar la convergencia que debe tener lugar sobre la retina. En el emetrope, el equilibrio entre los dos aparatos es fisiológico, pero en el hipermetrope, sólo se obtiene a beneficio del poder acomodativo, de cuyo esfuerzo, por ser instintivo, no tiene noción el sujeto. Pero llega un momento en que el músculo de la acomodación pierde su vigor y no puede llegar a dar el grado de refracción que falta, y entonces la hipermetropía, de *latente* que era, se hace *manifiesta.* He aquí de qué modo, por lo general, se manifiesta: el sujeto empieza un trabajo de lectura, escritura o costura; durante diez minutos o en el primer cuarto de hora la visión es limpia, pero pasado este tiempo las letras empiezan a verse confusas: un momento de descanso basta para recobrar la limpieza de las imágenes. Empieza de nuevo el sujeto su trabajo y los mismos fenómenos se reproducen; sobrevienen en seguida dolores circunorbitarios violentos y lagrimeo; el descanso del órgano vuelve todavía las cosas a su primitivo estado, y así sucesivamente.

Al hipermetrope, he dicho, le falta refracción; conviene, pues, proporcionársela por medio de cristales convexos. Existe entre la generalidad de las gentes, y también entre ciertos médicos, la preocupación de que no *conviene acostumbrarse a los lentes,* grave error que permite la producción de alteraciones orgánicas, como consecuencia de una lesión primitivamente dinámica. Desde el momento que la hipermetropía se haga manifiesta, el sujeto deberá usar (únicamente para la visión próxima, pues el hipermetrope ve claramente a distancia) lentes convexos en relación con el grado de la enfermedad.

Teniendo en cuenta la forma del globo del ojo, y comparándolo a una esfera, se consideran en él: un *polo anterior,* que corresponde al centro de la córnea, y otro *posterior,* en el punto diametralmente opuesto. Los dos polos están situados en los dos extremos del eje anteroposterior del globo o *eje óptico.* El posterior corresponde, no en el punto por donde el nervio óptico penetra en el ojo, sino a unos $3^{mm},50$ más hacia fuera, a nivel de la mancha amarilla o *macula lutea;* así es que, cuando se quiere examinar con el oftalmoscopio esta mancha, es necesario mirar al enfermo directamente de frente.

Conocidos ya estos datos generales, podemos entrar en el estudio de las partes constitutivas del ojo.

Como quiera que en este libro me he propuesto limitarme a aquellos detalles anatómicos que considero necesarios para comprender la patología y la medicina operatoria, únicamente desde este punto de vista consideraré al aparato de la visión.

El globo del ojo se compone de *membranas* y de *medios.*

Membranas del ojo

Procediendo de fuera adentro, las *membranas* del ojo son: la *esclerótica* y la *córnea;* la *coroides* y el *iris;* la *retina* y la *membrana hialoides,* junto a la cual colocaré el cuerpo vítreo.

Esclerótica.—La esclerótica es una membrana fibrosa, resistente y absolutamente inextensible, que constituye el principal agente de protección de los

medios del ojo, y por su superficie exterior presta inserción a los diversos músculos que mueven el globo.

Su color es generalmente blanco mate, y la brillantez que tiene en su parte anterior es debida a la capa epitelial que la cubre. La coloración de la esclerótica ofrece mucha variedad de matices, que imprimen a la fisonomía un carácter especial. He tenido en mi clínica una enferma cuyas escleróticas eran casi azules; estos matices oscilan entre el blanco y el azul y dependen del mayor o menor espesor de la membrana, circunstancia en virtud de la cual se transparenta más o menos la capa pigmentaria subyacente. El abuso de los colirios de nitrato de plata puede llegar a alterar el color normal de la esclerótica, tomando ésta un tinte negruzco.

El espesor de la esclerótica aumenta ligeramente de delante atrás, en cuyo último punto es, por lo general, de 1 milímetro. Su porción más delgada está situada hacia delante y corresponde a nivel de las inserciones de los músculos rectos. Por mucha que sea su resistencia, la esclerótica puede ceder bajo la influencia de una presión interior continua, en cuyo caso se adelgaza lentamente y se produce un tumor redondeado en la parte anterior y en las inmediaciones de la córnea, o en la posterior y todo alrededor del nervio óptico, tumor que ha recibido el nombre de *estafiloma* de la esclerótica.

La esclerótica tiene dos aberturas: una posterior, la más pequeña, que permite la entrada en el ojo al nervio óptico y que corresponde a 1 milímetro por debajo y a 3 milímetros por dentro del eje óptico, y otra anterior, la mayor, en la cual está engastada la córnea; ya hemos visto anteriormente que la vaina fibrosa del nervio óptico se continúa con la esclerótica a nivel del orificio posterior.

Compuesta casi exclusivamente de haces de fibras de tejido laminoso entrecruzados en todas direcciones, como los que forman la textura del dermis, la esclerótica *no es elástica,* como equivocadamente afirman algunos autores. Es indudable que en la hidroftalmía, por ejemplo, con el tiempo puede llegar a distenderse; pero esta distensión es efecto de un cambio nutritivo. En el cadáver, bajo la influencia de una presión ejercida a beneficio de una inyección todo lo enérgica posible, la esclerótica se pone tensa, pero de ningún modo se distiende.

Esta falta de elasticidad nos explica los atroces dolores que experimentan los enfermos cuyo ojo se encuentra bajo la influencia de una presión interior brusca e intensa, como, por ejemplo, en el glaucoma agudo; pues no pudiendo la esclerótica ceder, los nervios ciliares que la atraviesan y corren por entre ella y la coroides para llegar al iris y a la córnea, son fuertemente comprimidos por el líquido; por esto urge muchísimo disminuir la presión intraocular, causa de todos los accidentes en el glaucoma agudo, a beneficio de una simple punción, o mejor, operando la iridectomía.

La esclerótica está expuesta a sufrir heridas por toda clase de cuerpos extraños, lo cual no ofrecería nada de particular si no fuera que, cuando estas heridas recaen en el círculo ciliar, son algo más graves que en otros puntos por la proximidad del iris. Pero existe una singular herida de la esclerótica que resulta de su falta de elasticidad, y es la rotura indirecta de esta membrana, producida, no de fuera adentro, sino de dentro afuera, a consecuencia de una violenta presión efectuada contra el globo por un cuerpo redondeado. Ejemplo: un hombre en estado de embriaguez considerable, al entrar por la noche y a obscuras en su cuarto, se cayó, recibiendo una violenta contusión en la parte *externa* del ojo, dando contra uno de los ángulos de la cama: al

siguiente día pude observar la existencia de una rotura de la esclerótica en su parte *interna* (lado opuesto al de la contusión) y como consecuencia una luxación subconjuntival del cristalino.

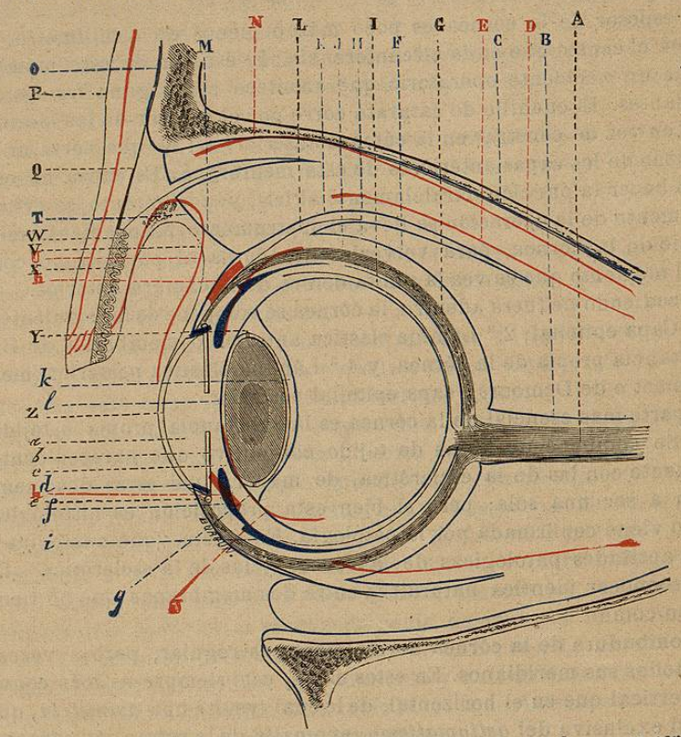

Fig. 80. — *Esquema general del globo del ojo y de los párpados, en un corte vertical anteroposterior*

A, nervio optico.
B, prolongación de la aponeurosis orbitaria sobre el nervio óptico.
C, periostio orbitario.
D, músculo elevador del párpado superior.
E, músculo recto superior.
F, hoja ocular de la aponeurosis orbitaria
G, esclerótica.
H, coroides.
I, retina.
J, membrana hialoides.
K, prolongación muscular de la aponeurosis orbitaria.
L, tendón del recto superior.
M, hoja subconjuntival o palpebral de la aponeurosis orbitaria.
N, tendón del elevador del párpado superior.
O, periostio del frontal.
P, piel de los párpados.
Q, ligamento suspensorio de los cartílagos tarsos.
R, músculo orbicular de los párpados.
T, grupo de las glándulas subconjuntivales.
U, conjuntiva ocular.
V, fondo de saco de la conjuntiva.
W, cartílago tarso.
X, glándula de Meibomio.
Y, conducto abollonado.
Z, córnea.
a, cámara anterior del ojo.
b, iris.
c, cámara posterior del ojo.
d, bisel de la córnea.
e, conducto de Fontana o de Schlemm.
f, procesos ciliares (azul).
g, hoja anterior de la membrana hialoides confundida con la zona de Zinn.
h, músculo ciliar (encarnado).
i, zona coroidea (azul).
j, zona de Zinn (encarnado).
k, cristaloides posterior.
l, cristaloides anterior.

Córnea. — La córnea es una membrana transparente que está engastada en la abertura anterior de la esclerótica, a manera de cristal de reloj; pero representa un segmento de una esfera menor que la de la esclerótica.

Mirada por su cara posterior, es circular; pero mirada por la anterior, es ligeramente oval, siendo horizontal su diámetro mayor, lo que es debido al bisel de su cara externa, que es algo más pronunciado por arriba y por abajo que por los lados.

El espesor de la córnea es poco más o menos de 1 milímetro, pero es menor en el centro que en la circunferencia. El espesor de esta membrana es causa de un accidente operatorio que acontece con alguna frecuencia a los principiantes. El cuchillo de catarata corre por el espesor de las láminas de la córnea, en vez de penetrar en la cámara anterior, así es que corta un colgajo a expensas de las capas anteriores de esta membrana. Es causa de este accidente el hacer la punción paralelamente al iris, y, por lo tanto, se evitará si en este momento de la operación se lleva el instrumento perpendicularmente a la superficie de la córnea, para volverlo en seguida al paralelismo con el iris desde el momento que se vea la punta dentro de la cámara anterior.

Procediendo de fuera adentro, la córnea se compone de las siguientes capas: 1.ª Capa epitelial; 2.ª Lámina elástica anterior o membrana de Bowman; 3.ª Substancia propia de la córnea, y 4.ª Lámina elástica posterior (membrana de Descemet o de Demours); capa epitelial posterior.

La parte más esencial de la córnea es la substancia propia o tejido de la córnea. Se compone de fibras de tejido conjuntivo que parecen continuarse directamente con las de la esclerótica, de manera que estas dos membranas vendrían a ser una sola; pero si bien esta proposición es histológicamente cierta, no viene confirmada por la patología. En efecto, ¿qué analogías existen entre las aptitudes patológicas de la córnea y las de la esclerótica? ¿Cómo es posible reconocer idéntica naturaleza entre dos membranas que no tienen una sola lesión común?

La combadura de la córnea normalmente es regular, pero a veces no es igual en todos sus meridianos. En estos casos, casi siempre es más convexa en sentido vertical que en el horizontal, de lo cual resulta una *asimetría,* que es la causa casi exclusiva del *astigmatismo,* anomalía de la refracción caracterizada por la distinta potencia refringente de los meridianos del ojo.

La córnea no recibe ni arterias ni venas, y los vasos de la conjuntiva llegan hasta su circunferencia en forma de asas. RECKLINGHAUSEN, a beneficio de su procedimiento de impregnación por el nitrato de plata, creyó haber descubierto linfáticos en la córnea; pero el doctor SAPPEY persiste en negar que existan tales linfáticos.

En cambio, la córnea recibe gran número de nervios que provienen ya de los de la conjuntiva, ya de los ciliares, nervios cuyo descubrimiento pertenece al doctor SCHLEMM; en el centro de la membrana, los tubos nerviosos han perdido ya su vaina y quedan reducidos al cilindro-eje.

La manera de nutrirse la córnea debe ser absolutamente peculiar de esta membrana y es un punto todavía muy obscuro. No es posible compararla con la de los dientes, pelos o cartílagos, porque, siquiera no se vea por dónde puede llegar la sangre arterial a la córnea, con todo, no existe en la economía ninguna otra membrana cuyas heridas se cicatricen más rápidamente que las de ésta. Puede muy bien suceder que un corte lineal practicado por la mañana, apenas sea perceptible por la noche del mismo día. Esto parece indicar la existencia de una nutrición muy activa; pero, por otra parte, todos los días hemos de presenciar la desesperante lentitud con que se reparan ciertas úlceras de la córnea, lo cual parece indicar que debe ser muy lánguida la nutrición de esta membrana.

Se encuentra todavía otra prueba de su actividad nutritiva en la queratitis, o sea en la inflamación de la córnea, enfermedad extraordinariamente frecuente y que reviste formas muy diversas, cuya causa desconocemos las más de las veces tanto como su modo de nutrición. Pocas membranas están tan propensas a ulcerarse como la córnea transparente.

La queratitis puede estar ligada a la afección descrita en estos últimos años con el nombre de *zona frontal* o *zona oftálmico,* e indicada por vez primera por el doctor HUTCHINSON en 1866.

El zona oftálmico es una erupción herpética desarrollada en el distrito de inervación de la primera rama del trigémino. Esta afección revela en la piel la irritación e inflamación de esta rama nerviosa, cuyos filetes pueden ser simultánea o aisladamente atacados.

Tanto la erupción cutánea como las lesiones oculares que la acompañan son trastornos tróficos, es decir, que deben atribuirse a una influencia directa del sistema nervioso sobre la nutrición.

Las úlceras de la córnea van o no acompañadas de desarrollo de nuevos vasos y ocupan sitios diversos. Unas veces la primera capa, o sea la epitelial, es la única que está como deslustrada o ulcerada y, por medio del alumbrado lateral, se ven en la superficie de la córnea una multitud de pequeños puntos muy aproximados los unos a los otros, o bien se observa una pequeña úlcera cuyo punto de partida es a menudo una flictena; esta úlcera puede destruir sucesivamente la lámina elástica anterior, ganar el tejido propio y atravesar la lámina elástica posterior, para producir una perforación a la cual se adapta inmediatamente el iris. La marcha de estas úlceras es muy lenta, quedando por mucho tiempo limitadas a la capa media; por esto se ve a veces que la membrana elástica posterior es rechazada hacia delante por el humor acuoso a través de la ulceración, formando al exterior una pequeña hernia transparente. Estas úlceras determinan una fotofobia y un lagrimeo muy considerables, lo cual es debido a la acción directa de la luz sobre la extremidad terminal de los nervios de la córnea puestos al descubierto.

Será útil que recordemos en este punto que, en los casos de úlcera y sobre todo de úlcera central de la córnea, la principal indicación consiste en mantener constantemente el iris dilatado a beneficio de la atropina, para oponerse a que se produzcan adherencias de esta membrana con la córnea, o sea las llamadas sinequias anteriores.

La queratitis intersticial o plástica puede ser rápidamente supurativa, como en las oftalmías purulentas, por ejemplo, y determinar la pérdida rápida del ojo. Las más de las veces la supuración está circunscrita y se produce un absceso intracorneal; en este caso, procede practicar inmediatamente la parecentesis con un cuchillo lanceolar para dar salida al pus, el cual, sin esta precaución, perforaría la córnea.

Pero la forma más común de queratitis es la que va acompañada de derrames plásticos más o menos abundantes, en el espesor del tejido propio de la córnea, con producción de vasos. Todos los cirujanos conocen lo difícil de la curación de estas queratitis, sobre todo cuando son antiguas, o sea cuando la córnea se presenta bajo la forma de una membrana rubicunda, carnosa *(pannus).*

Es indudable que el obstáculo a esta curación depende de la existencia de gran número de vasos arteriales de nueva formación en el espesor de la córnea: por esto el mejor modo de tratamiento consiste en destruirlos. Es un buen medio para esto el tocar cada uno de los troncos principales sobre la conjuntiva con un cilindro de nitrato de plata; pero es un medio más radical la *tonsura* de

la conjuntiva, propuesta por FURNARI, que consiste en la ablación con las tijeras curvas de la conjuntiva todo alrededor de la córnea.

Esta operación da a veces un resultado maravilloso, porque devuelve a la córnea su transparencia y, por lo tanto, al enfermo cierto grado de visión; pero puede también fracasar, y en este caso creo que la enfermedad está por encima de los recursos del arte. Véase lo que, a mi entender, sucede en este último caso: al principio de la enfermedad, los vasos que se desarrollan en la córnea provienen únicamente de la conjuntiva; son superficiales y están situados en la capa elástica anterior; la capa de tejido propio no está todavía vascularizada. Si en este período se interviene, los medios ordinarios de tratamiento y, en caso de fracasar éstos, la cauterización y la tonsura conjuntival acaban de ordinario con la enfermedad. Pero con el tiempo los vasos ganan las capas profundas de la córnea; se establecen nuevas conexiones entre éstos y los de la esclerótica y acaban por comunicar también con el sistema vascular iridocoroideo. Desde este momento la córnea, la esclerótica, la coroides y el iris tienen una circulación común, bajo cuya influencia sobrevienen modificaciones de textura en la primera, que quedan permanentes, pues resisten a todos los medios de tratamiento hasta hoy día ideados.

La curación de las queratitis intersticiales deja tras sí manchas indelebles más o menos marcadas y más o menos opacas (nefelion, leucoma, albugo), contra las cuales se han propuesto gran variedad de medios, y algunos de ellos, por lo ridículos, no los he de recordar. La abrasión de estas manchas no ha dado buenos resultados; en estos últimos tiempos, el doctor WECKER, ocupándose únicamente del lado estético de la cuestión, ha practicado con éxito el tatuaje por medio de la tinta china. No obstante, el doctor PANAS ha observado que esta pequeña operación puede determinar serios accidentes inflamatorios y en particular la iridociclitis.

Las queratitis intersticiales, sean o no vasculares, son casi siempre de origen escrofuloso y constituyen un triste legado de la juventud. Un cirujano inglés de los más respetables, el doctor HUTCHINSON, creyó que muchas de estas queratitis eran resultado de una diátesis sifilítica hereditaria y que, además, venían siempre acompañadas de una deformación característica de los incisivos. El borde libre de estos dientes presenta primero en el centro una eminencia cónica, que se desgasta con el tiempo y deja en su lugar una depresión, de manera que este borde resulta ser cóncavo en vez de recto.

Si quiera la opinión del doctor HUTCHINSON no esté demostrada en absoluto, no obstante, haremos bien propinando a estos enfermos un tratamiento específico, en caso de que los medios ordinarios no nos dieran resultado favorable.

La ausencia de vasos en la córnea nos permite comprender esa singular y grave afección conocida con el nombre de *gangrena* o *necrosis de la córnea*, caracterizada por reblandecimiento progresivo y destrucción de esta membrana, que parece hallarse infiltrada de pus, pero que, en realidad, es que sus elementos sufren la degeneración grasienta. Sin dejar de comprender lo que tiene esta explicación de vaga, debemos suponer, en conformidad con otros autores, que la necrosis de la córnea es el resultado de un trastorno nervioso que determina la lesión de nutrición.

La córnea es normalmente muy resistente, lo cual se deduce del hecho de soportar la presión intraocular de los medios del ojo. Pero, ya sea porque esta membrana pierda su resistencia por efecto de un traumatismo, ya porque su espesor sea menor de lo que corresponde al estado normal, a veces se deja

distender hasta el extremo de formar un tumor más o menos voluminoso, que sale por entre los párpados, tumor que lleva el nombre de *estafiloma de la córnea*.

Cuando el estafiloma es resultado de un traumatismo, es casi siempre, si no siempre, *opaco;* pero cuando es consecutivo a un adelgazamiento de la córnea, es *transparente* o *pelúcido*.

No es este lugar oportuno para ocuparnos del gran número de procedimientos operatorios que se han ideado como aplicables al tratamiento del estafiloma. Para mí, el mejor es el más sencillo, que consiste en coger el estafiloma con un tenáculo y escindir con las tijeras curvas todo la porción saliente. Prefiero este procedimiento al de CRITCHETT, en el cual se colocan previamente los hilos que luego han de suturar los labios de la herida.

El tratamiento del estafiloma transparente es muy interesante, porque es posible restablecer la visión, mientras que en el caso opuesto esta función está ya definitivamente perdida. DE GRAEFE ha llegado a dar a la córnea su combadura normal, a beneficio de destrucciones sucesivas del cono corneal por su centro; pero la indicación principal la encontró y puso en práctica BOWMAN, quien tuvo la idea de transformar la pupila en una hendedura estenopeica, del modo siguiente: se practica una pequeña incisión en el borde esclerotical y punto correspondiente a la extremidad del diámetro vertical de la córnea, por ejemplo, y se atrae el borde correspondiente de la pupila hacia fuera de la herida, para que se adhiera a ella; pasados algunos días, se repite la misma operación en la parte inferior, con lo cual la pupila queda transformada en una estrecha hendedura vertical.

El doctor ABADIE ha modificado el procedimiento: después de haber separado con una especie de trépano una rodajita de córnea correspondiente al centro del cono, introduce por esta herida unas tijeras construídas *ad hoc*, y practica una iridotomía vertical en el segmento inferior del iris. El doctor ABADIE ha obtenido de este modo algún buen resultado; pero como tuve ocasión de decir ante la Sociedad de Cirugía, es de temer, por una parte, que los labios de la herida del iris se aproximen, y por otra, que la hoja de las tijeras que pasa por detrás del iris contunda el cristalino y dé lugar a la producción de una catarata traumática.

Dada la situación superficial de la córnea, se comprende que sean frecuentes sus lesiones de continuidad, las cuales son producidas especialmente por cuerpos extraños y quemaduras.

De un modo general puede decirse que las heridas de la córnea son casi enteramente inocentes, como lo demuestran diariamente las incisiones y punciones que el cirujano practica en esta membrana; pero a menudo van complicadas con otras lesiones decididamente graves, como son: contusión o desgarro del iris, del cristalino, salida del humor vítreo, etc.

Conviene, sin embargo, hacer una excepción por lo que se refiere a las quemaduras, las cuales son extraordinariamente graves; pues, en efecto, casi siempre van inmediatamente seguidas de la opacidad de esta membrana, que a veces se perfora o se hace leucomatosa.

Los cuerpos extraños que la hieren son ordinariamente partículas de hierro, acero, sílice, granos de pólvora, etc. Cuando están implantados en la membrana elástica de Bowman, que es lo que más comúnmente sucede, se los puede separar fácilmente con una pluma de ave cortada en punta, imprimiendo una pequeña sacudida a la porción libre del cuerpo extraño. Pero cuando han

llegado a colocarse en el espesor del tejido propio y se ocultan en él por completo, es necesario recurrir al bisturí para destruir por el raspado las capas de la córnea colocadas por delante. Cuando el cuerpo extraño haya llegado hasta la membrana de Descemet, será necesario practicar una verdadera incisión, procediendo de manera que aquél no pueda caer en la cámara anterior. Para estos casos, DESMARRES aconseja que con la mano izquierda se introduzca po la córnea una aguja de paracentesis, colocándola detrás del cuerpo extraño, para que sirva de punto de apoyo e impida su caída en la cámara anterior, después de lo cual se practicará con la mano derecha y directamente sobre el cuerpo extraño una incisión, a beneficio de la cual aquél saldrá espontáneamente o podremos extraerlo con unas pinzas.

Al lado de las heridas accidentales que interesan el tejido de la córnea, he de colocar las que el cirujano practica con un fin terapéutico. Las condiciones de la incisión de la córnea puede decirse que dominan la historia de la operación de la catarata. No es este lugar a propósito para discutir los diversos procedimientos de extracción; nos limitaremos a decir, por lo que respecta a las heridas de la córnea, que éstas pueden ser de colgajo y lineales. Las primeras pasan por uno de los círculos menores de la esfera que representa el globo del ojo, mientras que las segundas pasan siempre por uno de los círculos mayores. Resulta de esto que, en el primer caso, los bordes de la herida son anchos y cortados a bisel, mientras que, en el segundo, son, al contrario, estrechos y cortados perpendicularmente; asimismo, en las heridas lineales, la reunión se efectúa con mucha mayor rapidez, porque la coaptación de los bordes es exacta y natural, mientras que, en las heridas de colgajo, hay verdadero encabalgamiento de un labio sobre el otro. Vemos, pues, que, en la extracción de la catarata, es más conveniente recurrir a las heridas lineales de la córnea.

Para completar lo referente a la historia de la córnea, fáltanos hablar de un punto que es importantísimo en la cirugía ocular, cual es el modo de unión de la córnea con la esclerótica.

Llevamos ya dicho que la córnea, engastada en la abertura anterior de la esclerótica a manera de un cristal de reloj, está cubierta en toda su circunferencia por la esclerótica. El bisel corneal C (fig. 81), algo más extenso en las partes superior e inferior que por los lados, tiene de altura 1 milímetro. Hay que considerar en él un borde anterior superficial y otro posterior profundo. El iris se inserta en la unión de la esclerótica y de la córnea, inserción que tiene lugar en el borde posterior del bisel corneal. Resulta de esta circunstancia el importante hecho de que la circunferencia mayor del iris no corresponde exteriormente a la línea de unión de la esclerótica con la córnea, sino que dista de ella poco más o menos 1 milímetro.

En su consecuencia, *en la operación de la catarata, la punción y la contrapunción pueden recaer sobre la esclerótica, sin que sea interesado el iris y sin que el cuchillo abandone la cámara anterior.*

La existencia del bisel de la córnea permite comprender un síntoma importante de la iritis, cual es el círculo grisáceo que rodea la córnea. En efecto, los vasos que se dirigen al iris atraviesan la esclerótica a nivel del borde superior de este bisel; cuando estos vasos están flogoseados, forman en este punto un círculo encarnado, pero que dista del reborde de la córnea toda la altura del bisel, es decir, cosa de 1 milímetro; precisamente esta porción de esclerótica, que corresponde a la altura del bisel y conserva el color gris normal, es la que forma el círculo de la iritis.

En el punto de unión de la esclerótica, córnea e iris, existe un conducto venoso G (fig. 81), conocido con el nombre de conducto de Fontana o de Schlemm; más adelante nos ocuparemos de él.

Lámina fusca. — La esclerótica está separada de la membrana subyacente, es decir, de la coroides, por una capa de tejido celular muy laxo, que permite desprender fácilmente una de otra estas dos membranas. Algunos autores consideran esta capa como una membrana especial, dándole el nombre de *lámina fusca* a causa de su color obscuro; pero bien examinado se ve que, en realidad, no es una membrana continua. Por esta capa laminosa corren los nervios ciliares, los cuales, nacidos del ganglio oftálmico, atraviesan la esclerótica todo alrededor del nervio óptico, para dirigirse de atrás adelante hasta las inmediaciones del círculo mayor del iris. Estos nervios, pues, están situados entre la esclerótica, membrana fibrosa inextensible, y la coroides; así es que, si suponemos súbitamente aumentada la presión intraocular, estos nervios sufrirán compresión, causa inmediata de los atroces dolores del glaucoma agudo, y como de estos ramos proceden los nervios de la córnea, así se explica también satisfactoriamente otro de los síntomas importantes de esta enfermedad, la insensibilidad de la córnea.

También se encuentran en esta capa las dos arterias ciliares largas.

Bueno está que recordemos que el doctor LE FORT propone una teoría del glaucoma agudo, en virtud de la cual la secreción producida por una iridocoroiditis se derramaría entre la esclerótica y la coroides, hecho que, en efecto, explicaría los fenómenos del glaucoma tan satisfactoriamente como el derrame intraocular admitido por DE GRAEFE.

Coroides. — La *coroides,* membrana eminentemente vascular, se extiende desde el punto de entrada del nervio óptico hasta el iris, con el cual tiene las más íntimas conexiones.

Por detrás es muy delgada y mide $^1/_6$ de milímetro; pero en la parte anterior es más gruesa y alcanza hasta 1 milímetro en D (fig. 81) a nivel del punto llamado zona coróidea.

La coroides está formada de tres capas: una exterior, laminosa; otra interior, pigmentaria, y otra intermedia, vascular. La capa vascular está compuesta de arterias, venas y capilares; la capa de los capilares, designada también con el nombre de membrana *coriocapilar,* es la más aproximada al centro del ojo, y ésta es la que da al fondo del mismo ese aspecto rojo uniforme que los principiantes en oftalmoscopia ven antes de distinguir la papila y los demás detalles.

La parte anterior de la coroides, o zona coroidea, se continúa directamente con la coroides por detrás de un punto llamado *ora serrata,* expresión de que todavía se sirven a veces los oftalmólogos. La ora serrata está colocada por delante del ecuador del ojo a unos 5 o 6 milímetros por detrás de la circunferencia de la córnea. La zona coroidea es, pues, la porción de coroides colocada entre la ora serrata por detrás y la circunferencia de la córnea por delante.

Hemos de considerar en ella una cara externa en relación con la esclerótica; otra interna, contigua a la membrana subyacente, la retina, que en este punto lleva el nombre de zona de Zinn; una extremidad posterior simple, continuándose directamente con la coroides, y otra anterior, que se divide en dos partes, una externa, o *músculo ciliar,* y otra interna, o *procesos ciliares* (fig. 81).

Constituyen el músculo ciliar (antiguo ligamento ciliar) dos capas de fibras musculares lisas: una externa, radiada (músculo de Brücke), que se extiende desde el conducto de Schlemm por delante, hasta la zona coroidea por detrás,