las cavidades inmediatas. En un caso lo vi ser efecto de una rotura del saco lagrimal (1).

Bordes libres de los párpados

El *borde libre* es el punto de convergencia de las cuatro capas que componen la porción ocular del párpado y en el cual la piel y la conjuntiva se continúan entre sí.

Compónese este borde de dos porciones distintas: una externa, que comprende los cinco sextos, cubierta de pestañas y llamada *porción ciliar,* y otra interna, desprovista de pestañas y en íntima relación con el aparato lagrimal: es la *porción lagrimal.* En este momento nos ocuparemos únicamente de la primera porción, dejando la segunda, como también el ángulo interno, para estudiarlos con el aparato lagrimal.

El espesor del borde libre de los párpados es de unos 2 milímetros, espesor que permite practicar una excelente operación, la *blefarorrafia,* que consiste en escindir con un bisturí muy estrecho una lengüeta de mucosa de todo lo largo del borde libre de cada uno de los párpados y en suturar juntos estos últimos. Esta sutura, combinada con una incisión liberatriz, puede a veces ser suficiente para curar un ectropión, y no es menos útil cuando se necesita un colgajo para reemplazar el párpado destruído, tal como lo hacía constantemente DENONVILLIERS en sus excelentes operaciones de autoplastia.

En el labio anterior del borde libre nacen las pestañas; en el posterior desembocan las glándulas de Meibomio.

Las *pestañas* están implantadas oblicuamente, de manera que su punta se dirige hacia delante; además describen una curva tal, que las correspondientes de los dós párpados se tocan por la convexidad. A consecuencia de una implantación viciosa del folículo piloso, la dirección de las pestañas cambia, y este hecho, en apariencia insignificante, puede traer las más graves consecuencias. Cuando esto acontece, la pestaña, en vez de dirigirse hacia delante, se dirige hacia atrás, viniendo a irritar constantemente la conjuntiva y la córnea. Esta implantación viciosa de las pestañas se llama *triquiasis.* La triquiasis determina con el tiempo queratitis, opacidades de la córnea y, finalmente, la pérdida de la visión; antes de llegar a este extremo los enfermos arrastran una penosa existencia. La depilación, por la cual es preciso empezar siempre el tratamiento, lleva rápidamente a la curación, porque separa la causa del mal; pero aquélla es simplemente pasajera y, por lo tanto, hay al fin que decidirse a llevar a cabo una operación quirúrgica. La curación radical de la triquiasis es muy difícil de conseguir, lo cual puede sospecharse con sólo hacerse cargo del gran número de procedimientos de que hacen mención los tratados de medicina operatoria. El cirujano podrá reducirse a practicar la escisión del borde libre del párpado por encima de los folículos pilosos, tal como lo practiqué con éxito en el año de 1868, en el hospital de San Antonio, a una enfermera de la casa.

Casos se ven en los cuales no son únicamente las pestañas las que están desviadas, sino que lo está también el borde libre del párpado en su totalidad.

(1) Tratábase de un sujeto que se llamaba José Godart, de cuarenta y cuatro años de edad, que entró en mi visita del hospital de San Antonio en 9 de Enero de 1870. Jugando recibió un golpe en la órbita izquierda; los párpados estaban llenos de aire, y el enfisema aumentaba considerablemente cuando el enfermo se sonaba; procediendo por eliminación, llegué a convencerme de que el aire no podía provenir más que de un desgarro del saco lagrimal; por lo demás, el enfermo salió completamente curado a los diez días de estancia en el hospital. — *N. del A.)*

La desviación de este borde libre hacia *dentro* constituye lo que se llama *entropion.* Esta desviación puede estar bajo la dependencia de un blefarospasmo, como de ello era un ejemplo la joven de que he hablado anteriormente; pero las más de las veces es consecuencia de una inflamación crónica que estrecha la hendedura palpebral atrayendo el borde hacia dentro. El entropión da lugar a los mismos accidentes que la triquiasis y debe combatirse por idénticos medios.

La desviación opuesta del borde libre, es decir, hacia fuera, lleva el nombre de *ectropion.* Esta afección a veces es efecto de la falta de tonicidad de los párpados, como sucede en los viejos; pero el verdadero ectropión es el que resulta de una cicatriz consecutiva a una pérdida de substancia del párpado por quemadura o gangrena. Esta afección, no sólo constituye una deformidad que afea, sino que, además, compromete el ojo, porque los párpados no pueden cubrirlo y protegerlo convenientemente. Tan sólo una operacion de autoplastia puede curar el ectropión.

Como todos los bulbos pilosos en general, el de las pestañas está rodeado de dos glándulas sebáceas que vacian en el interior de aquél su producto de secreción. Existe una inflamación del borde libre del párpado que recae especialmente en estos dos órganos: pestaña y glándula, enfermedad conocida con el nombre de *blefaritis glándulociliar.* Es propia de los sujetos linfáticos y escrofulosos, y aunque de por sí ligera, tiene el grave inconveniente de que trastorna de un modo desagradable las facciones del enfermo. Como al principio de esta enfermedad la secreción de las glándulas está muy sobrexcitada, los bordes libres de los párpados están rubicundos, tumefactos, pegados el uno al otro y cubiertos de costras. Después de esto, quedan pequeñas ulceraciones, caen las pestañas y los bordes palpebrales acaban por estar únicamente representados por un rodete encarnado y lustroso de aspecto nada agradable.

Siquiera hayamos indicado de paso las glándulas de los párpados al hablar de las diversas capas en que se las encuentra, creemos útil presentar un cuadro de conjunto, vista la frecuencia de sus enfermedades. Existen de ellas cuatro grupos:

1.° Las glándulas cutáneas, sudoríparas y sebáceas, que se abren en la superficie de la piel;

2.° Las subconjuntivales, que ocupan los fondos de saco de la conjuntiva;

3.° Las sebáceas anexas a los folículos ciliares, que se abren en estos folículos;

4.° Las glándulas de Meibomio, glándulas en racimo, colocadas en la cara profunda del cartílago, dispuestas en serie lineal y abriéndose en el labio posterior del borde libre.

Añadamos a esto la porción accesoria de la lagrimal y el grupo de glándulas que forman la carúncula lagrimal.

Estas diversas glándulas pueden hipertrofiarse, inflamarse o ser el punto de origen de quistes; no obstante, en la práctica apenas se encuentran como lesiones patológicas ligadas a estas glándulas más que el *orzuelo* y la *chalación.*

El orzuelo consiste en un pequeño tumor rubicundo, doloroso, que ocupa el labio anterior del borde libre y es evidentemente debido a la inflamación de una glándula sebácea.

La patogenia de las chalaciones es muy compleja. Llámase chalación (χάλαζα, granizo, por comparación con un pedrisco) a un tumor generalmente

pequeño que hace prominencia en la piel o en la mucosa, en un punto más o menos próximo al borde libre, conteniendo ordinariamente líquido y formado algunas veces de partes sólidas.

La expresión «quiste de los párpados» no debe, pues, ser enteramente sinónima de chalación, puesto que el tumor que constituye esta última puede ser sólido. Por lo demás, esto no importa gran cosa, porque, a mi entender, es imposible predecir si el contenido de la chalación es líquido o sólido, y, por otra parte, el tratamiento es en ambos casos el mismo.

Cuando la chalación es muy pequeña y, sobre todo, cuando está situada en el borde libre bajo el aspecto de un pequeño tumor redondeado y blanquecino, creo que su punto de partida es alguno de los folículos sebáceos. Pero las más de las veces se origina en las glándulas de Meibomio. En este caso, el tumor forma prominencia por el lado de la conjuntiva y molesta mucho al enfermo. También forma prominencia por el lado de la piel, de manera que por ambas superficies puede practicarse la operación. Si la chalación ocupa el párpado inferior y forma una prominencia bien circunscrita debajo de la conjuntiva, deberá escindírsela por este lado, puesto que la inversión de este párpado no necesita maniobra alguna especial; pero si ocupa el párpado superior, mi parecer es que se opere siempre por la piel, porque así la operación es mucho más fácil, menos dolorosa y la cicatriz resultante es casi nula.

La chalación sólida está formada por un lóbulo hipertrofiado de una glándula de Meibomio, y la chalación líquida por la acumulación del producto de secreción a causa de un obstáculo a su libre salida al exterior.

Vasos y nervios de los párpados

Son en gran número los vasos que se distribuyen por los párpados. Las arterias llamadas palpebrales provienen de ramas de la oftálmica y no se prestan a ninguna consideración especial. Las venas desembocan en la oftálmica, y de aquí al seno cavernoso. Ya hemos insistido diferentes veces sobre esta comunicación del sistema venoso extracraneal con la circulación encefálica, lo cual explica la producción de accidentes mortales consecutivos a una enfermedad de los párpados, quizá de por sí poco grave, como, por ejemplo, un forúnculo. Bueno será que recordemos también que los párpados son uno de los sitios de predilección de los tumores eréctiles. Siempre que se pueda, trataremos estos tumores por la vacunación o por cauterizaciones intersticiales por medio de un estilete enrojecido al fuego o valiéndonos del termocauterio.

Los nervios de los párpados son motores y sensitivos. Los motores provienen de dos orígenes: del facial, que se distribuye en el músculo orbicular, y del motor ocular común, que anima al elevador del párpado superior. Ya hemos indicado anteriormente los accidentes que lleva consigo la parálisis de estos dos nervios. Los nervios sensitivos de los párpados provienen todos del quinto par y no dan lugar a consideración alguna especial.

REGIÓN SUPERCILIAR

La *región superciliar* está exclusivamente formada por la ceja, caracterizada por una prominencia del frontal dirigida horizontalmente y situada por encima de la órbita. Esta prominencia está cubierta de pelos destinados a absorber una parte de los rayos luminosos y a desviar el curso del sudor; los

pelos limitan exactamente la región y forman un arco cuya convexidad mira hacia arriba.

La parte interna es más gruesa, corresponde a la raíz de la nariz y toma el nombre de *cabeza de la ceja;* la parte externa termina afilándose hacia la apófisis orbitaria externa y se llama *cola de la ceja;* la porción intermedia se llama *cuerpo.*

La cabeza de cada ceja está en general separada de la del lado opuesto por la raíz de la nariz; pero algunas veces las dos cejas se reunen en la línea media, con lo cual imprimen a la fisonomía cierto carácter de severidad.

Mientras que en algunos sujetos el arco superciliar está apenas pronunciado, en otros forma una especie de promontorio que sobresale de la cavidad orbitaria y dificulta las operaciones que se practican en el globo del ojo.

Superposición de los planos

Procediendo de fuera adentro, encontramos sucesivamente:

La piel, una capa célulograsienta subcutánea, una capa muscular, una capa de tejido conjuntivo submuscular, el periostio y el esqueleto.

Piel. — La piel de la ceja difiere mucho de la de los párpados. Está cubierta de pelos de color variable, como el de los cabellos; pelos que, implantados perpendicularmente en el punto que corresponde a la cabeza de la ceja, son oblicuos en el resto de la región.

Por su cara profunda, la piel está muy adherida, y lo está más por fuera que por dentro, a causa de la inserción que en este punto presta al músculo intrínseco de la región, el superciliar. Resulta de esta adherencia que la disección de la piel de la ceja es difícil y que el tegumento no se desliza sino arrastrando consigo a las partes subyacentes. Otra consecuencia de esta circunstancia tiene aplicación a las heridas: así es que, como sucede en las del cuero cabelludo, las que en la región de que tratamos no pasan de la piel no tienen tendencia alguna a la separación de los bordes, de manera que, en este caso, no es necesaria la sutura y mucho menos si la herida es contusa. Cuando se considere necesario practicar la sutura, será conveniente rasurar por completo la región, y asimismo será indispensable vigilar la supuración, porque la retención del pus debajo de los hilos podría ocasionar una erisipela flemonosa y en todo caso la presencia de este líquido provocaría violentos dolores y fiebre. Toda incisión que se practique en la ceja deberá ser paralela a la dirección de ésta, a fin de que los pelos oculten la cicatriz. El gran número de glándulas sebáceas que contiene esta piel es circunstancia abonada para el desarrollo de quistes análogos a los que se observan en las demás regiones; quistes que es preciso diferenciarlos bien de los dermoideos de la misma región, cuya patogenia es enteramente distinta, como bien pronto indicaremos.

Capa célulograsienta subcutánea. — Esta capa contiene poca grasa y ésta es densa, apretada y está adherida a la piel por el intermedio de las fibras del superciliar, las cuales la atraviesan para ir a insertarse en la cara profunda del dermis.

Capa muscular. — La capa muscular de la ceja es bastante gruesa. Se compone de tres músculos, de los cuales dos son superficiales, el orbicular de los párpados y el frontal, y el otro profundo, el superciliar. Los dos primeros llevan una dirección inversa, entrecruzándose el uno con el otro. El superciliar los atraviesa de atrás adelante para ir a insertarse en la piel. Resulta de

esto que el plano muscular forma una red apretada, densa y casi inextricable.

Capa celulosa submuscular. — Por debajo de los músculos se encuentra una capa de tejido conjuntivo laxo y laminoso, que permite el deslizamiento en masa y, por consiguiente, facilita el fruncimiento de la ceja; se continúa con la capa celulosa subaponeurótica del cuero cabelludo, acerca de la cual hemos insistido anteriormente, y da lugar a las mismas consideraciones patológicas que, por lo tanto, es inútil repetir.

Periostio. — El periostio está íntimamente adherido al hueso frontal. Se continúa con el periostio de la órbita, con la aponeurosis orbitaria y con el ligamento ancho de los párpados.

Esqueleto. — El esqueleto de la región está formado por el frontal, que a este nivel ofrece una separación de sus dos láminas, constituyendo el llamado *seno frontal*. Esta relación de la ceja con el seno frontal explica una afección quirúrgica curiosa que, a mi entender, se comprenderá bien fijándose en el hecho siguiente. Llamóseme para ver a una joven de veinte años que acababa de caer llevando en la mano un cántaro de alfarería. El cántaro se había roto en mil pedazos, y la joven tenía a nivel de la ceja derecha una herida abierta, en la cual el dedo penetraba holgadamente; el frontal estaba fracturado y un fragmento enteramente desprendido formaba, por debajo de la piel, una prominencia de unos 2 centímetros. Traté de reducir este fragmento deprimiéndolo, pero choqué con una invencible resistencia, de la cual me dió en explicación la exploración atenta de la herida, pues a una profundidad no menor de 3 centímetros hallábase un pedazo de cántaro, del volumen de una gruesa avellana, el cual estaba enclavado en el espesor del frontal, a manera de cuña. Esta ancha cavidad, abierta por delante y a nivel de la ceja, y limitada superiormente por la lámina externa del frontal, estaba cerrada interiormente por la lámina vítrea, que pude percibir con el dedo, y era, en definitiva, el mismo seno frontal, cuya base se había hundido, y la pared anterior, fracturada muy lejos hacia arriba a nivel del vértice del seno, la mantenía elevada el pedazo de cántaro. El foco de la fractura estaba lleno de sangre, y ésta era agitada por latidos isócronos con los del pulso; por esto, en el primer momento, creí que hasta el cerebro había quedado al descubierto en una grande extensión. Extraído el cuerpo extraño, la curación fué rápida. No me cabe duda de que la lesión estaba limitada al seno frontal, circunstancia que disminuía considerablemente la gravedad del pronóstico. Por lo demás, esta joven tenía muy desarrolladas las prominencias frontales.

Ya llevamos indicada la forma cortante del borde superior de la base de la órbita, sobre el cual descansa la ceja, así como la consecuencia resultante para las heridas de esta región. En efecto, éstas pueden tener lugar de dentro afuera y, en este caso, los tegumentos, comprimidos por este borde, son muy limpiamente divididos, como se observa, por ejemplo, a nivel del maléolo interno a consecuencia de ciertas fracturas maleolares. Esta circunstancia da a las heridas de la ceja producidas por este mecanismo una gravedad especial, puesto que son necesariamente profundas y el hueso queda denudado. Hemos visto ya (págs. 11 y 12) que los arrancamientos completos del cuero cabelludo, debidos a una violenta tracción ejercida en los cabellos, empiezan siempre por la sección de la piel sobre el reborde cortante de la órbita. Las contusiones de la ceja dícese que pueden ocasionar una ceguera repentina, fenómeno singular y raro del cual se han dado muchas explicaciones: la contusión del nervio supraorbitario, la conmoción sufrida por el nervio óptico y, como ya llevamos indicado, la infiltración sanguínea entre las vainas del nervio óptico, ingeniosa y satisfactoria hipótesis ideada por el doctor ABADIE.

Vasos y nervios de la ceja

La rama anterior de la temporal superficial por fuera, la supraorbitaria por la parte media y la nasal por dentro proporcionan a la ceja la sangre arterial. Las venas siguen el trayecto de las arterias.

Los vasos linfáticos afluyen: los de la cabeza de la ceja, a los ganglios submaxilares, y los de la cola, a los parotídeos.

El nervio facial da ramas motoras a los músculos de la región, y en el espesor de ella se anastomosa con las ramas supraorbitarias del quinto par, que es el que proporciona los ramos sensitivos.

En la región de la ceja pueden presentarse toda clase de tumores, pero es sitio especial de una afección sobre la cual quiero fijarme, los *quistes dermoideos*.

El sitio de elección de estos quistes es la cola de la ceja y, por consiguiente, están situados a nivel de la apófisis orbitaria externa; su existencia parece ligada al desarrollo de la cara. En efecto, es precisamente a nivel de la cola de la ceja el punto en que se opera la unión de la primera hendedura branquial; ahora bien, se supone, y esta suposición es muy verosímil, que, en el momento de esta oclusión, una pequeña porción del tegumento queda cogida en la hendedura. Desde luego resulta una depresión de la piel en forma de dedo de guante, después un fondo de saco con un cuello que se estrecha cada vez más, acabando a no tardar por obliterarse. De este modo se forma una bolsa subcutánea cuya estructura es idéntica a la de la piel.

Esta anomalía del desarrollo explica perfectamente los fenómenos patológicos. En efecto, el quiste dermoideo ocupa constantemente el mismo sitio, la cola de la ceja; es siempre *congénito;* contiene invariablemente en su interior los productos de secreción de la piel: pelos, materia sebácea y células epiteliales, y, finalmente, es siempre profundo, está cubierto por las diversas capas de la región y *adherido* al esqueleto. Con estas simples indicaciones puede comprenderse la historia de estos quistes, y en particular desde el punto de vista clínico, como fueron ya perfectamente estudiados por BOYER.

APARATO LAGRIMAL

La idea más general que podemos formarnos del *aparato lagrimal* es la siguiente: un órgano secretorio, la *glándula lagrimal*, situada en la parte superior y externa del globo del ojo, derrama un líquido, las *lágrimas*, a nivel de la comisura externa de los párpados. Las lágrimas corren por delante del ojo de fuera adentro hasta el ángulo interno, arrastrando cuanto en su camino encuentran; se acumulan un instante en la comisura interna en un espacio triangular, el *lago lagrimal*, penetran en seguida por los *puntos lagrimales*, atraviesan los *conductículos lagrimales* y llegan al *saco lagrimal*, desde el cual se introducen inmediatamente en el *conducto nasal*, para caer en definitiva en el *canal inferior* de las fosas nasales.

Estudiaremos, pues, sucesivamente:

La glándula lagrimal;

El lago lagrimal;
Los puntos lagrimales;
Los conductillos lagrimales;
El saco lagrimal;
El conducto nasal.

Glándula lagrimal GL (fig. 85)

Se consideran en la *glándula lagrimal* dos porciones: una principal situada en la órbita, y otra accesoria, situada en el espesor de los párpados.

La porción orbitaria de la glándula lagrimal tiene la forma de una almendra y está situada en una fosita llamada lagrimal, que corresponde al ángulo

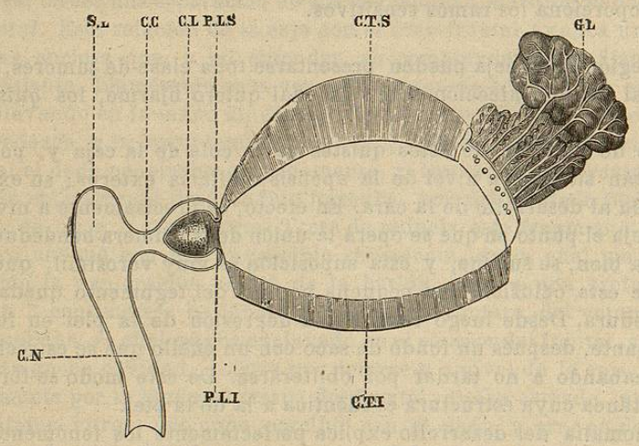

Fig. 85. — *Aparato lagrimal* (ojo izquierdo

CC, conducto común a los dos conductillos lagrimales.
CL, carúncula lagrimal.
CTI, cartílago tarso inferior.
CAS, cartilago tarso superior.
GL, glándula lagrimal.
CN, conducto nasal.
PLI, punto lagrimal inferior.
PLS, punto lagrimal superior.
SL, saco lagrimal.

formado por la convergencia de las paredes superior y externa de la órbita; su extremidad anterior dista únicamente algunos milímetros del reborde orbitario, por lo cual es muy accesible a la acción quirúrgica.

La glándula lagrimal está encerrada en una vaina fibrosa especial, de manera que podemos extirparla sin penetrar en la cavidad posterior de la órbita.

He aquí de qué modo podemos darnos cuenta de las relaciones de la glándula con la aponeurosls: llegado el periostio de la órbita B (fig. 86) a la extremidad posterior de la glándula, se divide en dos hojas; una muy delgada sigue el trayecto primitivo, pasa entre la gláudula y el hueso y va a continuarse con el periostio de la región superciliar; la otra hoja, más gruesa, pasa por debajo de la glándula y viene a unirse con la anterior a nivel del reborde orbitario, pero después de haberse confundido con la aponeurosis ocular, que se dirige también al mismo punto para continuarse igualmente con el periostio de la ceja. Pudiéramos, pues, decir, casi indiferentemente, que la glándula lagrimal está comprendida en un desdoblamiento del periostio de la órbita o de la

aponeurosis ocular que va luego a continuarse con el periostio; por lo demás, el hecho no tiene gran importancia. Pero lo que importa saber es que la glándula lagrimal está separada por su vaina fibrosa: hacia delante, de la conjuntiva; hacia abajo, del globo del ojo; hacia atrás, de la cavidad postocular, y que es posible enuclearla sin que sea necesario poner al descubierto ninguna de estas partes.

En virtud de estas disposiciones, véase qué procedimiento operatorio aconsejo: practíquese en la base de la órbita, a nivel de la cola de la ceja, una incisión paralela al reborde de aquella cavidad, interesando las partes blandas, incluso el periostio; despréndase éste, que en este punto es muy resistente, y deprímase hasta que se vea la luz de la órbita. Bien pronto se encuentra una hoja tan delgada, que a su través se distinguen las granulaciones de la glándula, y desde luego puede extirparse ésta muy fácilmente, por la circunstancia

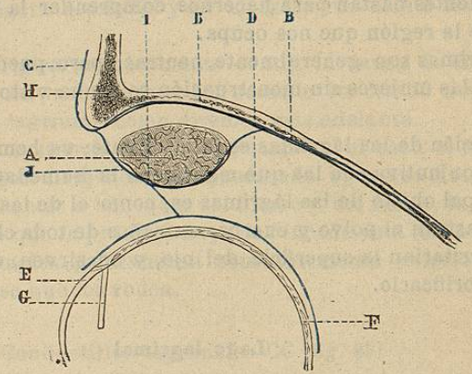

Fig. 86. — *Esquema que demuestra las relaciones de la aponeurosis orbitaria con la porción orbitaria de la glándula lagrima*

A, glándula lagrimal.
BB', periostio orbitario.
C, periostio frontal.
D, hoja ocular de la aponeurosis.
E, córnea
F, esclerótica.
G, iris.
H, sección del frontal.
IJ, desdoblamiento del periostio orbitario.

de que se evita con seguridad el abrir la cavidad posterior de la órbita. Este accidente es mucho más de temer cuando, como aconsejan los autores, se incinde la comisura externa para llegar a la glándula.

De la extremidad anterior de la glándula lagrimal parten conductos excretores en número variable, los cuales vienen a abrirse en el fondo de saco de la conjuntiva. Acompañan a estos conductos granulaciones glandulares que atraviesan la aponeurosis orbitaria, penetran en el párpado y constituyen la porción *accesoria* o *palpebral* de la glándula lagrimal. La glándula lagrimal accesoria desagua también por conductos excretores en número variable, ya en los conductos principales, ya directamente en la superficie de la conjuntiva (1).

(1) La disposición de los conductos excretores de la glándula lagrimal tiene, desde el punto de vista topográfico, tan poquísima importancia, que no me parece conveniente destinar a ella una extensa discusión; sin embargo, debo decir que, a pesar de la autoridad tan justamente concedida a los trabajos del doctor SAPPEY, autoridad que yo soy el primero en reconocer, no puedo por ahora cambiar en nada las conclusiones a que llegué en 1859 sobre este particular, porque el procedimiento de maceración en el ácido tartárico, de que me he valido, considerado por el doctor SAPPEY como tan defectuoso, y cuyo conocimiento, me apresuro a decirlo, debí al doctor GIRALDÉS, me permitió también, en 1858, demostrar la verdadera disposición de las glándulas sublinguales, disposición que nadie ha puesto en duda. — *(N. del A.)*

Una rama arterial voluminosa procedente de la oftálmica se dirige a la glándula lagrimal, y la vena sigue el trayecto de la arteria.

Los nervios provienen del quinto par. Se distribuyen por ella el ramo lagrimal y un filete anastomótico del maxilar superior. Un ramo que acompaña a la arteria lagrimal procede del gran simpático.

La glándula lagrimal es de las en racimo, y en este concepto puede sufrir las alteraciones ordinarias de estas glándulas: inflamación, hipertrofia, adenomas, quistes y degeneración cancerosa. Uno de los tumores que en ella se desarrollan tiene un color verdoso y ha sido descrito con el nombre de *cloroma;* a mi entender, no es otra cosa que un sarcoma de la glándula que contiene células pigmentarias, uno de esos sarcomas melánicos, más frecuentes en la órbita que en ninguna otra parte. También se han observado cálculos o *dacriolitos*. Estas diversas afecciones son, por otra parte, raras, y las nociones anatómicas precedentes bastan para hacernos comprender la influencia que pueden ejercer sobre la región que nos ocupa.

Las lágrimas son generalmente neutras; pero pueden volverse alcalinas o ácidas. En las mujeres sin menstruación se las ha visto alguna vez sanguinolentas.

La secreción de las lágrimas es intermitente; ya hemos visto que las glándulas de la conjuntiva son las que mantienen la humedad del ojo. Se ve, pues, que el principal objeto de las lágrimas es, como el de las pestañas, proteger el ojo, pues arrastran el polvo y cuerpos extraños de toda clase que, revoloteando por el aire, irritarían la superficie del ojo, y no sirven, como generalmente se dice, para lubrificarlo.

Lago lagrimal

Llámase *lago lagrimal* al espacio triangular circunscrito por el ángulo interno de los párpados y su porción lagrimal, es decir, por la porción desprovista de pestañas de cada borde palpebral. Empieza en el punto en que acaban las pestañas y en el cual nacen los conductillos lagrimales, de manera que esta porción del borde libre de los párpados merece perfectamente el nombre de porción lagrimal, en oposición al de palpebral, que se da a la porción restante.

En el área de este triángulo, tapizado por la conjuntiva, se ve una ligera prominencia que constituye la carúncula lagrimal. Esta está formada por la reunión de algunas glándulas sebáceas, cuyos conductos excretores se abren en los folículos pilosos que en ella están implantados. A nuestro entender, esta pequeña región no ofrece interés alguno desde el punto de vista quirúrgico.

Puntos lagrimales PLS, PLI (fig. 85)

Llevan este nombre dos orificios muy pequeños, redondeados y situados en el vértice de una prominencia cónica, que se encuentra en el punto de unión de la porción palpebral o ciliar con la lagrimal del borde libre del párpado. Uno de ellos es superior y el otro inferior. Estos dos orificios se miran mutuamente, es decir, el primero está dirigido hacia abajo y el segundo hacia arriba. Como el punto superior está situado un poco más adentro que el inferior, puede decirse que los dos están yuxtapuestos, y no superpuestos, en el momento de la oclusión de los párpados.

Ambos orificios están colocados en el labio posterior del borde libre y, además, miran hacia atrás, de suerte que, para distinguirlos, y, sobre todo, para introducir en ellos un estilete o la jeringa de Anel, es necesario hacer bascular los párpados hacia fuera; resulta, pues, que están constantemente sumergidos en el lago lagrimal.

El punto lagrimal inferior es un poco más ancho que el superior y su diámetro mide aproximadamente $^1/_2$ de milímetro. Por lo demás, la amplitud de estos orificios varía en los distintos sujetos y es posible que aumente un poco bajo la influencia del cateterismo.

Algunas veces estos orificios se obstruyen, obstrucción que puede ser congénita o resultado de una blefaritis crónica. Pueden hallarse desviados por una chalación, un ectropión, o también en estado de atonía, como se observa, por ejemplo, en las parálisis faciales. Tanto en la obstrucción como en la estrechez o desviación, el lagrimeo será una consecuencia del estado anormal, que irá acompañado de una ligera fotofobia y de un trastorno más o menos marcado en la visión.

El cirujano se dirigirá primeramente contra la causa de la obstrucción o desviación; pero, si no puede volver las cosas a su estado normal, deberá incindir el conductillo lagrimal, como diremos más adelante.

Atribuyendo a la presencia de las lágrimas en el saco el desarrollo del tumor lagrimal, algunos cirujanos han procurado oponerse a su paso destruyendo los puntos lagrimales a beneficio del hierro y del fuego, la escisión y la cauterización. No creo que la práctica haya justificado esta idea.

Los puntos lagrimales permanecen constantemente abiertos, gracias al anillo fibrocartilaginoso que los rodea.

Conductillos lagrimales CC (fig. 85)

Suceden a los puntos lagrimales los conductillos del mismo nombre, los cuales ocupan toda la porción lagrimal del borde libre de los párpados. Distinguimos en ellos dos porciones muy distintas: la primera es muy corta, no pasa de 2 milímetros; es vertical de abajo arriba en el conductillo superior, y de arriba abajo en el inferior; la segunda es mucho más larga (de 5 a 6 milímetros), horizontal en el inferior y ligeramente oblicua hacia abajo y adentro en el superior.

Esta doble dirección es la circunstancia que más importa conocer para practicar con éxito el cateterismo o las inyecciones en las vías lagrimales. En efecto, para inyectar un líquido por el punto lagrimal inferior, supongamos con la jeringa de Anel, deberemos servirnos de una cánula curva, atraer ligeramente el párpado hacia fuera para hacer salir el pequeño cono en cuyo vértice se encuentra el punto lagrimal, y luego introducir la cánula, primero en dirección vertical, para en seguida inclinarla horizontalmente en la dirección del conductillo. Sin esta maniobra no es posible practicar el cateterismo de las vías lagrimales sin ejercer cierto grado de violencia; por esto es tan difícil el empleo de instrumentos rectos, a lo menos en las primeras sesiones, tanto que el doctor Bowman, para introducir sus estiletes rectos en el conducto nasal, se ha visto obligado a practicar la incisión de los conductillos lagrimales, si bien es verdad que el objeto de la incisión es asimismo permitir la introducción de estiletes cada vez más voluminosos. Para practicar esta operación podemos servirnos del cuchillo de Giraud-Teulon, pero más comúnmente se emplea el de Weber, que consiste en un pequeño estilete de botón seguido de una hoja muy fina; se introduce el instrumento por el punto lagrimal y se le impele directa-