Una rama arterial voluminosa procedente de la oftálmica se dirige a la glándula lagrimal, y la vena sigue el trayecto de la arteria.

Los nervios provienen del quinto par. Se distribuyen por ella el ramo lagrimal y un filete anastomótico del maxilar superior. Un ramo que acompaña a la arteria lagrimal procede del gran simpático.

La glándula lagrimal es de las en racimo, y en este concepto puede sufrir las alteraciones ordinarias de estas glándulas: inflamación, hipertrofia, adenomas, quistes y degeneración cancerosa. Uno de los tumores que en ella se desarrollan tiene un color verdoso y ha sido descrito con el nombre de *cloroma;* a mi entender, no es otra cosa que un sarcoma de la glándula que contiene células pigmentarias, uno de esos sarcomas melánicos, más frecuentes en la órbita que en ninguna otra parte. También se han observado cálculos o *dacriolitos*. Estas diversas afecciones son, por otra parte, raras, y las nociones anatómicas precedentes bastan para hacernos comprender la influencia que pueden ejercer sobre la región que nos ocupa.

Las lágrimas son generalmente neutras; pero pueden volverse alcalinas o ácidas. En las mujeres sin menstruación se las ha visto alguna vez sanguinolentas.

La secreción de las lágrimas es intermitente; ya hemos visto que las glándulas de la conjuntiva son las que mantienen la humedad del ojo. Se ve, pues, que el principal objeto de las lágrimas es, como el de las pestañas, proteger el ojo, pues arrastran el polvo y cuerpos extraños de toda clase que, revoloteando por el aire, irritarían la superficie del ojo, y no sirven, como generalmente se dice, para lubrificarlo.

Lago lagrimal

Llámase *lago lagrimal* al espacio triangular circunscrito por el ángulo interno de los párpados y su porción lagrimal, es decir, por la porción desprovista de pestañas de cada borde palpebral. Empieza en el punto en que acaban las pestañas y en el cual nacen los conductillos lagrimales, de manera que esta porción del borde libre de los párpados merece perfectamente el nombre de porción lagrimal, en oposición al de palpebral, que se da a la porción restante.

En el área de este triángulo, tapizado por la conjuntiva, se ve una ligera prominencia que constituye la carúncula lagrimal. Esta está formada por la reunión de algunas glándulas sebáceas, cuyos conductos excretores se abren en los folículos pilosos que en ella están implantados. A nuestro entender, esta pequeña región no ofrece interés alguno desde el punto de vista quirúrgico.

Puntos lagrimales PLS, PLI (fig. 85)

Llevan este nombre dos orificios muy pequeños, redondeados y situados en el vértice de una prominencia cónica, que se encuentra en el punto de unión de la porción palpebral o ciliar con la lagrimal del borde libre del párpado. Uno de ellos es superior y el otro inferior. Estos dos orificios se miran mutuamente, es decir, el primero está dirigido hacia abajo y el segundo hacia arriba. Como el punto superior está situado un poco más adentro que el inferior, puede decirse que los dos están yuxtapuestos, y no superpuestos, en el momento de la oclusión de los párpados.

Ambos orificios están colocados en el labio posterior del borde libre y, además, miran hacia atrás, de suerte que, para distinguirlos, y, sobre todo, para introducir en ellos un estilete o la jeringa de Anel, es necesario hacer bascular los párpados hacia fuera; resulta, pues, que están constantemente sumergidos en el lago lagrimal.

El punto lagrimal inferior es un poco más ancho que el superior y su diámetro mide aproximadamente $^1/_2$ de milímetro. Por lo demás, la amplitud de estos orificios varía en los distintos sujetos y es posible que aumente un poco bajo la influencia del cateterismo.

Algunas veces estos orificios se obstruyen, obstrucción que puede ser congénita o resultado de una blefaritis crónica. Pueden hallarse desviados por una chalación, un ectropión, o también en estado de atonía, como se observa, por ejemplo, en las parálisis faciales. Tanto en la obstrucción como en la estrechez o desviación, el lagrimeo será una consecuencia del estado anormal, que irá acompañado de una ligera fotofobia y de un trastorno más o menos marcado en la visión.

El cirujano se dirigirá primeramente contra la causa de la obstrucción o desviación; pero, si no puede volver las cosas a su estado normal, deberá incindir el conductillo lagrimal, como diremos más adelante.

Atribuyendo a la presencia de las lágrimas en el saco el desarrollo del tumor lagrimal, algunos cirujanos han procurado oponerse a su paso destruyendo los puntos lagrimales a beneficio del hierro y del fuego, la escisión y la cauterización. No creo que la práctica haya justificado esta idea.

Los puntos lagrimales permanecen constantemente abiertos, gracias al anillo fibrocartilaginoso que los rodea.

Conductillos lagrimales CC (fig. 85)

Suceden a los puntos lagrimales los conductillos del mismo nombre, los cuales ocupan toda la porción lagrimal del borde libre de los párpados. Distinguimos en ellos dos porciones muy distintas: la primera es muy corta, no pasa de 2 milímetros; es vertical de abajo arriba en el conductillo superior, y de arriba abajo en el inferior; la segunda es mucho más larga (de 5 a 6 milímetros), horizontal en el inferior y ligeramente oblicua hacia abajo y adentro en el superior.

Esta doble dirección es la circunstancia que más importa conocer para practicar con éxito el cateterismo o las inyecciones en las vías lagrimales. En efecto, para inyectar un líquido por el punto lagrimal inferior, supongamos con la jeringa de Anel, deberemos servirnos de una cánula curva, atraer ligeramente el párpado hacia fuera para hacer salir el pequeño cono en cuyo vértice se encuentra el punto lagrimal, y luego introducir la cánula, primero en dirección vertical, para en seguida inclinarla horizontalmente en la dirección del conductillo. Sin esta maniobra no es posible practicar el cateterismo de las vías lagrimales sin ejercer cierto grado de violencia; por esto es tan difícil el empleo de instrumentos rectos, a lo menos en las primeras sesiones, tanto que el doctor Bowman, para introducir sus estiletes rectos en el conducto nasal, se ha visto obligado a practicar la incisión de los conductillos lagrimales, si bien es verdad que el objeto de la incisión es asimismo permitir la introducción de estiletes cada vez más voluminosos. Para practicar esta operación podemos servirnos del cuchillo de Giraud-Teulon, pero más comúnmente se emplea el de Weber, que consiste en un pequeño estilete de botón seguido de una hoja muy fina; se introduce el instrumento por el punto lagrimal y se le impele directa-

mente hasta que su extremidad obtusa llega a chocar contra la pared interna del saco lagrimal, en cuyo instante basta comunicarle un movimiento de báscula hacia arriba para completar la incisión. Nunca resulta de esto una deformidad visible.

Según el doctor SAPPEY, los dos conductillos lagrimales se reunen constantemente en un conducto común antes de abrirse en el saco lagrimal.

Los conductillos lagrimales están, por decirlo así, labrados en cada rama de bifurcación del tendón del orbicular, y su interior está tapizado de una membrana mucosa que se continúa con la conjuntiva; así es que son diversas las causas que pueden obstruirlos: inflamación crónica, granulaciones, pólipos, válvulas, etc.; y se ha indicado también la atresia y hasta la obliteración de su abertura común en el saco. El síntoma propio de estas diversas lesiones será la epífora, que, las más de las veces, podrá corregirse a beneficio de la incisión del conductillo por el método antes descrito.

Saco lagrimal SL (fig. 85)

De las diversas partes de que consta el aparato lagrimal es, sin duda, la más importante el *saco lagrimal,* a causa de las afecciones que con alguna frecuencia se desarrollan en él: tumor y fístula lagrimales.

El saco lagrimal constituye para las lágrimas una especie de reservatorio situado eu el ángulo interno o mayor del ojo. Su forma recuerda la del ciego: terminando superiormente en fondo de saco, se continúa por abajo con el conducto nasal sin línea de demarcación apreciable al exterior y recibe en ángulo recto al tronco común de los dos conductillos lagrimales, del mismo modo que el ciego recibe al intestino delgado; para que la analogía sea más completa, en la embocadura de este tronco común existe una válvula, llamada válvula de Huschke, cuyo objeto, como el de la de Bauhin, es el de oponerse al reflujo de los líquidos.

El saco lagrimal está alojado en el canal lagrimal de que hemos hecho mención en la cara interna de la órbita, canal que por delante y por detrás está limitado por dos crestas salientes que pertenecen, la primera a la rama ascendente del maxilar superior, y la segunda al ungüis. Este canal es bastante profundo para contener la mitad, poco más o menos, del saco lagrimal, que es la correspondiente a la parte posterior e interna, de manera que éste no es accesible al exterior, sino en su mitad anterior y externa; esta relación inmediata del saco con la pared orbitaria interna, explica las tentativas llevadas a cabo para crear a las lágrimas un trayecto artificial hacia las fosas nasales en los casos de obliteración del conducto, tentativas cuyos beneficios no ha sancionado la práctica.

La dirección del saco lagrimal no es vertical, sino oblicua de arriba abajo y de delante atrás, como puede verse en la figura 87, que representa el conducto lagrimal, visto por su cara interna, y forma con el horizonte un ángulo de unos 45° que mira hacia delante. Importa mucho conocer este detalle para cuando se trate de introducir en el saco un bisturí o estilete; hasta diré que la única dificultad del cateterismo del conducto lácrimonasal por el método de BOWMAN consiste en dar al estilete una inclinación conveniente en relación con la oblicuidad del conducto. No sólo el conducto lácrimonasal es oblicuo de arriba a abajo y de delante atrás, sino que lo es también ligeramente hacia abajo y afuera, lo cual se concibe fácilmente, puesto que la pared externa de las fosas nasales, a la cual está íntimamente unido, lleva esta dirección.

Además, este conducto no es enteramente rectilíneo, sino que describe una ligera curva de concavidad posterior.

El saco lagrimal está ligeramente aplanado de fuera adentro, de manera que su altura prevalece sobre su amplitud; no obstante, si se le distiende a beneficio de una inyección después de haber separado las partes blandas, el corte horizontal es casi circular; pero conviene advertir que, durante la vida, el tendón del orbicular se opone a esta distensión uniforme.

Las dimensiones del saco distan mucho de ser iguales en todos los sujetos.

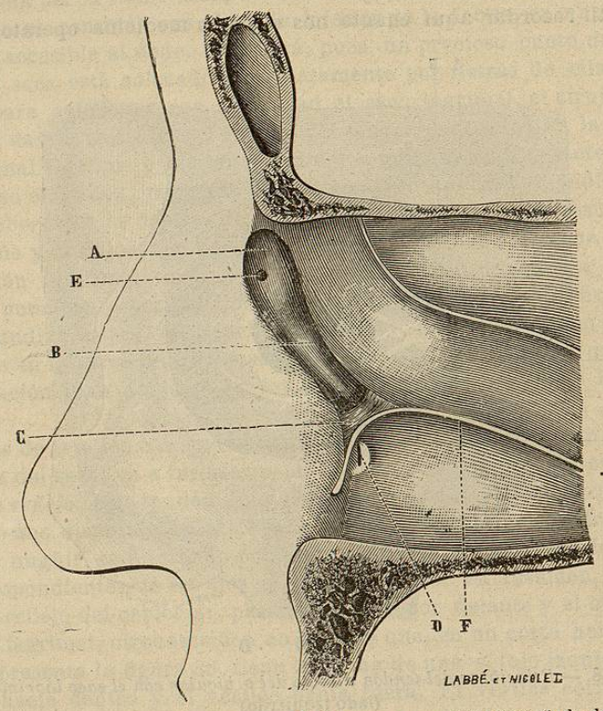

Fig. 87. — *Conducto lácrimonasal visto por su cara interna* (lado derecho)

A, saco lagrimal.
B, conducto nasal.
G, porción del conducto nasal cuya pared externa se conservó.
D, orificio inferior del conducto nasal.
E, desembocadura en el saco lagrimal del conducto común de los conductillos lagrimales.
F, línea de inserción de la concha inferior.

Su altura es de 10 a 15 milímetros. En la figura 88 representa 12 milímetros, y 15 en la 87; su amplitud es de 6 a 7 milímetros. Por otra parte, estas dimensiones están en relación con las de la cara, las cuales asimismo varían en cada individuo.

Es muy útil conocer las relaciones del saco lagrimal, que no dejan de ser algo complicadas. Debemos considerarlas en la parte anterior y en la posterior. Por delante, el saco lagrimal está cubierto por la piel, el tejido celular bastante denso de la comisura y el tendón directo del orbicular. Este tendón cruza transversalmente el saco dividiéndolo en dos porciones desiguales; la superior, que es la menor, viene a ser generalmente el tercio de la altura total. En el

sujeto a que se refiere la figura 88, medido rigurosamente por mí mismo, el saco no excedía superiormente del tendón más de 2 milímetros, siendo su altura total de 12 milímetros. Resulta de esta circunstancia que, en el tumor lagrimal, la prominencia estará principalmente situada por debajo del tendón y que la punción del saco deberá también practicarse por debajo de aquél, ya tenga por objeto dar salida al pus, ya facilitar la introducción de instrumentos.

En algunos casos excepcionales, el tendón del orbicular divide el saco en dos porciones a corta diferencia iguales, lo cual explica ciertas formas de tumor lagrimal llamadas *en alforja*.

Creo útil recordar aquí cuanto nos sirve en medicina operatoria la rela-

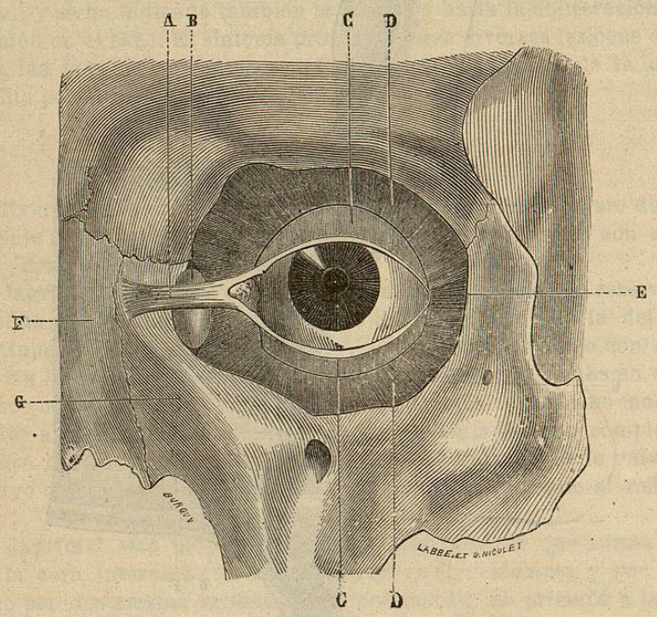

Fig. 88. — *Relaciónes del tendón directo del orbicular con el saco lagrimal* (lado izquierdo)

A, tendón del orbicular de los párpados.
B, saco lagrimal.
C, C, cartílagos tarsos.
D, D, ligamentos de los tarsos.
E, ligamento angular externo.
F, hueso propio de la nariz.
G, rama ascendente del maxilar superior.

ción del tendón del orbicular con el saco. Ejerciendo una ligera tracción sobre la comisura externa, el tendón forma una prominencia siempre perceptible aunque el saco esté distendido; aparece bajo la forma de una brida transversal, y siempre por debajo, inmediatamente por debajo de esta brida, deberemos introducir el instrumento cortante para la punción del saco, la hoja del bisturí será recta y estrecha, y la inclinaremos hacia atrás, de manera que forme con el horizonte un ángulo de 45° abierto hacia delante y con el dorso del instrumento vuelto hacia la nariz.

Si la hoja está demasiado inclinada hacia atrás, chocará con la pared inferior de la órbita, la cual, a no ser que haya violencia, resistirá, lo que advertirá al cirujano de que no sigue buen camino; si, por el contrario, no está suficientemente inclinada hacia atrás, pasará por delante del reborde de la

órbita, se hundirá en las partes blandas de la mejilla, y el operador, no encontrando resistencia alguna, creerá haber penetrado en el saco, siendo así que éste estará todavía intacto. Se comprende bien que, cuando esto acontezca, un cáustico aplicado en la herida no producirá el resultado que de él se espera.

Estas falsas vías, que, según he tenido ocasión de ver, no son muy raras, se evitarán casi con certeza fijándose en la relación siguiente: El canal lagrimal, he dicho, está circunscrito por dos crestas, una de las cuales, la anterior, está formada por la rama ascendente del maxilar superior; ahora bien, esta cresta, que se continúa con el borde inferior de la órbita, es muy prominente y siempre accesible al dedo. Esta será, pues, un precioso punto de referencia, ya que el saco está colocado inmediatamente por detrás de ella; por consiguiente, para puncionar con seguridad el saco lagrimal, el cirujano se fijará en los tres datos siguientes: el relieve del tendón del orbicular, la cresta anterior del canal lagrimal y la oblicuidad del conducto. Un ayudante cuidará de poner tenso el tendón, mientras que el cirujano aplicará el índice izquierdo sobre el reborde de la órbita, de manera que la cresta ósea resulte colocada entre la uña y el pulpejo, y luego, llevando con la mano derecha el bisturí en la dirección indicada, es decir, con la punta dirigida hacia abajo, atrás y afuera, puncionará por debajo del tendón, siguiendo la superficie de la uña

Al estudiar la región palpebral, hemos dicho que el tendón del orbicular era simple en la parte interna y se bifurcaba en la externa, y que las ramas de bifurcación iban a fijarse en las extremidades internas de los cartílagos tarsos.

A más de este tendón, que se llama *tendón directo*, existe otro que, pasando por detrás del saco, va a insertarse en la cresta del ungüis y lleva el nombre de *tendón reflejo*. Este tendón reflejo es mucho menos resistente que el directo, pero tiene una disposión idéntica a la de éste: simple por dentro en su inserción en el ungüis, es bifurcado por fuera, para terminar en las dos extremidades correspondientes de los dos cartílagos tarsos. En resumen, los tendones directo y reflejo del orbicular, pasando el uno por delante y el otro por detrás del sacro lagrimal, circunscriben un espacio que, en un corte horizontal como el que representa la figura 89, tiene la forma de una < (ojo izquierdo) de base dirigida hacia dentro y el vértice hacia fuera. El vértice corresponde a la comisura interna de los párpados.

Estos dos tendones, que a nivel de la comisura están reunidos, se bifurcan para dirigirse hacia los puntos lagrimales superior e inferior. Las ramas de bifurcación representan, pues, también la forma de una > (ojo izquierdo), de tal modo, que las dos V se corresponden por su vértice, pero la base del de la segunda es externa y el vértice interno; además, sus ramas están situadas en un plano vertical y perpendicular a las del primero.

El saco lagrimal está, pues, circunscrito, por delante y por detrás, por una expansión fibrosa. Si ahora añadimos que el canal lagrimal está tapizado por el periostio orbitario y que aquellas expansiones fibrosas vienen a unirse íntimamente a esta membrana por delante y por detrás del saco, veremos que éste está contenido en una cavidad fibrosa suficientemente resistente para limitar su distensión, la cual, a mi entender, sería mucho más frecuente si no existiera esta disposición anatómica.

Hemos visto que el tendón directo presta inserción a las fibras musculares del orbicular, aunque en rigor no se continúa con ellas; asimismo el tendón

reflejo presta inserción a un pequeño músculo que parece doblarlo por detrás: es el *músculo de Horner* D (fig. 89). Simple por dentro, como el tendón, este músculo se divide también en dos haces que se dirigen a la extremidad correspondiente de los tarsos. Si recordamos que los conductillos lagrimales están situados en el espesor de las ramas de bifurcación del tendón, vendremos pronto en conocimiento de la íntima relación que debe haber entre el músculo de Horner y estos conductillos, a los cuales forma una especie de túnica muscular que llega hasta los puntos lagrimales, que es donde termina el músculo.

Teniendo este músculo su punto fijo de inserción hacia dentro y atrás en el ungüis, y el movible hacia fuera y adelante, su acción consiste en tirar de los conductillos y puntos lagrimales hacia atrás y adentro; pero éstos están fijos en su sitio por los cartílagos tarsos, los cuales a su vez están firmemente sujetos a la comisura externa; resulta de esto que, no pudiendo este pequeño músculo atraer hacia dentro la totalidad del conductillo, tira únicamente de la pared posterior hacia atrás, contribuyendo así en gran manera a mantener constantemente abierta la luz del tubo, sin cuya circunstancia se produce el lagrimeo. El músculo de Horner contribuye del mismo modo a dirigir hacia atrás los puntos lagrimales, dirección que es indispensable para que las lágrimas se derramen por las vías naturales. En su consecuencia, la parálisis de este músculo lleva consigo el aplanamiento de los conductillos, la desviación de los puntos lagrimales hacia delante y consiguientemente el lagrimeo.

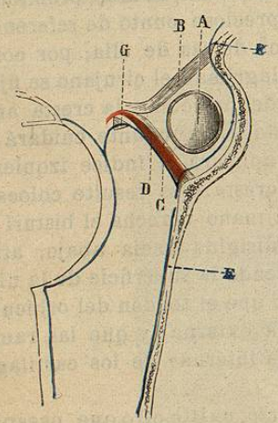

Fig. 89. — *Esquema que demuestra las relaciones del saco lagrimal en un corte horizontal practicado á nivel del ángulo mayor del ojo* (ojo izquierdo).

A, saco lagrimal.
B, tendón directo del músculo orbicular.
C, tendón reflejo del músculo orbicular.
D, músculo de Horner.
E, E, periostio que tapiza la pared orbitaria y el canal lagrimal.
G, carúncula lagrimal

La aponeurosis orbitaria tiene con el saco lagrimal las relaciones siguientes: en vez de insertarse en la base de la órbita, se refleja detrás del músculo de Horner para ir a continuarse con el periostio, por detrás de la inserción de este músculo en el ungüis. Resulta de esta disposición que el saco lagrimal y sus dependencias están situados fuera de la cavidad posterior de la órbita; pero fácilmente se penetraría en ella en el momento de practicar la punción del saco, si el bisturí llevase una excesiva inclinación hacia atrás. Este accidente podría traer graves consecuencias, por ejemplo, el desarrollo de un flemón, y un flemón retroocular puede ocasionar la muerte del sujeto, o a lo menos la pérdida del ojo. Una vez tuve ocasión de presenciar la aparición de una ceguera inmediata y definitiva del lado operado, a pesar de que el operador era un hábil cirujano; pero este hecho no se explica de otro modo que por la sección del nervio óptico.

Para formarse una idea exacta de las múltiples relaciones del saco lagrimal, es necesario examinarlas en un corte horizontal, como lo representa la figura 89: el corte pasa por el centro de la comisura y de la carúncula, de manera que corresponde al punto de bifurcación de los tendones del orbicular y del músculo de Horner.

Procediendo de delante atrás, este corte nos demuestra, a nivel del *ángulo mayor del ojo* (del cual de buen grado haríamos una región especial si no temiéramos multiplicar las divisiones), la existencia de las capas siguientes:

1.º La piel, que es muy delgada;
2.º La capa de tejido celular subcutáneo, adherida a la piel y al plano subyacente;
3.º El tendón directo del orbicular o ligamento anterior e interno de los tarsos;
4.º El saco lagrimal;
5.º El tendón reflejo del orbicular o ligamento posterior interno de los tarsos;
6.º El músculo de Horner;
7.º La aponeurosis orbitaria.

La superficie interna del saco lagrimal tiene aproximadamente la forma de la externa. A veces se ve en ella, pero no siempre (ejemplo, la fig. 87), una ligera estrechez que la separa inferiormente del conducto nasal; en la superficie interna y en un punto más próximo a la extremidad superior, se encuentra el orificio de entrada del tronco común de los conductillos lagrimales.

La cavidad del saco lagrimal está tapizada por una membrana mucosa, sobre la cual el doctor Béraud ha llamado especialmente la atención de los cirujanos. Según este autor, esta mucosa forma dos válvulas: una superior, situada en la desembocadura de los conductillos lagrimales, y otra inferior, correspondiente al punto de unión del saco lagrimal con el conducto nasal.

La válvula superior o válvula de Huschke puede ser semilunar con el borde libre mirando hacia arriba, o bien circular, representando una especie de diafragma agujereado en su centro. Parece destinada a oponerse al reflujo de las lágrimas desde el saco a los conductillos lagrimales.

La válvula inferior, descrita por vez primera por Béraud, parece menos constante que la superior. «Teniendo de 4 a 5 milímetros de altura, está situada, dice este autor, en la parte inferior del saco lagrimal, se desprende de la pared externa de esta cavidad y se dirige oblicuamente hacia arriba, de suerte que, si idealmente la prolongamos, viene a dar contra la pared interna del saco cerca de su parte superior.» Tanto su dirección como su altura pueden variar, como asimismo puede nacer de la pared interna o posterior y tener la forma de un diafragma agujereado en su centro. He visto muy manifiesta, y conmigo los que asistían a la operación, esta última disposición en un joven que operé en el hospital Lariboisière, de un tumor lagrimal por la cauterización del saco.

Béraud atribuye un importante papel a estas válvulas en la producción del tumor lagrimal. Si la válvula inferior se hipertrofia, las lágrimas no podrán caer en las fosas nasales, se acumularán en el saco y acabarán por distenderlo, distensión tanto más motivada cuanto que la válvula superior se opone al reflujo del líquido al exterior. «El papel que atribuimos a estas válvulas, dice el autor, es de tal modo cierto, que, si existe una estrechez del conducto nasal y la válvula superior no desempeña su función, no se produce el tumor lagrimal.»

Indudablemente es ingeniosa la teoría y, sobre todo, muy fácil de comprender; pero no es exacta, pues las cosas no pasan de un modo tan sencillo; me limitaré a dar de ello una sola prueba, y creo que será suficiente: todos los

días vemos enfermos con tumor lagrimal que desaparece inmediatamente desde el momento que el contenido del saco se evacua por los puntos lagrimales a beneficio de una simple presión con el dedo. Es innegable que hay tumores lagrimales que no se vacian y constituyen lo que se ha llamado el *muco cele;* pero éstos son la excepción. Cierto que la presencia de una válvula en la parte superior del conducto nasal tiene alguna influencia sobre la producción del tumor lagrimal; pero esta influencia no es más que secundaria, y, por lo tanto, conviene buscar la verdadera causa, no pura y simplemente en el juego más o menos perfecto de las válvulas, sino en la inflamación crónica de la mucosa del saco.

No es esta una discusión puramente teórica, sino que trae las más importantes consecuencias por lo que respecta al tratamiento: en efecto, si la causa del tumor lagrimal es puramente mecánica, del mismo género deberá ser también el tratamiento, y en este caso consistirá en destruir estas válvulas o en vencer la estrechez por la introducción de sondas, estiletes, mechas, etc. Si, al contrario, la principal causa es una inflamación de la mucosa que ha producido consecutivamente la obstrucción, será mucho más lógico dirigirse predilectamente contra la causa inflamatoria que contra el efecto obstrucción; y, por otra parte, si así no fuera, si no estuviese de parte de la inflamación la causa principal, ¿cómo podrían explicarse los resultados que se obtienen de la cauterización simple de la mucosa del saco? Si bien es cierto que también puede alcanzarse la curación a beneficio de la dilatación lenta y progresiva, según el método de Bowman, ¿no es muy natural admitir, con el doctor Gosselin, que la introducción repetida de cuerpos extraños en el saco obra a la larga modificando la mucosa?

La causa habitual de los tumores lagrimales consiste en la inflamacion crónica del saco, y la obstrucción, que puede llegar a ser completa, no es más que una consecuencia de aquélla.

En su consecuencia, la abertura del saco por el método de J. L. Petit, seguida de la cauterización enérgica de la mucosa con la manteca de antimonio, el cloruro de cinc, etc., me parece ser el método racional de tratamiento del tumor lagrimal. De todos modos, después de la caída de la escara, será prudente introducir diferentes números de los estiletes de Bowman en el conducto nasal antes de dejar que la herida se cierre. Podrá creerse que estas enérgicas cauterizaciones producen la destrucción del saco; pero numerosos hechos demuestran que no es así, y hasta puede decirse que esto constituye un caso raro y, a mi entender, de difícil explicación. Así, pues, tratando yo un tumor lagrimal por la cauterización con la manteca de antimonio, el cáustico produjo más efecto del que yo deseaba, de manera que, después de la caída de la escara, quedó en el ángulo interno un agujero en el que penetraba mi dedo meñique y en el fondo del cual se veía al descubierto el canal lagrimal. El enfermo salió curado y hasta creí definitiva la curación; pero algún tiempo después sobrevino una recidiva.

Al decir que una cauterización profunda no destruye el saco, no fuí exacto, porque lo que en realidad sucede es que el saco se reproduce. Quizá encontraríamos la explicación de este hecho singular en la circunstancia de que los dos tendones directo y reflejo del orbicular, por causa de sus inserciones, no pueden aproximarse el uno al otro, interceptando así un espacio que el tejido cicatricial no puede llenar.

La mucosa del saco lagrimal contiene en su espesor una considerable cantidad de glándulas. El doctor Béraud distingue, entre ellas, dos clases: folículos mucosos y glándulas análogas a las de Meibomio. Según este autor el orificio del conducto excretor de los folículos puede obliterarse y consecutivamente distenderse la glándula, formando una bolsa quística, que constituiría una variedad de tumor lagrimal, que no tendría nada de común, más que el sitio, con el tumor que habitualmente se ve producido por la distensión del saco mismo. La existencia de esta variedad de tumor lagrimal me parece muy problemática; pero si en realidad existiera, la incisión y la cauterización serían también los mejores modos de tratamiento que podrían ponerse en práctica.

La mucosa del saco lagrimal se continúa directamente, de un lado, con la conjuntiva por los puntos lagrimales, y con la pituitaria por el conducto nasal; nada tiene, pues, de extraño que estas tres mucosas sean solidarias desde el punto de vista de la inflamación. Así se explica que una conjuntivitis o un coriza puedan propagarse a la mucosa del saco, produciendo una inflamación aguda o *dacriocistitis* aguda. Esta afección está caracterizada por un tumor rubicundo y doloroso situado en el ángulo mayor del ojo, tumor que, si bien al principio está limitado a la región del saco, bien pronto se extiende invadiendo el tejido conjuntivo de los párpados; así se produce un flemón del ángulo mayor del ojo, que tiene por punto de partida el saco.

Este tumor se reblandece porque se convierte en absceso y se abre al exterior. Algunas veces el orificio se cierra espontáneamente, pero también puede suceder que quede abierto, resultando establecida una *fístula lagrimal.*

Sucede a veces que la dacriocistitis aguda se desarrolla en sujetos cuyas vías lagrimales estaban anteriormente sanas; en este caso, por lo general, la herida resultante de la abertura del absceso se cierra y, por lo tanto, no queda fístula; pero las más de las veces la inflamación aguda aparece en sujetos ya de antiguo atacados de un catarro crónico del saco: repetidos períodos de agudeza más o menos aproximados acaban por determinar la formación de una fístula lagrimal. Previendo el desarrollo de estos accesos de agudeza, acompañados a veces de erisipela de la cara y terminando por la formación de una fístula, estamos autorizados para operar sujetos simplemente afectos de un catarro crónico del saco, aun cuando no experimenten todavía una muy considerable molestia.

Conducto nasal (N, fig. 85; B, fig. 87)

El *conducto nasal* se continúa directamente con el saco lagrimal y termina en el canal inferior en un punto que más adelante precisaremos. Recordemos ante todo que la dirección del conducto nasal es oblicua de arriba abajo, de delante atrás y también de dentro afuera, lo mismo que la pared externa de las fosas nasales. No es rectilíneo, sino que describe una ligera curva de concavidad posterior (fig. 87).

El conducto nasal no tiene por esqueleto un simple canal óseo como el saco lagrimal, sino un conducto óseo completo. Forman este conducto, por fuera, la apófisis ascendente del maxilar superior, y por dentro, el ungüis y la concha inferior; forma en la pared interna del seno maxilar una prominencia redondeada muy visible.

La longitud del conducto nasal es un poco mayor que la del saco; pero, desde el punto de vista práctico, podemos considerar que, tanto uno como otro, ocupan poco más o menos la mitad de la longitud total, que es de unos 25 milímetros. Por lo demás, esta longitud total varía según los sujetos; así es que, en