res de la conjuntiva. Durante la décima semana vense aparecer por arriba y por abajo dos estrechos rodetes, que palautinamente se convierten en pliegues cutáneos y se unen por sus extremos: representan los párpados. En el cuarto mes estos dos repliegues están ligeramente unidos; pero más tarde se separan, y sabido es que el hombre nace con los ojos abiertos. Cuando la separación de los repliegues cutáneos de los párpados no tiene lugar, se observa la anomalía conocida con el nombre de *anquilobléfaron congénito,* y si aquélla es incompleta, el efecto resultante se llama *blefarofimosis congénita.*

Al nacer el niño, a nivel del ángulo interno del párpado inferior, se ve a veces una hendedura, una especie de ranura cubierta por la mucosa, la cual comunica con el saco lagrimal y a veces se extiende más lejos todavía hasta la comisura labial, constituyendo así una variedad de labio leporino. Llámase a esto *coloboma congénito* de los párpados. He aquí cómo se explica este vicio de conformación. La hendedura ocular viene a abrirse hacia delante en una especie de hiatus comprendido entre los mamelones maxilares superiores. Según los doctores Kölliker y Coste, los bordes de este surco o canal, que unen el ángulo interno del ojo con el hiatus intermaxilar, replegándose, forman el saco lagrimal y el conducto nasal. Cuando esta involución no tiene lugar, queda una hendedura en el ángulo interno del ojo, en donde no puede desarrollarse el párpado, hendedura que constituye el *coloboma congénito* de los párpados.

Según el doctor Kölliker, la glándula lagrimal es primeramente un mamelón sólido, prolongación de la capa epitelial de la conjuntiva, mamelón que se hunde en el tejido celular subconjuntival del párpado superior. Más tarde, se añaden a este mamelón prolongaciones, divertículums, que constituyen los lóbulos y los acini de la glándula; las células epiteliales del centro se licuan, y así se forman los conductos excretores. Según el doctor Ratchke, el conducto nasal, la cavidad conjuntival y la glándula lagrimal tienen por punto de partida la mucosa del hiatus intermaxilar.

Las únicas anomalías congénitas de la glándula lagrimal son la ausencia de ésta y la ectopia. Esta última se explica fácilmente por la circunstancia de que este mamelón conjuntival no se desarrolla en un punto fijo. En un caso citado por el doctor Wecker, la glándula ocupaba en la órbita el sitio que correspondía al ojo. Hemos dicho que la luz de los conductos excretores se formaba consecutivamente. Si se abren de un modo incompleto, la excreción no puede tener lugar y las lágrimas quedan retenidas. Así es cómo se explican ciertos quistes congénitos de la glándula lagrimal.

He dicho que el conducto nasal se forma por un surco comprendido entre el mamelón nasal y el maxilar superior, cuyos dos bordes se encorvan para unirse entre sí. Cuando la unión de estos dos bordes no tiene lugar en uno de los puntos, por ejemplo, en su parte media, queda una abertura que poco a poco se estrecha, de manera que constituye un pequeño agujero que apenas admite un estilete ordinario. Por punto general, así es como se forma la fístula *lagrimal congénita.* En un caso que observé en una joven de diez y siete años, la abertura externa estaba situada en el surco nasoyugal, a centímetro y medio por debajo del ángulo interno del ojo y se abría oblicuamente en la superficie de la piel.

CAPITULO II

Aparato de la olfación

Destinado a la percepción de los olores, el aparato olfativo se compone de dos regiones distintas: *nariz* y *fosas nasales;* aquí añadiré los *senos de la cara.*

REGIÓN DE LA NARIZ

La *nariz* tiene la forma de una pirámide triangular de base posterior. Hacia arriba está separada de la frente y de las cejas por una depresión más o menos pronunciada, depresión que, no obstante, en ciertos sujetos no existe, de manera que la frente y el dorso de la nariz están situados en la prolongación de una misma línea, lo cual constituye la *nariz griega.* Cuando el dorso de la nariz es prominente, se llama *nariz aguileña;* puede, por el contrario, ser deprimido, aplastado, llamándose *chata,* etc. Estas formas diversas de la nariz tienen mayor interés desde el punto de vista plástico que en el concepto quirúrgico.

No sucede lo mismo respecto del surco que separa la nariz de la mejilla, *surco nasogeniano,* y del que la separa del labio, *surco nasolabial.* En estos surcos debe recaer la incisión siempre que se trate de resecar el maxilar superior, siguiendo el procedimiento de incisión lateral interna, o de extraer los tumores que se desarrollan en las fosas nasales. El doctor Ollier sigue también estos surcos en su procedimiento de osteotomía vertical, que consiste en desprender la nariz para llegar a extirpar los pólipos nasofaríngeos. La cicatriz resultante de estas incisiones apenas es visible.

La cresta media de la nariz lleva el nombre de *dorso de la nariz;* su extremo superior se llama *raíz,* y el inferior *lóbulo,* el cual se continúa con una tirilla cutánea que lo une al labio superior y se llama *subtabique.* En la parte inferior, las caras laterales se separan ligeramente de la línea media y toman el nombre de *alas de la nariz.* El *orificio anterior* de las fosas nasales se encuentra así circunscrito por el lóbulo, las alas de la nariz y el subtabique.

Superposición de los planos

Procediendo de fuera adentro, hemos de considerar en la nariz cinco capas superpuestas:

La piel, la capa subcutánea, una capa fibromuscular, una capa osteocartilaginosa y una capa mucosa.

Conviene, sin embargo, observar que no todas las capas continúan en toda la extensión del órgano, y que, por lo tanto, según el punto en que se seccione la nariz, se encontrarán, ya los cartílagos, ya los huesos propios. El corte que aquí mismo representamos fué practicado en el punto de unión de la porción ósea con la cartilaginosa.

Piel. — Los caracteres de la piel son sensiblemente diferentes según el punto de la nariz en que se la considere. En la parte superior, o sea hacia la raíz, es fina, lisa y se desliza fácilmente sobre las partes subyacentes; en la inferior, al contrario, a medida que se acerca a las alas, la piel es más gruesa

y forma cuerpo con las capas subyacentes, de manera que no es posible movilizarla. Por esto la porción correspondiente a la raíz puede utilizarse para una restauración autoplástica, del mismo modo que, después de haber extirpado un tumor en este punto situado, podremos aproximar los labios de la herida y unirlos por primera intención, lo cual es muy difícil a nivel de las alas y del lóbulo. En esta finura de la piel de la raíz de la nariz, encontramos también el por qué las erisipelas espontáneas de la cara empiezan ordinariamente por esta parte.

La piel de la nariz es muy vascular, así es que en toda clase de heridas de esta región, por extensas y contusas que sean, debemos procurar siempre la unión inmediata por la sutura; conviene reaplicar en seguida el colgajo, aunque haya sido completamente desprendido, pues los hechos prueban que hasta en estos casos puede restablecerse la circulación.

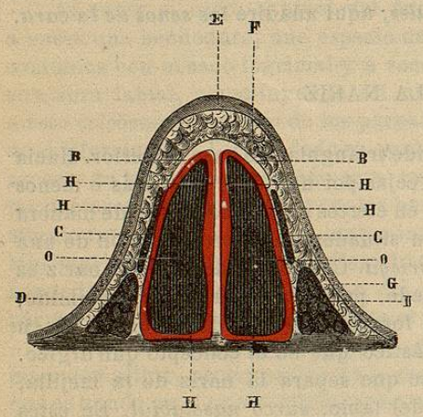

Fig. 90.— *Corte transversal de la nariz, practicado en el punto de unión de la porción cartilaginosa con la ósea.*

B, B, cartílagos laterales.
C, C, músculos transversos de la nariz.
D, D, músculos elevadores del ala de la nariz y del labio superior.
E, piel.
F, capa subcutánea.
G, capa glandular a nivel del ala de la nariz
H, H, H, H, mucosa nasal
O, O, cavidades de las fosas nasales.

Esta vascularidad explica la rubicundez que ofrece la nariz en ciertos sujetos, ya de un modo permanente, ya por efecto de excitaciones alcohólicas. Pueden asimismo sostener estas rubicundeces el eczema y el impétigo de las ventanas de la nariz.

La piel de la nariz se distingue también por la gran cantidad de glándulas sebáceas que tiene en su espesor. Siendo muy escasas en el dorso de la nariz, estas glándulas aparecen en las caras laterales y son abundantes, sobre todo, en las alas. En este punto, la piel tiene gran número de agujeros, que son los orificios excretores de estas glándulas, y aun muchas veces la materia sebácea, concreta y ennegrecida por el contacto del aire, aparece aquí bajo la forma de puntos negros semejantes a granos de pólvora. A la secreción de estas glándulas es debido el aspecto aceitoso que presentan a veces las alas de la nariz.

En las glándulas sebáceas de la piel de la nariz puede desarrollarse una variedad de epitelioma, que no es rara en esta región. Ofrece una forma mamelonada, tuberosa, y me ha parecido en general menos grave que el epitelioma que reside en las papilas del dermis.

La epidermis de la piel de la nariz se hipertrofia a veces localmente, sobre todo en los viejos, hasta el punto de acumularse y de tomar el aspecto de cuernos. Contra estas producciones lo mejor es arrancarlas y luego cauterizar ligeramente las papilas que les sirven de base y las segregan.

Me limitaré a mencionar el *lupus,* que ordinariamente empieza por la piel, y las más de las veces no se detiene hasta haber destruído sucesivamente todas las capas de la región. Recordaré con este motivo que el mejor tratamiento local consiste en la escisión y una cauterización enérgica y repetida (1).

(1) Actualmente disponemos de la *fototerapia* y *roentgenoterapia* como excelentes medios de cura.— *(N. del T.)*

Capa subcutánea. — Esta capa, que a nivel de la raíz es delgada y floja, se engruesa a medida que se aproxima al lóbulo; a nivel de los cartílagos laterales y sobre la línea media adquiere un espesor de muchos milímetros. Llegada al lóbulo, a las alas de la nariz y al subtabique, esta capa, compuesta de tejido conjuntivo, un poco de grasa y glándulas sudoríparas, se confunde íntimamente con la piel, de manera que en estos diferentes puntos, en definitiva, no forma con ella más que una sola capa, que puede descomponerse a beneficio de una disección artificial, pero que el cirujano difícilmente podría desdoblar.

A la hipertrofia de la piel, de su red vascular, de las glándulas sebáceas que contiene y también de la capa subcutánea, son debidas esas prominencias rugosas y mamelonadas conocidas con el nombre de *caparrosa,* que se desarrollan generalmente en los grandes bebedores, y que a veces pueden alcanzar un volumen tan considerable que lleguen a constituir verdaderos tumores elefantiásicos. Cuando lleguen a este grado, estamos autorizados para extirparlos por ablaciones parciales. Cuando esto se intente, conviene recordar que el lóbulo de la nariz no es macizo, sino que la cavidad de las narices se prolonga hacia su parte anterior, sin cuyo cuidado podría destruirse una extensión mayor o menor de la pared, de lo cual resultaría una fístula muy difícil de curar.

Capa fibromuscular. — Esta capa desempeña un papel muy poco importante en la región que nos ocupa. Se compone de los músculos siguientes: en la raíz de la nariz, los piramidales; en la porción cartilaginosa, los dos transversos unidos entre sí en el dorso de la nariz por el intermedio de una aponeurosis; más hacia atrás y abajo, los elevadores del ala de la nariz y del labio superior. A éstos podemos añadir el músculo mirtiforme, situado por debajo de la mucosa bucal y del orbicular de los labios.

Capa osteocartilaginosa. — La capa osteocartilaginosa constituye la parte fundamental, el armazón de la nariz. Los huesos propios de la nariz y las apófisis ascendentes del maxilar superior por arriba y los cartílagos por abajo, forman juntos una verdadera bóveda, cuyo vértice corresponde al dorso de la nariz. Esta bóveda está sostenida por un pilar medio osteocartilaginoso, que encontraremos al estudiar las fosas nasales, de las cuales constituye el *tabique.* La porción cartilaginosa se compone de dos cartílagos *laterales,* los cuales continúan inmediatamente los huesos propios de la nariz: estos cartílagos convergen el uno hacia el otro en la línea media, en donde toman punto de apoyo sobre el cartílago del tabique, del cual no son a veces más que una verdadera expansión lateral.

Por delante de los cartílagos laterales se encuentran los *cartílagos del ala de la nariz,* que son igualmente en número de dos y están simétricamente colocados uno en cada lado de la nariz, cuyo contorno circunscriben perfectamente: así es que, cuando estos cartílagos han sido destruídos, ni a beneficio de los más perfeccionados procedimientos de rinoplastia es posible dar al orificio de las fosas nasales su forma primitiva.

De las dos ramas de que se compone este cartílago, una, la externa, que es mucho más larga y ancha que la otra, forma el ala de la nariz y está íntimamente adherida a las capas precedentemente estudiadas que la cubren; la otra, la interna, es más corta y más estrecha y contribuye a formar el subtabique. Las dos ramas internas del cartílago del ala de la nariz, en la línea media y en el punto correspondiente a la extremidad del lóbulo, están separadas por un intervalo muy apreciable al tacto. Al buscar este espacio, se experimenta la sensación de un orificio redondeado, que el doctor P. Dubois comparaba a la que da el tacto del orificio uterino de una mujer nulípara. El cartílago del

tabique penetra entre estas dos ramas internas, y así se comprende que baste separarlas para poner al descubierto y resecar aquél sin penetrar en la cavidad de las fosas nasales, como lo hizo observar el doctor BICHAT. Según dice el doctor RICHET, este procedimiento fué el que puso en práctica BLANDIN para resecar una porción muy saliente del cartílago del tabique a un enamorado no correspondido por la forma anormal y ridícula de su nariz. Además de los dos cartílagos principales de que acabamos de hablar, no es raro encontrar en el armazón de la nariz cartílagos accesorios en número variable.

Estos diversos cartílagos están cubiertos por una membrana fibrosa, el pericondrio, que por una parte los une entre sí, y por otra los fija a los huesos propios de la nariz, continuándose con el periostio de éstos. Resulta de esta disposición que huesos y cartílagos forman un todo sólido que, no obstante, sólo persiste en estado de bóveda regular a condición de que permanezca íntegro el tabique vertical que los sostiene.

La porción ósea de la bóveda puede fracturarse a consecuencia de una caída o de un golpe cualquiera en la nariz. Los huesos propios pueden hallarse muy deprimidos o hundidos hacia la cavidad de las fosas nasales, para cuyo caso desde la más remota antigüedad vienen indicados medios para levantarlos, lo cual debe intentarse siempre, aunque para ello sea necesario desplegar alguna fuerza, por medio de una palanca cualquiera. Además de los signos ordinarios de las fracturas, encuéntrase en este caso la epistaxis y a menudo el enfisema subcutáneo.

Se comprende que si el foco de la fractura queda más o menos tiempo en contacto con el aire exterior, pueden producirse los accidentes especiales de las fracturas al descubierto. Al mismo tiempo que los huesos de la nariz, la lámina perpendicular del etmoides se fractura a veces, fractura que puede extenderse hasta la base del cráneo.

Sin embargo, la causa más frecuente de la destrucción de la bóveda nasal no es la fractura, pues este accidente se efectúa ordinariamente bajo la influencia de los vicios sifilíticos o escrofulosos, que con cierta predilección llevan sus estragos contra el armazón de la nariz. Una vez destruída ésta, la bóveda desciende, la nariz se aplasta en su raíz, resultando en este punto la formación de un surco profundo, tanto más considerable cuanto mayor es la destrucción de los huesos de la nariz, lo cual da a la fisonomía el aspecto repugnante que todos conocemos.

Otras causas hay que pueden destruir la nariz, y las más frecuentes son las heridas por arma de fuego. Sea cual fuere, por otra parte, la causa: lupus, epitelioma, sífilis, quemaduras, heridas de guerra, etc., de la desaparición de la totalidad o de una parte tan sólo de la nariz, resulta una deformidad tal, que desde antiguo los cirujanos vienen esforzándose en gran manera para remediarla a beneficio de una operación. Esta lleva el nombre de *rinoplastia,* de la cual será oportuno que digamos ahora algunas palabras.

La rinoplastia parece haber sido ideada por los cirujanos de la India con objeto de corregir los efectos de la ablación de la nariz con que se castigaba a los malhechores.

El método indiano consiste en tomar un colgajo de piel de la frente, haciéndole caer sobre la nariz después de haber dado vuelta al pedículo.

En el método italiano, llamado también método de Tagliacozzi, se toma el colgajo de la piel del antebrazo, manteniendo éste fijo a la cabeza durante todo el tiempo necesario para su unión antes de desprender el pedículo.

En el método francés, para reparar el órgano, nos servimos de los tegumentos limítrofes haciéndolos deslizar sin torcer el pedículo.

Para obviar estos graves inconvenientes y dar solidez al colgajo, el doctor OLLIER ideó la rinoplastia perióstica, cuya idea concibió ya en 1857; con el mismo objeto fué ideada la operación a doble plano de colgajo del mismo cirujano.

He aquí en pocas palabras el procedimiento comunicado por el doctor OLLIER a la Sociedad de Cirugía en 1874.

Empieza disecando de arriba abajo la nariz antigua, formando con ella un colgajo flotante adherido por las alas de la nariz y el subtabique. Corta entonces el colgajo frontal, lo invierte sin torcerlo, lo insinúa debajo de la piel de la nariz antigua y fija el extremo superior entre las narices o vestíbulos. Cuando el lóbulo falta, el doctor OLLIER lo forma con la porción superior del colgajo remangándola. La mejor ventaja que el autor atribuye a su procedimiento es la de evitar la retracción del colgajo.

Al lado del procedimiento del doctor OLLIER podemos colocar el del doctor NÉLATON, descrito en la misma sesión por el doctor DOLBEAU del modo siguiente: «Incindí la nariz antigua sobre la línea media y la disequé de manera que formara dos ventanas; corté en seguida el gran colgajo frontal y lo invertí cubriéndolo luego con las dos ventanas, que suturé en la línea media.»

Sin querer entrar más en el estudio de los diferentes métodos operatorios debemos preguntarnos cuál es el valor de la operación en sí. Desde luego conviene que establezcamos alguna distinción entre la rinoplastia parcial y la total. La primera es una excelente operación que da los mejores resultados, tanto si se trata de formar un nuevo subtabique, como un ala de la nariz, etc.; pero no podemos decir lo mismo respecto de la rinoplastia total. La discusión habida en la Sociedad de Cirugía con motivo de la comunicación del doctor OLLIER ha demostrado que esta operación cuenta pocos partidarios, a causa de los deplorables resultados que había dado hasta entonces. Sin embargo, CH. NÉLATON ha presentado recientemente (1902), una restauración muy satisfactoria obtenida con un colgajo osteoplástico tomado de la frente.

Cuando la nariz está solamente hundida, se ha procurado substituir el armazón óseo con una pieza metálica. Si la nariz falta en su totalidad, se obtendrá también un resultado bastante satisfactorio cubriendo sencillamente los dos orificios con los colgajos cutáneos tomados de la mejilla.

También en casos de una tal mutilación podrá prestar grandes servicios la prótesis.

Capa mucosa. — La mucosa que tapiza la cara interna de la capa osteocartilaginosa se continúa con la mucosa de las fosas nasales y con ella la estudiaremos.

Vasos y nervios de la nariz

Las *arterias de la nariz* proceden principalmente de la facial: la mayoría nacen directamente de ella y se distribuyen por las caras laterales y dorso de la nariz; la arteria destinada al subtabique procede de la coronaria superior, y la oftálmica da también algunas ramas a la raíz de la nariz. Estas arterias, más notables por su número que por su volumen, no se prestan a ninguna consideración de interés.

Las *venas* siguen un trayecto análogo al de las arterias. Recordemos que

las que nacen de la raíz de la nariz van a parar a la vena oftálmica y por el intermedio de ésta al seno cavernoso; por consiguiente, establecen una comunicación entre las circulaciones extra e intracraneales, de donde la posibilidad de una flebitis o trombosis de los senos en determinadas inflamaciones de esta región.

La *red linfática* que nace en la piel de la nariz es extraordinariamente rica; los vasos que la suceden van a parar a los ganglios parotídeos y sobre todo a los submaxilares, lo cual explica la tumefacción de estos ganglios cuando la erisipela de la cara empieza por el dorso de la nariz.

Los *nervios motores* provienen del facial; los *sensitivos,* del quinto par; la mayoría nacen de las ramas terminales del maxilar superior; otro ramo nace de la rama nasal del oftálmico; éste es el nervio *nasolobular,* nervio que se dirige de atrás adelante, aplicado contra la cara interna de la bóveda de las fosas nasales, y sale por entre el hueso propio de la nariz y el cartílago lateral correspondiente para terminar en la piel del lóbulo.

REGIÓN DE LAS FOSAS NASALES

Las *fosas nasales* son dos extensas cavidades anfractuosas destinadas a recoger las emanaciones olorosas y a permitir la entrada del aire atmosférico que se dirige al pulmón. Por una parte comunican con el exterior, y por otra con la faringe; pero les sirven como de vestíbulo otras dos cavidades denominadas *ventanas de la nariz* o vestíbulo de las fosas nasales.

De las ventanas de la nariz

Las *ventanas de la nariz* se diferencian esencialmente de las fosas nasales por estar interiormente tapizadas de una hoja cutánea que se continúa con la piel de la nariz, reflejándose a nivel del borde libre.

Por lo tanto, no conviene comprender con el nombre de ventanas de la nariz el orificio anterior de las fosas nasales, siendo asimismo un error llamar narices a las fosas nasales mismas, como todavía lo hacen algunos autores, a ejemplo de Velpeau. La figura 91 representa la pared externa de la ventana nasal; está limitada por dos bordes, uno superior y otro inferior, y por delante se prolonga hacia el interior del lóbulo.

Puede decirse que el vestíbulo está circunscrito por las dos ramas del cartílago del ala de la nariz; la piel que lo tapiza tiene la particularidad de ser blanca y muy sensible al cosquilleo. En la estructura de ésta se encuentran los elementos habituales de la piel, y en particular pelos largos y recios, situados especialmente en la pared interna; estos pelos protegen la entrada de las fosas nasales contra los cuerpos extraños; el polvo se detiene fácilmente en ellos, y cuando en un enfermo se nota esta pulverulencia, es señal de una profunda postración, síntoma a que se atribuye una grave significación pronóstica. La piel que tapiza el interior de los vestíbulos pierda gradualmente sus caracteres a medida que se aproxima al orificio superior, pues se adelgaza, pierde su color rosado, se pone blanca, parecida a un tejido de cicatriz, y se adhiere cada vez más al cartílago subyacente. Cerca del orificio inferior es el punto en donde se encuentran más especialmente los pelos, a los cuales van anexas gran número de glándulas sebáceas, que pueden inflamarse dando origen a forúnculos extra-

ordinariamente dolorosos. En los sujetos linfáticos se observa frecuentemente que llevan en el interior de las narices costras de eczema impetiginoso, afección que determina la tumefacción de las alas de la nariz y del subtabique, siendo a veces el punto de partida de las erisipelas espontáneas de la cara. Ya hemos

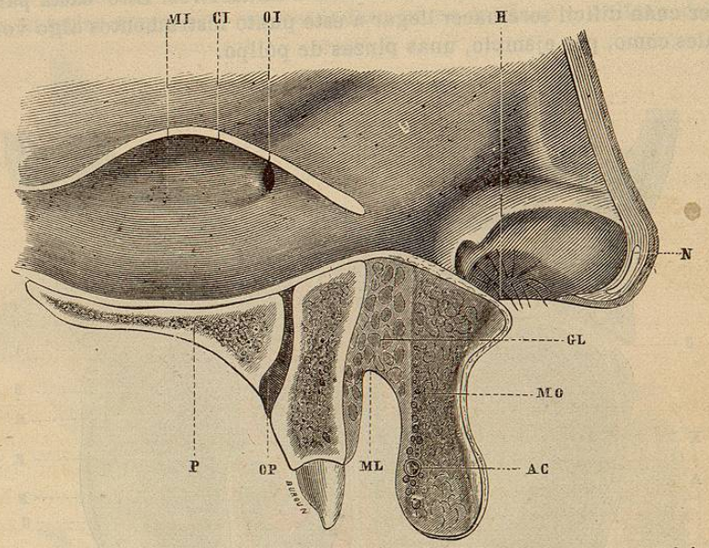

Fig. 91. — *Figura que representa el vestíbulo y las relaciones precisas del orificio inferior del conducto nasal*

AC, arteria coronaria.
CI, línea de inserción de la concha inferior.
GL, capa glandular del labio.
H, orificio inferior de los vestíbulos.
MI, canal inferior.
ML, mucosa labial.
MO, músculo orbicular de los labios.
N, lóbulo de la nariz.
OI, orificio inferior del conducto nasal.
OP, conducto palatino anterior.
P, bóveda palatina.

dicho antes que ciertos eritemas de la piel de la nariz pueden reconocer este origen.

Fosas nasales

Para formarse una idea exacta de la forma y relaciones de las *fosas nasales,* lo mejor es examinarlas en un corte vertical y transversal como el que representamos en la figura 92. De este modo se ve claramente que están situadas por debajo del cráneo, por debajo y por dentro de las cavidades orbitarias, por encima de la bóveda palatina y entre los dos senos maxilares.

Su forma es la de una pirámide triangular de vértice superior truncado y base inferior. Un tabique completo se extiende desde el vértice a la base de esta cavidad y la divide en dos cavidades secundarias distintas una de otra y limitadas cada una por una cara interna, lisa y uniforme, y otra externa, dirigida oblicuamente hacia fuera, muy irregular.

Las fosas nasales varían mucho según los individuos. Ofrecen a nuestra consideración cuatro paredes: pared superior; pared inferior; pared externa; pared interna; dos orificios: anterior y posterior, y una membrana mucosa, la pituitaria, común a estas diversas partes.

Pared superior. — Esta pared, llamada también *bóveda* de las fosas nasales, representa el vértice de la pirámide. Se distingue por su estrechez, sobre todo en la parte que corresponde al etmoides (fig. 92). Es tan estrecha, que más bien parece un borde que una cara. En general, su amplitud no pasa de 2 a 3 milímetros; en el caso que representamos es de 2 milímetros. Esto basta para comprender cuán difícil será hacer llegar a este punto instrumentos algo voluminosos, tales como, por ejemplo, unas pinzas de pólipo.

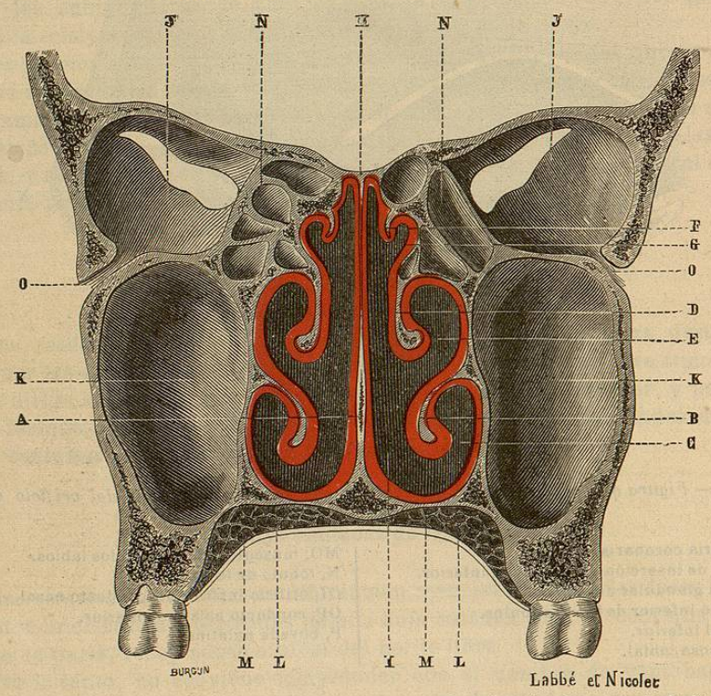

Fig. 92. — *Corte vertical y transversal de las fosas nasales practicado a nivel de la porción etmoidal*

A, tabique de las fosas nasales.
B, concha inferior.
C, canal inferior.
D, concha media.
E, canal medio.
F, concha superior.
G, canal superior.
H, pared superior de las fosas nasales.
I, pared inferior de las fosas nasales.
J, J, cavidades orbitarias.
K. K, senos maxilares.
LL, capa glandulosa de la bóveda palatina.
MM, mucosa palatina.
N, N, células etmoidales.
OO, conducto infraorbitario.

La pared superior, además de ser extraordinariamente delgada, tiene distintos agujeros, por los cuales pasan las ramas del nervio olfatorio: por esto es muy poco resistente, y se comprende que pueda ceder bajo la influencia de una tracción ejercida sobre los pólipos que en ella se insertan; no nos cabe duda de que el tan curioso caso citado en la página 55 de derrame del líquido cefalorraquídeo por la nariz, encuentra en esta circunstancia su verdadera explicación. La introducción de un instrumento punzante en las narices empujando paralelamente al dorso de la nariz, iría a dar en línea recta contra esta porción tan frágil de la bóveda de las fosas nasales y penetraría en el cerebro sin gran resistencia.

No podemos, por lo demás, formarnos una idea completa de la pared superior, sino a beneficio de un corte vertical anteroposterior de las fosas nasales, análogo al representado por la figura 93. Este corte permite ver que esta pared dista mucho de ser rectilínea, y, al contrario, podemos considerar en ella tres porciones distintas: anterior, media y posterior.

La anterior representa un verdadero plano inclinado, oblicuo de arriba

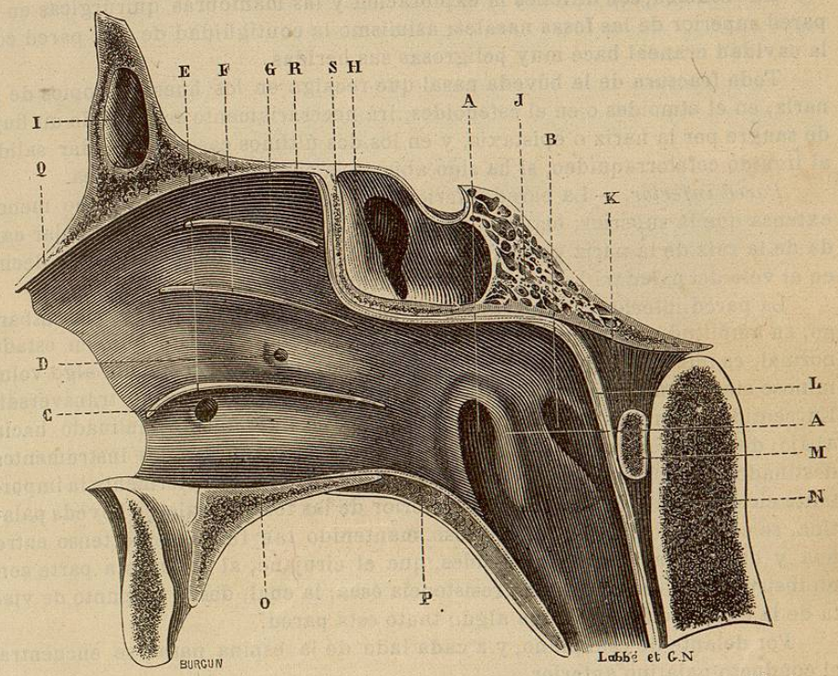

Fig. 93. — *Corte anteroposterior de las fosas nasales, destinado a poner de manifiesto las paredes superior, inferior y externa*

AA, orificio faríngeo de la trompa de Eustaquio.
B, fosita de Rosenmüller.
C, orificio inferior del conducto nasal.
D, orificio que pone en comunicación el canal medio con el seno maxilar.
E, línea de inserción de la concha inferior en la pared externa de las fosas nasales.
F, línea de inserción de la concha media.
G, línea de inserción de la concha superior
H, seno esfenoidal.
I, seno frontal.
J, apófisis basilar del occipital
K, manojo fibroso que se inserta en la apófisis basilar.
L, pared faríngea.
M, sección del arco anterior del atlas.
N, sección de la apófisis odontoides.
O, bóveda palatina.
P, velo del paladar.
Q, porción nasal de la pared superior de las fosas nasales.
R, porción etmoidal de la pared superior.
S, porción esfenoidal de la pared superior.

abajo y de atrás adelante; no es otra que la cara interna de la bóveda nasal, que, como sabemos, está formada por los huesos propios de la nariz y los cartílagos laterales: se llama *porción nasal.*

A nivel de la articulación de los huesos propios de la nariz con el frontal, es decir, en la raíz de la nariz, empieza la porción media, la cual es completamente horizontal. Está formada exclusivamente por la lámina cribosa del etmoides y da paso a las ramas del nervio olfatorio: llámase *porción etmoidal.* En rigor, podría conservarse exclusivamente para esta porción el nombre