mente muy raro, de naturaleza distinta y cuya patogenia me parece muy obscura.

He aquí el hecho que pude observar en un enfermo que me había recomendado el doctor THOBOIS (de Saint-Ouen). Tratábase de un joven de quince años que de pronto sufría una considerable tumefacción de la parótida izquierda. En cuarenta y ocho horas aparecía debajo de la piel un tumor del volumen de un huevo de gallina, perfectamente limitado a la región que nos ocupa, tumor que desaparecía a las veinticuatro horas. Esta desaparición era debida a que por el conducto de Stenon se derramaba en la boca un líquido purulento de aspecto lechoso. El tumor era indoloro, y comprimiendo su superficie salía pus por la boca.

En siete años, era esta la cuarta vez que se reproducían semejantes fenómenos. En 1856 el doctor CHASSAIGNAC observó un caso enteramente análogo en un hombre de treinta y dos años de edad. Este cirujano atribuyó la afección a una flogosis de los conductos excretores de la glándula parótida y le dió el nombre de *parotiditis purulenta canalicular*.

El cateterismo del conducto de Stenon no me permitió descubrir la existencia de ningún cálculo salival.

PARED LATERAL DE LA BOCA O REGIÓN DEL CARRILLO

Los límites del *carrillo* son: por detrás, el borde posterior del maxilar inferior y el conducto auditivo externo; por arriba, el arco cigomático y el reborde inferior de la base de la órbita; por dentro, la raíz de la nariz, el surco nasogeniano y los labios, y por abajo, el borde inferior del maxilar inferior.

Así comprendida, la mejilla se descompone en muchas porciones que exigen una descripción especial; son éstas: *maseterina, yugal* o *malar, suborbitaria, mentoniana* y *bucal*.

La figura 100 representa la región del carrillo vista en conjunto.

Porción maseterina

Procediendo de fuera adentro y por planos sucesivos, hay que considerar en la *porción maseterina:* la piel, algunas fibras del cutáneo, el tejido célulo-adiposo subcutáneo, la aponeurosis maseterina, la prolongación anterior de la parótida y el conducto de Stenon, las ramas del nervio facial y la arteria transversal de la cara, el músculo masetero, la rama ascendente del maxilar inferior, el nervio y la arteria dentarios inferiores, el ramo milohióideo del nervio dentario y el músculo terigóideo interno.

Nada de particular ofrecen la piel, el cutáneo y la capa célulograsienta subcutánea, sino que la primera está cubierta de pelos que forman las patillas. En cuanto a los músculos masetero y terigóideo interno, aunque su estudio pertenece de derecho a la anatomía descriptiva, existe, no obstante, una circunstancia sobre la cual deseo llamar la atención del lector. Estos dos músculos se insertan en los puntos correspondientes de las dos caras de la rama ascendente del maxilar inferior, y su inserción desciende hasta el ángulo. Ahora bien, el periostio, por cuyo intermedio tiene lugar esta inserción, es grueso y está poco adherido a las dos caras de la mandíbula: resulta de esto que, con una legra obtusa y hasta con el dedo, se le despega fácilmente, como lo ha hecho el doctor MAISONNEUVE. Este hábil cirujano, que ha aclimatado en

nuestro país la resección de los maxilares, ha podido de este modo rodear el ángulo de la mandíbula y extirpar una mitad de ella con una sola incisión en la línea media.

El periostio de la cara externa se prolonga a nivel del ángulo de la mandíbula sobre la cara interna, de manera que, en realidad, puede decirse que en este punto los dos músculos se continúan uno con otro; así es que, en rigor, podríamos considerarlos como un músculo digástrico, cuyos dos vientres, uno externo y otro interno, estarían unidos por el periostio. De esto se deduce que, al practicar la resección del maxilar inferior, es preciso despegar el periostio con cuidado, para conservar la continuidad de los dos músculos, formando así una canal tapizada de periostio, que podrá influir considerablemente en la reparación del hueso.

La contractura del masetero produce necesariamente la constricción de las mandíbulas, fenómeno que ha recibido el nombre de *trismus*. Es generalmente el primer indicio del tétanos, que en seguida continúa invadiendo más o menos rápidamente los músculos del tronco. Es bastante frecuente ver aparecer esta contractura durante la evolución anormal de la muela del juicio.

Cubre al masetero una aponeurosis que, según llevamos dicho, se continúa con las dos hojas de la vaina parotídea. Entre estas hojas y no en el tejido celular subcutáneo, como equivocadamente dicen algunos autores, se encuentran: el conducto de Stenon, las ramas del nervio facial y la arteria transversal de la cara a su salida de la cavidad parotídea.

Casi en todas las regiones se encuentra un órgano cuya importancia es mayor que la de todos los demás, y que, por lo tanto, debe ser el punto de mira principal del operador. En el caso presente, este órgano es la prolongación anterior de la parótida y el conducto excretor de la glándula, o sea el conducto de Stenon.

La prolongación anterior de la parótida, o parótida accesoria, está, como la glándula misma, comprendida entre dos hojas aponeuróticas, una superficial y otra profunda, tal como hemos dicho antes, y lo demuestran el corte horizontal de la región parotídea (fig. 98) y el horizontal también del carrillo (fig. 102). Estas dos hojas se reunen en seguida para formar una sola, que cubre al masetero y desde donde se dirige sobre la cara externa del bucinador; pero la disposición es diferente en el punto de emergencia del conducto de Stenon. En efecto, estas dos hojas acompañan al conducto excretor hasta que éste penetra en el bucinador, en donde se reflejan sobre su cara externa, de manera que le forman una doble vaina fibrosa, la cual viene perfectamente representada en la figura 102. Por lo demás, me ocuparé más detalladamente de este interesante punto al estudiar la porción bucal del carrillo, a la cual pertenece más lógicamente el conducto de Stenon.

La forma de la prolongación parotídea es la de un cono de punta anterior. Esta punta adelanta más o menos sobre la cara externa del masetero, según los sujetos, y algunas veces se aproxima mucho a su borde anterior. Está situada poco más o menos en la mitad de la altura del músculo, es decir, en la parte media del espacio comprendido entre el arco cigomático y el ángulo de la mandíbula.

Del vértice se desprende el conducto excretor, cuya dirección general es horizontal y perpendicular a la del masetero; esto por lo que se refiere a la porción maseterina del conducto de Stenon.

Con el conducto de Stenon, en la misma capa y en el mismo plano que éste, se desprenden del borde anterior de la glándula los filetes anteriores

y medios del nervio facial y la arteria transversal de la cara, la cual, sin embargo, a veces nace un poco por encima de este punto, como sucedía en la pieza que sirvió para dibujar la figura 100.

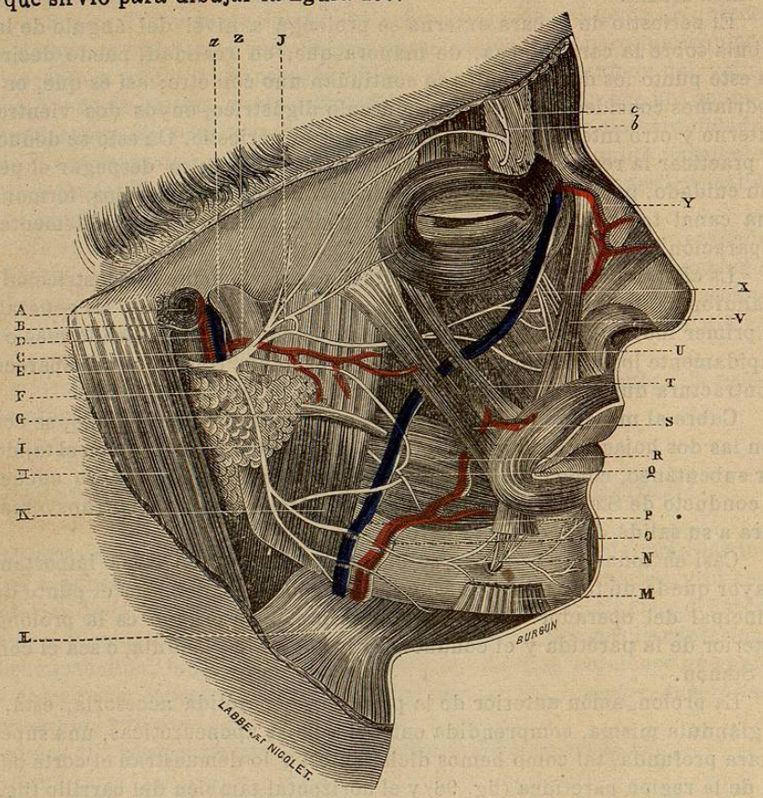

Fig. 100. — *Región del carrillo*

A, sección del conducto auditivo externo.
B, cartílago del conducto auditivo externo.
C, vena temporal superficial.
D, arteria temporal superficial.
E, nervio facial.
F, glándula parótida.
G, conducto de Stenon.
H, músculo esternocleidomastoideo.
I, rama cérvicofacial del nervio facial.
J, rama témporofacial del nervio facial.
K, músculo masetero.
L, músculo cutáneo.
M, músculo triangular de los labios.
N, nervio mentoniano a su salida del agujero mentoniano.
O, arteria facial.
P, vena facial.
Q, nervio bucal anastomosándose con el facial en la cara externa del músculo bucinador.
R, músculo bucinador.
S, músculo cigomático mayor.
T, músculo cigomático menor.
U, músculo elevador del ala de la nariz y del labio superior.
V, músculo canino.
X, nervio infraorbitario anastomosándose con el facial.
Y, anastomosis de la arteria facial con la terminación de la oftálmica.
Z, arteria transversal de la cara.
a, cóndilo del maxilar inferior.
b, nervio frontal externo, anastomosándose con el facial.
c, nervio frontal interno.

Por lo visto, se encuentran, en la cara externa del masetero, órganos de tres clases: un conducto excretor, nervios y una arteria. Estos órganos llevan una dirección paralela y sensiblemente horizontal, circunstancia que indica al cirujano el modo cómo debe practicar las incisiones en esta región. Cuando se trata de un absceso subcutáneo, la cuestión no tiene importancia, pues estos

órganos son subaponeuróticos y no es posible que el bisturí los alcance; pero si se trata de extirpar un tumor desarrollado, por ejemplo, a expensas de la prolongación parotídea, la incisión deberá ser siempre horizontal, o sea paralela al conducto de Stenon, porque este conducto es el que más importa no herir. Pronto veremos qué línea sigue.

Entre el músculo terigoideo interno y la rama de la mandíbula se encuentran el nervio y la arteria dentarios inferiores, en el momento en que van a penetrar en el orificio superior del conducto dentario. Sobresale en el borde de este orificio una prominencia ósea puntiaguda, llamada prominencia de Spix, cuya posición es útil conocer como punto de referencia para la resección del nervio dentario por la vía bucal. Este orificio está situado a distancia igual de los dos bordes del maxilar, y a igual distancia también de la escotadura sigmoidea y del ángulo de la mandíbula, es decir, poco más o menos en la parte media de la rama ascendente. Por lo tanto, para descubrirlo de fuera adentro, es necesario atravesar todas las capas superficiales, el masetero y el hueso mismo. El doctor Warren no titubeó en obrar así para resecar el nervio dentario inferior en un caso de neuralgia. En vez de la incisión vertical que practicó Warren en la parte media de la región, sería preferible seguir el consejo de Velpeau, practicando una incisión curva, que, circunscribiendo el borde inferior del masetero, permita desprender el músculo de abajo arriba. He practicado muchas veces esta operación esculpiendo el hueso con el escoplo y el martillo, con lo cual se llega muy fácilmente sobre el nervio dentario. La presencia de la arteria dentaria es un excelente guía. El resultado ha sido notable.

Aunque en apariencia mucho más complicado, este procedimiento parece preferible a la sección del nervio dentario por la boca. Este último procedimiento se practica del modo siguiente:

Una vez deprimida la mandíbula todo lo posible, se incinde la mucosa a nivel del borde anterior del tendón del temporal. Se introduce entonces el índice entre este tendón y el músculo terigoideo interno, yendo en busca de la aguja de Spix. Cogido el nervio con una erina obtusa, se le corta con las tijeras o el bisturí (lo cual no siempre es fácil), o se estira.

Según el doctor Letiévant, la incisión de la mucosa debe practicarse a unos 5 milímetros por delante del borde anterior de la apófisis coronoides y extenderse desde la última muela superior a la última inferior.

Debo objetar a este procedimiento el ser poco precisos sus datos y exponer a una hemorragia de la arteria dentaria, que, cuando tenga lugar, quizá sea muy difícil dominarla.

Porción yugal o malar

Forma el esqueleto de esta región el hueso malar o pómulo, con cuyo nombre se la designa frecuentemente. Más o menos saliente, según los sujetos, este hueso está cubierto por la piel, una capa de tejido adiposo bastante abundante, la porción periférica de las fibras del orbicular de los párpados y el origen de los músculos cigomáticos mayor y menor. Atraviesa a este hueso un filete nervioso llamado malar, procedente del nervio maxilar superior, para venir a distribuirse en la piel, y de ahí la existencia posible de un *punto malar* doloroso. La piel que cubre a esta región es extremadamente fina y su vascularización se hace posible por la más ligera impresión moral, como también bajo la influencia de la fiebre.

La prominencia del hueso malar le expone a las fracturas por causa directa, fracturas que adquieren cierta gravedad a causa de la conmoción cerebral que comúnmente las acompaña; en efecto, el pómulo desempeña un importante papel en el modo de resistencia de la bóveda craneal, de la cual forma uno de los principales estribos.

Por estar casi exclusivamente compuesto de tejido compacto, el pómulo es muy duro; así es que el cirujano nunca intentará seccionarlo con las pinzas de Liston, porque hay muchas probabilidades de no conseguir el objeto, y, en caso afirmativo, sería siempre produciendo esquirlas, puesto que, dada la corvadura que forma el hueso, no es posible aplicar bien las hojas del instrumento. Será necesario recurrir a la sierra de cadena, la cual, introducida por la hendedura esfenomaxilar, atravesará la fosa cigomática y rodeará el borde inferior del hueso, o bien podremos valernos asimismo del escoplo y del mazo, como aconseja el doctor PAULET. Para practicar como conviene este tiempo, que quizá sea el más difícil de la resección del maxilar superior, será necesario ejercitarlo repetidamente en el cadáver.

Porción suborbitaria

Así denomino la porción del carrillo situada inmediatamente por debajo del reborde de la órbita y cuyos límites son: por dentro, el surco nasogeniano; por fuera, el pómulo, y por abajo, el surco gingivobucal. Su esqueleto corresponde a la porción del maxilar superior, llamada fosa canina, y constituye la pared anterior del seno maxilar. Se encuentra en ella un agujero de forma elíptica, oblicuamente dirigido hacia abajo y afuera: es el agujero suborbitario, terminación del conducto del mismo nombre que he descrito al hablar de la pared inferior de la órbita.

El principal interés quirúrgico de esta región es debido a la presencia del nervio suborbitario, rama terminal del maxilar superior. Este nervio sale por el agujero suborbitario y en seguida se expande en forma de abanico en gran número de filetes destinados a dar sensibilidad a todas las partes correspondientes de la piel de la mejilla, nariz, labio superior y mucosa bucal. Estos filetes llevan una dirección vertical y se anastomosan ampliamente con gran número de filetes del facial, cuya dirección es perpendicular a la de aquéllos, o sea horizontal. Este gran número de anastomosis forman una especie de enrejado muy denso, que es lo que constituye el *plexo suborbitario*.

Se ve, pues, que el origen del nervio suborbitario está cubierto por todas las partes blandas de la región y, por tanto, que, para descubrirlo, será necesario atravesarlas sucesivamente.

Las capas que estas partes blandas constituyen, procediendo de delante atrás, son: la piel, una capa grasienta subcutánea muy abundante, la porción más periférica del orbicular de los párpados, los músculos elevadores del labio superior y del ala de la nariz, y más profundamente el músculo canino, que llena una parte de la fosa canina, en la cual se encuentra además una gruesa capa de grasa que envuelve al plexo nervioso.

La arteria facial no está en relación inmediata con la fosa canina, porque está colocada en el fondo del surco nasogeniano, mientras que la vena facial cruza oblicuamente esta fosa, pasando por delante del músculo canino.

Ya he dicho anteriormente que por la fosa canina podríamos trepanar el seno maxilar, y que el mejor procedimiento consistiría en incindir el fondo de saco gingivobucal entre las dos pequeñas muelas, para introducir la trefina

o el trocar hacia arriba y atrás, procedimiento indudablemente preferible a la avulsión de un diente seguida de la punción por el alvéolo.

Otra operación especial de la región suborbitaria es la sección del nervio suborbitario a su salida del agujero del mismo nombre. Bueno será recordar, con este motivo, que el agujero está situado en la parte más alta de la fosa canina, a 7 u 8 milímetros por debajo del reborde inferior de la órbita, poco más o menos en el punto de unión de los dos tercios externos con el interno de este reborde, y que una línea vertical que descienda de este agujero cae entre las dos pequeñas muelas o sobre la segunda. De tres maneras distintas podemos llevar a cabo la sección del nervio suborbitario: por una incisión subcutánea; por la boca, desprendiendo el labio superior y rasando con el bisturí la fosa canina hasta llegar al nervio, y por sección directa, que es lo preferible.

Para esto aconsejo el procedimiento siguiente: buscar primero la cresta ósea que limita por delante el canal del ungüis, como si se tratase de puncionar el saco lagrimal; hacer caer desde este punto una incisión vertical siguiendo el pliegue nasogeniano hasta el ala de la nariz; de la parte superior de esta línea debe partir una segunda incisión, pero horizontal, paralela al reborde inferior de la órbita y terminando en la parte media de este borde; estas incisiones deben comprender todo el espesor de las partes blandas hasta llegar al esqueleto; diséquese en seguida el colgajo así circunscrito, rasando el hueso hasta que el nervio quede enteramente al descubierto. En el primer tiempo de la operación quedará dividida en su punto terminal la arteria facial, accidente que no tiene gravedad alguna; la vena estará comprendida en el colgajo y es posible evitarla. En cuanto a la arteria suborbitaria, que sale del conducto con el nervio, será también dividida con éste, lo cual, por otra parte, no tiene inconveniente alguno.

Porción mentoniana

Me parece que con este nombre debemos comprender la porción del carrillo circunscrita del modo siguiente: por cada lado, el borde anterior del masetero; por arriba, el repliegue gingivobucal de la mucosa, el cual, en la línea media, corresponde al surco mentolabial; por abajo, el borde inferior de la mandíbula. Resulta, pues, que el mentón no se compone únicamente de las dos pequeñas prominencias situadas a cada lado de la depresión media o fosita, sino que se extiende de uno a otro masetero.

La región mentoniana ofrece gran número de variedades por lo que respecta a su forma, según los individuos y la edad, variedades que, por otra parte, no tienen para el cirujano interés alguno.

En la línea media y en sus inmediaciones, la piel ofrece caracteres análogos a los del cuero cabelludo; es gruesa, densa y contiene gran número de folículos pilosos y glándulas sebáceas. De su cara profunda parten tabiques fibrosos que la sujetan fuertemente al periostio; pero por los lados, en lugar de estos tabiques, se encuentran fibras musculares implantadas perpendicularmente a la superficie del hueso, constituyendo el llamado borla de la barba. No existe, pues, una capa bien distinta del tejido celular subcutáneo. Tampoco la grasa forma una capa aislada, sino que se encuentran pequeños y numerosos pelotones adiposos diseminados entre las fibras musculares, dando al corte de la región un aspecto gris amarillento. Resulta de estas circunstancias que, en este punto, la inflamación tiene más los caracteres de erisipelatosa que de flemonosa.

Por los lados, las fibras del borla de la barba se entrecruzan con las del cuadrado del mentón, y si añadimos que el cutáneo se filtra también a través de este intrincado de fibras, encontraremos cierta analogía entre este entretejido muscular y el descrito anteriormente en la región superciliar.

Un cuarto músculo, el triangular de la barba, situado por fuera del cuadrado, cruza oblicuamente este último para dirigirse a la comisura de los labios, en donde sus fibras se continúan con las del cigomático mayor.

Del mismo modo que sucede en el cráneo, las arteriolas que se distribuyen por el borla de la barba, procedentes de la facial, de la submental y de la dentaria inferior, se adhieren por su cara externa y es difícil cogerlas con las pinzas.

Entre el borde posterior del músculo triangular y el anterior del masetero existe un espacio de 2 a 3 centímetros, en el cual no hay otras fibras musculares que las del cutáneo. En este punto, la piel ha recobrado sus caracteres ordinarios, y por debajo de ella y del cutáneo se encuentra una abundante capa de tejido céluloadiposo muy laxo. Hemos de mencionar en esta capa tres órganos importantes: la arteria facial, la vena facial y un ganglio linfático; los tres descansan directamente sobre el borde inferior y la cara externa del maxilar inferior.

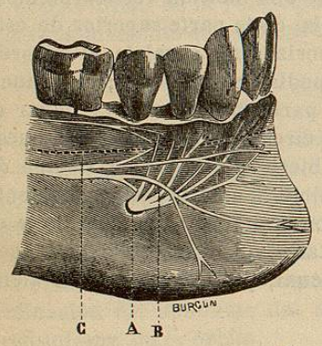

Fig. 101. — *Relaciones precisas del nervio mentoniano a su salida del agujero del mismo nombre.*

A, nervio mentoniano.
B, rama del facial que viene a anastomosarse con el nervio mentoniano.
C, línea de puntos que indica el sitio de reflexión de la mucosa labial sobre el maxilar inferior.

La arteria y las venas faciales, en este punto yuxtapuestas, están en relación con el borde anterior del masetero, el cual constituye el mejor punto de referencia para descubrirlas. La arteria está por delante de la vena, pero en el mismo plano; por lo tanto, será muy fácil comprimir la arteria facial con los dedos o con un vendaje compresivo cualquiera; por esto ofrece escasísimo interés su ligadura.

Es conveniente recordar la presencia en este punto de un ganglio linfático, porque se inflama muy a menudo en los casos de osteoperiostitis de la mandíbula consecutiva a la caries dentaria, de manera que éste es el origen más común de los abscesos de esta región.

Debajo de la piel, del cutáneo, de los músculos propios del mentón y del periostio se encuentra el agujero mentoniano, por donde sale el nervio dentario inferior, el cual, a partir de este punto, toma el nombre de *nervio mentoniano*. La situación de este nervio importa conocerla exactamente para cuando convenga practicar su sección.

Como lo demuestra la adjunta figura, en el adulto, el agujero y, por consiguiente, el nervio mentoniano, están situados poco más o menos en la parte media del espacio que separa el reborde alveolar del borde inferior de la mandíbula. En los viejos sin dientes y cuyos alvéolos han perdido gran parte de su altura, el nervio resulta más próximo al reborde alveolar.

Este nervio corresponde al intervalo que separa la primera de la segunda muela menor o a nivel del cuello de esta última, como en la pieza que sirvió para la adjunta figura. Recuérdese que ésta es precisamente la misma relación

que un momento antes he señalado para el nervio suborbitario; por consiguiente, resulta que el suborbitario y el mentoniano están situados en la prolongación de una misma línea vertical. Si a esto añadimos que lo mismo sucede respecto del supraorbitario, tendremos que las tres ramas terminales del trigémino, en su punto de emergencia en la cara, se encuentran en el trayecto de una misma línea vertical.

Para operar la sección o la resección del nervio mentoniano, el mejor procedimiento consiste en practicar en la piel una incisión paralela al borde inferior de la mandíbula hasta el hueso, y luego levantar el labio superior de la herida, para ver el nervio a su salida del agujero mentoniano. Si se quisiera cortar el nervio por el interior de la boca, convendría recordar que se encuentra a 8 milímetros por debajo del fondo de saco de la mucosa gingivolabial.

El nervio mentoniano se distribuye por la piel, mucosa y capa glandular del labio inferior, como también por el mentón. Lo mismo que el suborbitario, se expande en forma de abanico y sus ramas reciben igualmente en ángulo recto las anastomosis del facial, formando juntos el plexo mentoniano.

La arteria mentoniana acompaña al nervio a su salida y no hay inconveniente alguno en dividirla.

Porción bucal

La *porción bucal* del carrillo, llamada también impropiamente región intermaxilar, está exteriormente circunscrita por los límites siguientes: por detrás, el masetero; por arriba, el pómulo y la región infraorbitaria; por dentro, la nariz y los labios, y por abajo, el mentón. Sus verdaderos límites están mejor indicados por la parte interior de la región; se considera porción bucal del carrillo toda la parte de éste tapizada interiormente por la *mucosa bucal*.

Así como las demás porciones del carrillo tienen todas su correspondiente esqueleto óseo, ésta no lo tiene, sino que está en relación con la cavidad bucal, y todos los elementos que la componen están comprendidos entre una hoja cutánea y otra mucosa; por esto la denomino porción bucal. Aunque no veo en ello gran ventaja, tampoco tendría inconvenientes comprender exclusivamente con el nombre de carrillo, como lo hizo el doctor Velpeau, únicamente la porción bucal, ya que interiormente la mucosa determina de un modo tan preciso sus verdaderos límites.

El músculo bucinador constituye el armazón de esta porción, y el conducto de Stenon es el órgano principal que en ella se encuentra.

Consideradas de fuera adentro, las capas que componen esta región, son: la piel, la capa célulograsienta subcutánea, la aponeurosis del bucinador, el músculo de este nombre y, por último, la mucosa bucal.

Entre estas diversas capas están comprendidos los demás órganos de la región; así en la subcutánea, entre la piel y la aponeurosis del bucinador se encuentran la arteria y la vena faciales, las ramas del nervio facial y los músculos de la cara; entre la aponeurosis del bucinador y su músculo se encuentran: el conducto de Stenon, el grupo de las glándulas molares, la bola grasienta de Bichat y el plexo bucal. Por entre el bucinador y la mucosa corre, en cierto trecho, el conducto de Stenon.

Pasemos desde ahora a estudiar estas diversas capas y los órganos que entre ellas se encuentran.

Nos facilitará en gran manera este estudio el examen de un corte horizon-