Por los lados, las fibras del borla de la barba se entrecruzan con las del cuadrado del mentón, y si añadimos que el cutáneo se filtra también a través de este intrincado de fibras, encontraremos cierta analogía entre este entretejido muscular y el descrito anteriormente en la región superciliar.

Un cuarto músculo, el triangular de la barba, situado por fuera del cuadrado, cruza oblicuamente este último para dirigirse a la comisura de los labios, en donde sus fibras se continúan con las del cigomático mayor.

Del mismo modo que sucede en el cráneo, las arteriolas que se distribuyen por el borla de la barba, procedentes de la facial, de la submental y de la dentaria inferior, se adhieren por su cara externa y es difícil cogerlas con las pinzas.

Entre el borde posterior del músculo triangular y el anterior del masetero existe un espacio de 2 a 3 centímetros, en el cual no hay otras fibras musculares que las del cutáneo. En este punto, la piel ha recobrado sus caracteres ordinarios, y por debajo de ella y del cutáneo se encuentra una abundante capa de tejido céluloadiposo muy laxo. Hemos de mencionar en esta capa tres órganos importantes: la arteria facial, la vena facial y un ganglio linfático; los tres descansan directamente sobre el borde inferior y la cara externa del maxilar inferior.

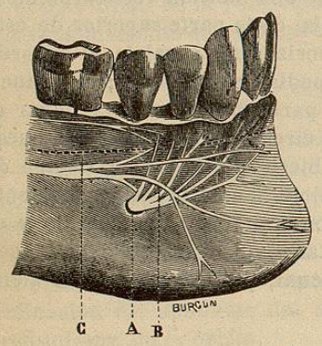

Fig. 101. — *Relaciones precisas del nervio mentoniano a su salida del agujero del mismo nombre.*

A, nervio mentoniano.
B, rama del facial que viene a anastomosarse con el nervio mentoniano.
C, línea de puntos que indica el sitio de reflexión de la mucosa labial sobre el maxilar inferior.

La arteria y las venas faciales, en este punto yuxtapuestas, están en relación con el borde anterior del masetero, el cual constituye el mejor punto de referencia para descubrirlas. La arteria está por delante de la vena, pero en el mismo plano; por lo tanto, será muy fácil comprimir la arteria facial con los dedos o con un vendaje compresivo cualquiera; por esto ofrece escasísimo interés su ligadura.

Es conveniente recordar la presencia en este punto de un ganglio linfático, porque se inflama muy a menudo en los casos de osteoperiostitis de la mandíbula consecutiva a la caries dentaria, de manera que éste es el origen más común de los abscesos de esta región.

Debajo de la piel, del cutáneo, de los músculos propios del mentón y del periostio se encuentra el agujero mentoniano, por donde sale el nervio dentario inferior, el cual, a partir de este punto, toma el nombre de *nervio mentoniano*. La situación de este nervio importa conocerla exactamente para cuando convenga practicar su sección.

Como lo demuestra la adjunta figura, en el adulto, el agujero y, por consiguiente, el nervio mentoniano, están situados poco más o menos en la parte media del espacio que separa el reborde alveolar del borde inferior de la mandíbula. En los viejos sin dientes y cuyos alvéolos han perdido gran parte de su altura, el nervio resulta más próximo al reborde alveolar.

Este nervio corresponde al intervalo que separa la primera de la segunda muela menor o a nivel del cuello de esta última, como en la pieza que sirvió para la adjunta figura. Recuérdese que ésta es precisamente la misma relación

que un momento antes he señalado para el nervio suborbitario; por consiguiente, resulta que el suborbitario y el mentoniano están situados en la prolongación de una misma línea vertical. Si a esto añadimos que lo mismo sucede respecto del supraorbitario, tendremos que las tres ramas terminales del trigémino, en su punto de emergencia en la cara, se encuentran en el trayecto de una misma línea vertical.

Para operar la sección o la resección del nervio mentoniano, el mejor procedimiento consiste en practicar en la piel una incisión paralela al borde inferior de la mandíbula hasta el hueso, y luego levantar el labio superior de la herida, para ver el nervio a su salida del agujero mentoniano. Si se quisiera cortar el nervio por el interior de la boca, convendría recordar que se encuentra a 8 milímetros por debajo del fondo de saco de la mucosa gingivolabial.

El nervio mentoniano se distribuye por la piel, mucosa y capa glandular del labio inferior, como también por el mentón. Lo mismo que el suborbitario, se expande en forma de abanico y sus ramas reciben igualmente en ángulo recto las anastomosis del facial, formando juntos el plexo mentoniano.

La arteria mentoniana acompaña al nervio a su salida y no hay inconveniente alguno en dividirla.

Porción bucal

La *porción bucal* del carrillo, llamada también impropiamente región intermaxilar, está exteriormente circunscrita por los límites siguientes: por detrás, el masetero; por arriba, el pómulo y la región infraorbitaria; por dentro, la nariz y los labios, y por abajo, el mentón. Sus verdaderos límites están mejor indicados por la parte interior de la región; se considera porción bucal del carrillo toda la parte de éste tapizada interiormente por la *mucosa bucal*.

Así como las demás porciones del carrillo tienen todas su correspondiente esqueleto óseo, ésta no lo tiene, sino que está en relación con la cavidad bucal, y todos los elementos que la componen están comprendidos entre una hoja cutánea y otra mucosa; por esto la denomino porción bucal. Aunque no veo en ello gran ventaja, tampoco tendría inconvenientes comprender exclusivamente con el nombre de carrillo, como lo hizo el doctor Velpeau, únicamente la porción bucal, ya que interiormente la mucosa determina de un modo tan preciso sus verdaderos límites.

El músculo bucinador constituye el armazón de esta porción, y el conducto de Stenon es el órgano principal que en ella se encuentra.

Consideradas de fuera adentro, las capas que componen esta región, son: la piel, la capa célulograsienta subcutánea, la aponeurosis del bucinador, el músculo de este nombre y, por último, la mucosa bucal.

Entre estas diversas capas están comprendidos los demás órganos de la región; así en la subcutánea, entre la piel y la aponeurosis del bucinador se encuentran la arteria y la vena faciales, las ramas del nervio facial y los músculos de la cara; entre la aponeurosis del bucinador y su músculo se encuentran: el conducto de Stenon, el grupo de las glándulas molares, la bola grasienta de Bichat y el plexo bucal. Por entre el bucinador y la mucosa corre, en cierto trecho, el conducto de Stenon.

Pasemos desde ahora a estudiar estas diversas capas y los órganos que entre ellas se encuentran.

Nos facilitará en gran manera este estudio el examen de un corte horizon-

tal de la región (fig. 102). Sin esto, me parece muy difícil formarse una idea exacta del modo cómo el conducto de Stenon atraviesa el carrillo.

La *piel* es fina y delicada; tiene generalmente un color sonrosado, debido al gran número de pequeños vasos que contiene, circunstancia que al mismo

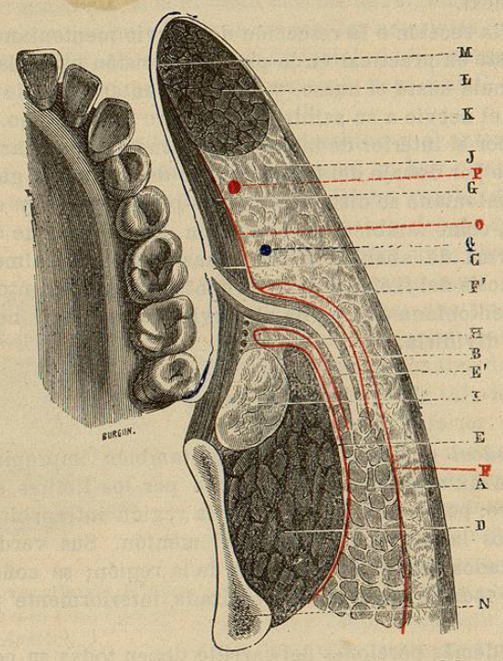

Fig. 102. — *Corte horizontal de las porciones bucal y maseterina del carrillo izquierdo.* — El corte pasa a corta distancia por debajo del trago, para terminar en la comisura de los labios, de manera que el conducto de Stenon queda en el segmento superior, que es el representado por la figura (tamaño natural. — Adulto.)

A, prolongación anterior de la glándula parótida o parótida accesoria.
B, conducto de Stenon.
C, abertura del conducto de Stenon en la cavidad bucal.
D, masetero.
E, aponeurosis maseterina, continuación de la hoja profunda de la cavidad parotídea.
F, aponeurosis que cubre la parótida accesoria, continuación de la hoja superficial de la cavidad parotídea.
F', E', hojas aponeuróticas que forman la vaina profunda o reflejo del conducto de Stenon.
G, bucinador.
H, grupo de glándulas molares
I, bola grasienta de Bichat.
J, capa grasienta subcutánea.
K, piel del carrillo.
L, músculo orbicular de los labios.
M, mucosa bucal.
N, maxilar inferior.
O, aponeurosis del bucinador.
P, arteria facial.
Q, vena facial.

tiempo la predispone a la formación de tumores eréctiles. En ciertos sujetos, y en especial en los que se entregan a los abusos de la intemperancia, estos vasos se ponen varicosos. Es frecuente encontrar en el espesor de esta piel quistes sebáceos, y, en este caso, para evitar cicatrices, es preferible extirparlos con el bisturí mejor que con los cáusticos. También, como ha propuesto el doctor Boeckel, podríamos emplear contra estos quistes una inyección, en el interior de la bolsa, de algunas gotas de una disolución de tártaro estibiado. Siempre que sea necesario practicar alguna incisión en esta parte, lo primero que debemos evi-

tar es el conducto de Stenon, a cuyo fin haremos lo posible para que la herida sea paralela al conducto, o, lo que es lo mismo, lleve una dirección horizontal.

La *capa subcutánea,* por lo general, contiene una considerable cantidad de grasa, en especial en los sujetos vulgarmente llamados *mofletudos.* En la figura 102 esta capa es muy gruesa. Bien es verdad que se trataba de una joven de veintidós años, nada flaca y que murió recién parida. La grasa es abundante y densa en los niños, pero existe en menor cantidad y es más blanda en los viejos; su disminución produce el *carrillo hueco.* Esta capa puede ser el punto de partida de lipomas que forman prominencia debajo de la piel y que conviene distinguirlos de los tumores de la misma naturaleza que sobresalen por el lado de la mucosa y pertenecen a lo que el doctor Dolbeau ha llamado *grupo de los lipomas bucales.* Estos últimos podemos enuclearlos por el interior de la boca.

Por entre esta grasa corren la arteria y la vena faciales. Ya hemos visto que estos dos vasos están yuxtapuestos en la región mentoniana, con la arteria colocada por delante de la vena; bien pronto se separan uno de otro: la arteria gana la comisura bucal, se oculta detrás del ala de la nariz y asciende hasta el ángulo interno del ojo para anastomosarse con la oftálmica, al paso que la vena, por el contrario, lleva una dirección rectilínea, yendo desde el borde anterior del masetero hasta el ángulo mayor del ojo, de manera que atraviesa diagonalmente la región. La arteria facial describe en la cara un arco de círculo, cuya concavidad mira hacia atrás; la vena representa con bastante exactitud la cuerda de este arco (fig. 100).

La vena facial se anastomosa ampliamente con la vena oftálmica, lo cual establece una importante comunicación entre las circulaciones extra e intracraneales; a esta disposición son debidas las flebitis y trombosis de los senos de la duramadre, sobre las cuales he insistido muchas veces, porque dan por sí cierta malignidad a los forúnculos o ántrax de la cara, como de ellos ha citado recientemente un triste ejemplo el ilustrado joven doctor Muron. Los músculos de la cara, y en particular los cigomáticos mayor y menor y el triangular de los labios, están rodeados de esta capa de grasa. También por su espesor corren las ramas del nervio facial destinadas a estos diversos músculos.

Aponeurosis del bucinador. — Esta aponeurosis cubre la cara externa del bucinador, y así como por delante, en donde se pierde a nivel de la comisura, es delgada, hacia la parte posterior es más resistente. Su disposición es muy distinta, según que se la considere a nivel del conducto de Stenon, o bien por encima o por debajo del mismo. He aquí lo que se observa por encima y por debajo de este conducto: las dos hojas aponeuróticas que pasan la una por la cara externa y la otra por la interna de la prolongación anterior de la parótida, se unen entre sí por delante de esta prolongación para cubrir la cara externa del masetero y formar la aponeurosis maseterina; llegada ésta al borde anterior de este músculo, primero se dobla hacia dentro, después se dirige directamente hacia delante, cubriendo la cara externa del bucinador; en el punto en que sufre dicha inflexión, la atraviesan los filetes del nervio facial que van destinados a la capa subcutánea, mientras que otras ramas de este nervio permanecen subaponeuróticas, para ir a formar, por sus anastomosis con el nervio bucal, el plexo bucal.

En cuanto al conducto de Stenon (la figura 102 tiene por principal objeto demostrar esta disposición), queda comprendido entre las dos hojas aponeuróticas. Estas dos hojas le forman una vaina, a la cual abandona en el momento de atravesar el bucinador. Este conducto está además cubierto por una vaina

fibrosa propia, la cual lo abandona al mismo tiempo que la precedente, confundiéndose con la aponeurosis del bucinador. Vemos, pues, que el conducto de Stenon, desde su origen hasta su entrada en el bucinador, tiene dos capas fibrosas superpuestas, disposición fácil de comprobar en el cadáver.

Músculo bucinador. — Es un músculo cuadrilátero aplanado, que se extiende desde un reborde alveolar al otro y desde las paredes laterales de la faringe a la comisura bucal. Este músculo viene como a forrar la mucosa bucal, pues está íntimamente adherido a ella. En su cara externa, hacia su parte media, y cerca del borde anterior del masetero, se encuentra el nervio bucal, cuyas anastomosis con el facial constituyen el plexo bucal (fig. 100).

Las neuralgias del bucal, rama del maxilar inferior, no son raras: son, sí muy dolorosas y tenaces. Es fácil diagnosticarlas por la dirección y sitio de las irradiaciones dolorosas, que se extienden en dirección de una línea que va desde el oído hacia la parte media de la mejilla. Se encuentran tres puntos dolorosos: 1.° por delante del lóbulo de la oreja; 2.° cerca del borde anterior del masetero, y 3.° en la parte media del carrillo. Los procedimientos de los doctores Michel (de Estrasburgo), Letiévant y Valette (de Lyón), consisten en atacar al nervio por una incisión en la piel paralela al borde anterior del masetero; pero la presencia del conducto de Stenon, de la arteria facial y de algunos ramos motores del facial, hacen esta operación muy difícil y a menudo perjudicial, con tanto más motivo cuanto que estos diversos órganos llevan una dirección perpendicular a la de la incisión. Por mi parte, preferiría una incisión horizontal que pasase por debajo de la línea ficticia que indica la dirección del conducto de Stenon (línea que se extiende desde el lóbulo de la oreja hasta la comisura labial), a fin de evitar la fístula salival, que es la más grave consecuencia que esta operación puede traer. El doctor Panas ha llevado a cabo últimamente la sección del nervio bucal siguiendo un método que aun m parece preferible; ya lo había puesto en práctica anteriormente el doctor Nélaton, pero no había trazado sus reglas. Su principal particularidad consiste en operar por la boca. Colocado convenientemente el enfermo, el cirujano aplica la uña de su índice en la parte media del labio externo del borde anterior de la rama ascendente, y sucesivamente divide, por delante de este borde, la mucosa y las fibras del bucinador; hecho esto, va en seguida en busca del nervio con la sonda acanalada para luego seccionarlo.

Entre el músculo bucinador y su aponeurosis se encuentra el grupo de las glándulas molares, apoyado directamente sobre el músculo; estas glándulas están situadas por detrás del conducto de Stenon y corresponden a nivel de las dos últimas grandes muelas. No es raro encontrar en el espesor de los carrillos quistes y adenomas desarrollados en estas glándulas. Por detrás de este grupo de glándulas, y en el mismo plano, se encuentra una bola grasienta constante, aun en los sujetos más demacrados, llamada bola de Bichat. Está en relación con el borde anterior de la rama ascendente y con el borde anterior y un poco con la cara interna del masetero, separando éste del bucinador.

Por lo visto, en el carrillo se encuentran dos capas bien distintas de grasa: una superficial, subcutánea y supraaponeurótica, y otra profunda, subaponeurótica. La primera capa está en comunicación con el tejido céluloadiposo subcutáneo de las regiones temporal y parotídea; la segunda se continúa con el tejido grasiento de la fosa cigomática y, por el intermedio de éste, con la capa subaponeurótica de la región temporal, y, por otra parte, con el tejido céluloadiposo laxo que ocupa el fondo de la cavidad parotídea. Con esto podemos

completar ya lo que hemos indicado anteriormente al estudiar la región temporal. Debemos dividir las colecciones purulentas de esta región en supra y subaponeuróticas. Cuando el absceso es supraaponeurótico, puede descender, llegar a la capa grasienta subcutánea del carrillo y formar prominencia por debajo de la piel. Cuando el absceso es subaponeurótico, desciende de la fosa temporal a la cigomática, para venir a colocarse en la mejilla entre el bucinador y su aponeurosis, la cual le impide salir al exterior, y por esto forma prominencia, no en la piel, sino en la cavidad bucal a nivel de las muelas grandes, y, por consiguiente, puede abrirse a través de la mucosa. Esta es la misma vía que siguen los abscesos desarrollados en el interior de la parótida cuando se extienden hacia la boca; pasan por detrás de la rama ascendente del maxilar inferior y se abren en la cavidad bucal.

Los detalles anatómicos que acabamos de consignar arrojan alguna luz sobre la todavía obscura cuestión de los *lipomas del carrillo.* Estos tumores pueden desarrollarse a expensas de las dos capas de tejido adiposo que existen en la región; los hay, pues, subcutáneos o supraaponeuróticos y subaponeuróticos.

No estamos conformes en llamar a estos últimos *submucosos,* porque jamás están directamente situados debajo de la mucosa, sino en la cara externa del bucinador; la causa de este error depende de que, limitados por fuera por la aponeurosis, necesariamente han de sobresalir por el lado de la boca más fácilmente que por debajo de la piel. Se comprende también que un lipoma subaponeurótico del carrillo se extienda hacia las fosas cigomática y temporal, en cuyo caso formará un tumor profundo, cuyo diagnóstico no dejará de ser difícil. Del mismo modo esta clase de lipomas puede propagarse a la cavidad parotídea, pasando por detrás de la rama ascendente, o viceversa, desde la región parotídea pueden venir a formar prominencia en el carrillo.

El conocimiento de esta etiología de los lipomas genianos tiene un interés esencialmente práctico: en efecto, si el lipoma es subaponeurótico, será necesario atacarlo por la mucosa bucal. El doctor Dolbeau hace observar que estos tumores no tienen adherencia alguna con las partes inmediatas, y que la grasa que los constituye es floja y cede a beneficio de una tracción algo sostenida, de manera que podemos practicar la extirpación a beneficio de una incisión reducida. ¿Podría referirse a esta clase de lipomas él de que habló el doctor Demarquay en la Sociedad de Cirugía y que llamó lipoma subparotídeo? Este operó la extracción de fuera adentro a través de la parótida. Importa mucho observar si los lipomas parotídeos profundos forman prominencia por el lado de la boca, porque atacándolos por la vía bucal substituiríamos un traumatismo grave por una operación muy sencilla.

Mucosa. — La membrana mucosa es muy delgada, no lleva tejido celular submucoso, está muy adherida al plano muscular subyacente y es atravesada oblicuamente de atrás adelante por el conducto de Stenon, que se abre en su superficie. No existe glándula alguna interpuesta entre la mucosa y el bucinador, pues ya hemos hecho observar que las glándulas están reunidas por fuera del músculo, entre el conducto de Stenon, que está por delante, y la bola de Bichat, que está por detrás de las mismas.

Ahora que conocemos los diversos planos de que se compone el carrillo, así como los órganos que en su intervalo se encuentran, será bueno que estudiemos separadamente el conducto de Stenon, que sin duda es el más importante de estos órganos.

Conducto de Stenon

Hemos de considerar en el *conducto de Stenon* dos porciones distintas: maseterina y bucal. La primera debemos estudiarla en la figura 100, la segunda en la 102.

La porción maseterina se la distingue bajo la forma de un cordón blanquecino ligeramente aplanado y de unos 3 milímetros de diámetro, llevando una dirección perpendicular a la del masetero, sobre el cual descansa; va acompañada de una rama del nervio facial y, a menudo, de la arteria transversal de la cara. Colocado primero en el espesor de la parótida, este conducto se desprende de la glándula cerca del vértice de su prolongación anterior, dirigiéndose de atrás adelante y también ligeramente de abajo arriba, de manera que describe una muy ligera curva de concavidad inferior, lo cual, por otra parte, no cambia en nada la dirección general del conducto, que es horizontal.

Corresponde a la parte media del masetero, y su extremidad anterior prolongada terminaría en la comisura bucal. En las operaciones que se practican en la cara, importa sobremanera evitar la herida del conducto de Stenon; por esto es indispensable conocer exactamente la dirección de este conducto.

Los autores indican a este fin, como punto de referencia, una *línea que va desde el trago a la comisura bucal.* Acepto esta línea como excelente, por la facilidad con que el cirujano puede señalarla, siendo, por otra parte, bastante exacta.

Llegado al borde anterior del masetero, el conducto de Stenon se dobla hacia atrás sobre este borde y forma un ángulo casi recto con la porción precedente. Este codo dificulta en gran manera el cateterismo del conducto, y, para disminuir la corvadura, será útil ejercer cierta tracción sobre el carrillo.

Después de esta inflexión, el conducto penetra en seguida en la capa célulograsienta subcutánea, encuentra la cara externa del bucinador a algunos milímetros por delante y penetra en el músculo después de haber dejado su doble vaina fibrosa. Recobrando entonces en el espesor del bucinador su dirección primitiva de atrás adelante, hasta formar un segundo ángulo, corre oblicuamente entre las fibras musculares, y después de un trayecto de 8 milímetros, acaba por abrirse en la superficie de la mucosa. Vemos, pues, que el conducto de Stenon, lejos de ser rectilíneo, puede compararse a dos barritas paralelas unidas entre sí por una tercera ligeramente oblicua.

En el corte horizontal de la mejilla (fig. 102), he procurado representar lo más exactamente posible las relaciones y dimensiones del orificio del conducto de Stenon. Corresponde a la parte media del cuello de la primera grande muela superior, y está situado a 4 milímetros por debajo del fondo de saco de la mucosa gingivobucal y a 33 milímetros por detrás de la comisura.

Aunque el orificio bucal del conducto de Stenon es estrecho, sin embargo, puede introducirse en él un estilete fino, de manera que es posible el cateterismo, aunque lo dificultan las curvas que describe.

A pesar de que no existe en su embocadura válvula alguna, basta echar una ojeada sobre la figura 102 para comprender de qué modo la saliva pasa desde la glándula a la boca, sin que pueda seguir un trayecto inverso.

Recuerdo, no obstante, el caso del soplador de cristal de quien he hablado anteriormente, en el cual el conducto había sufrido tales modificaciones que el aire se introducía en él y formaba tumor a nivel de la glándula.

Desde su punto de emergencia en la glándula hasta su desembocadura, el conducto de Stenon mide 32 milímetros, longitud que aumenta de algunos milímetros si se enderezan las curvas. La longitud de las dos porciones maseterina y bucal es a corta diferencia la misma en una que en otra, y asimismo con de longitud igual entre sí las dos partes, una subcutánea y otra intramuscular, que constituyen la porción bucal.

No repetiré lo que llevo dicho acerca de la disposición de la aponeurosis del bucinador respecto del conducto de Stenon, ni sobre la doble vaina fibrosa de este conducto. Aun haciendo caso omiso de estas vainas, las paredes propias del conducto son gruesas, y en este concepto difieren esencialmente de las del conducto excretor de la glándula submaxilar. Las paredes de este último tienen alguna analogía con la estructura de las venas; las del conducto parotídeo se parecen, aunque no tanto, a las del conducto deferente. Según puede verse en el grabado de la figura 102 en la pieza que sirvió para dibujarlo, siendo el espesor total del conducto de 3 milímetros, su abertura apenas llegaba a uno.

El distinguir en el conducto de Stenon dos porciones, una maseterina y otra bucal, importa no sólo en el concepto anatómico, sino también desde el punto de vista práctico. En efecto, supongamos una fístula salival de este conducto: como en este caso es poco menos que imposible restablecer el conducto, la indicación consiste en crear un nuevo orificio bucal en el punto correspondiente al cutáneo, a fin de desviar hacia aquel lado el curso de la saliva.

Para llegar a este objeto, la ciencia cuenta con diversos procedimientos, que describen todas las obras especiales, y de los cuales no hemos de ocuparme en este lugar. Ahora bien, si la fístula corresponde a la porción maseterina, no es posible la aplicación de este medio de tratamiento, y la enfermedad es poco menos que incurable; pero, por el contrario, si la fístula reside en la porción bucal, la curación es posible.

Cuando una fístula salival corresponde a la porción maseterina, es muy difícil, si no imposible, al menos al principio, establecer un diagnóstico exacto, es decir, deslindar si la fístula reconoce por causa la herida del conducto excretor mismo o la de la prolongación anterior de la glándula, la cual acompaña a aquél a veces hasta el borde anterior del masetero, y no cabe duda alguna de que a esta dificultad de diagnóstico es debida la divergencia de opiniones entre los distintos autores respecto de la mayor o menor probabilidad de curación *espontánea* de las fístulas salivales. En efecto, creo que la fístula de la glándula cura *siempre,* al paso que la del conducto, sobre todo si éste ha sido seccionado por completo, *jamás* cura espontáneamente. Para que sirva de elemento de diagnóstico, diré que, cuando la fístula depende de la glándula, todavía correrá mucha saliva por el conducto, mientras que no se derramará ya más por él cuando el conducto haya sido seccionado en su totalidad. No obstante, como he tenido ocasión de verlo, después de una herida de la glándula, puede suceder que el conducto de Stenon esté obstruído por coágulos que mantengan el flujo de saliva hacia el exterior; por consiguiente, en casos de esta naturaleza, será necesario practicar el cateterismo.