REGIÓN DE LOS LABIOS

Los *labios* son dos repliegues músculomembranosos que cierran la cavidad bucal por delante. Se llama vulgarmente boca al espacio que circunscriben, pero este nombre debe aplicarse únicamente a la cavidad que se encuentra detrás de ellos.

Existe un labio superior y otro inferior. Sus límites exteriores son: para el superior, el surco nasolabial por arriba, y por los lados, el surco geniolabial; y para el inferior, el surco mentolabial. Repetiremos aquí que el cirujano procurará siempre disimular las incisiones en el fondo de estos surcos. Los fondos de saco de la mucosa constituyen los límites más naturales de los labios por su cara profunda.

Por los lados, los dos labios se reunen para formar las *comisuras*.

Hemos de considerar en cada labio una cara anterior, otra posterior, un borde adherente y otro libre.

No hablaremos del infinito número de variedades que entre los distintos sujetos se encuentran respecto del espesor, altura, amplitud, etc., de los labios, porque este estudio pertenece más bien a los artistas.

La excesiva longitud de un labio podrá tener el inconveniente de afear algo, pero cuando el labio superior es demasiado corto, aparte de la notable deformidad que de ello resulta, puede resentirse asimismo la función que desempeña; en este caso, será necesario corregir este defecto a beneficio de una operación autoplástica.

Un labio muy grueso es casi siempre indicio de un temperamento escrofuloso, y no reclama por sí intervención alguna. Pero ¿podemos decir lo mismo de esas enormes hipertrofias del labio superior, de esa especie de elefantíasis comparable a la macroglosia, análoga a la que presentó el doctor Blot a la Sociedad de Cirugía en 1873? En 1874, el doctor Dolbeau resolvió la cuestión operando al niño a que acabo de hacer referencia. Adelgazó el labio por medio de dos incisiones horizontales, una próxima a la piel y la otra a la mucosa, y escindió un fragmento de forma prismática y triangular. Una vez disminuído así el espesor del labio, disminuyó también su amplitud, recortando un colgajo triangular de la mucosa, que comprendía poco más o menos todo su tercio medio. Apenas hubo hemorragia.

El examen histológico de esta pieza excepcional, si no única, practicado por el doctor Grancher, director entonces del laboratorio de Clamart, demostró que estaba principalmente compuesta de manojos de tejido conjuntivo muy bien organizado. Entre estos hacecillos encontrábanse espacios de dimensiones variables, que no podían ser sino espacios linfáticos.

Si a veces el orificio bucal es muy ancho, en cambio también puede encontrársele demasiado estrecho, sobre todo en ciertos casos patológicos, por ejemplo, a consecuencia de quemaduras. Bueno será recordar que podemos corregir esta atresia por la muy ingeniosa operación de Dieffenbach, que consiste en escindir de cada comisura un colgajo en forma de V de base interna, y comprendiendo *únicamente* la piel; se divide en seguida la mucosa y, con las dos porciones excedentes que resultan, se cubren los dos labios de la herida cutánea. La misma operación es aplicable a la comisura palpebral.

El cirujano puede escindir una porción del labio, en especial del inferior. Cuando únicamente se recorta una pequeña porción del borde libre, apenas

resulta deformidad alguna, y jamás se resiente de ello la función que desempeña. No así cuando ha habido necesidad de sacrificar todo el labio en toda su altura y amplitud. En este caso, no sólo se resienten de ello la prehensión de los alimentos y la fonación, sino que resulta un incesante derrame de saliva al exterior, causa poderosa de debilitación para el enfermo y de molestia incesante.

Siendo así, se hace necesario hacer seguir a la ablación de la totalidad del labio una operación reparadora, la *queiloplastia*. El cirujano debe llenar la pérdida de substancia con un colgajo, pero éste no cumplirá su objeto, si por su cara interna no está cubierto de una membrana mucosa. Ahora bien, la operación que en tal caso más comúnmente se practica es la de Chopart, que consiste en disecar la piel del mentón y de la región suprahióidea, levantarla hasta ponerla en contacto con el labio superior y fijarla en este punto. Es innegable que el resultado inmediato es muy satisfactorio; pero más tarde el colgajo se adhiere a la mandíbula, queda enteramente inmóvil y no se opone al derrame continuo de saliva: en su consecuencia, es preferible, siempre que se pueda, tomar el colgajo de un punto en que exista mucosa, es decir, del carrillo.

Superposición de los planos

La topografía de los labios es extraordinariamente sencilla: la piel y la mucosa, reuniéndose en el borde libre, forman una especie de saco. Este saco contiene en su cavidad dos capas, una anterior muscular, otra posterior glandular y, además, vasos y nervios.

Estudiaremos sucesivamente: la piel y la mucosa, la capa muscular, la capa glandular, los vasos y nervios y el desarrollo, con el que se relaciona la historia del labio leporino.

Piel y mucosa de los labios. — Estas dos membranas se continúan una con otra en el borde libre, en donde existe una línea ondulosa saliente que marca sus límites respectivos. En su punto de convergencia en la línea media, existe una pequeña prominencia.

La piel de los labios es gruesa y está fuertemente adherida por su cara profunda a la capa muscular subyacente. No obstante, se encuentran en este punto algunos pequeños pelotones grasientos; pero la grasa más bien está infiltrada entre las fibras musculares que no extendida formando una capa especial, y no aumenta de volumen, de manera que en los labios sucede lo mismo que en los párpados, *no engordan*. La piel contiene en su espesor gran número de folículos pilosos y glándulas sebáceas; por esto frecuentemente se desarrollan en ella forúnculos y ántrax, que no dejan a veces de tener cierta malignidad, a causa de la comunicación del sistema venoso del labio con el intracraneal. Lo mismo podemos decir de las pústulas malignas que se desarrollan particularmente en los que se dedican a la cría de ganado vacuno, en los curtidores, matarifes, etc., y cuya gravedad es naturalmente extraordinaria.

El sistema piloso de los labios es sitio frecuente de afecciones parasitarias, y en especial de la mentagra. También se ven frecuentemente en este punto costras impetiginosas y grupos de vesículas herpéticas, como asimismo hemos de recordar que la piel y la mucosa de los labios son sitio frecuente de grietas, principalmente en los niños escrofulosos, y además son sitio predilecto de ulceraciones sifilíticas; así se encuentran el chancro indurado y placas mucosas,

sobre todo en las comisuras. Dos veces he tenido ocasión de ver una vasta exulceración de todo el borde libre, en adultos de una constitución aparentemente robusta y en ninguno he sabido a qué causa atribuir esta afección, por otra parte muy rebelde al tratamiento.

También puede encontrarse en este punto la ulceración luposa; pero la lesión más grave de los labios es el epitelioma o el cancroide, el cual invade preferentemente el labio inferior y no tarda en traspasar los límites del tegumento para ganar los linfáticos, las fibras musculares y hasta el mismo tejido óseo.

Sin temor alguno podemos practicar incisiones en la superficie de los labios en los casos de absceso o ántrax, incisiones que deberán ser preferentemente horizontales, sin que esto constituya una regla absoluta. Sean o no contusas

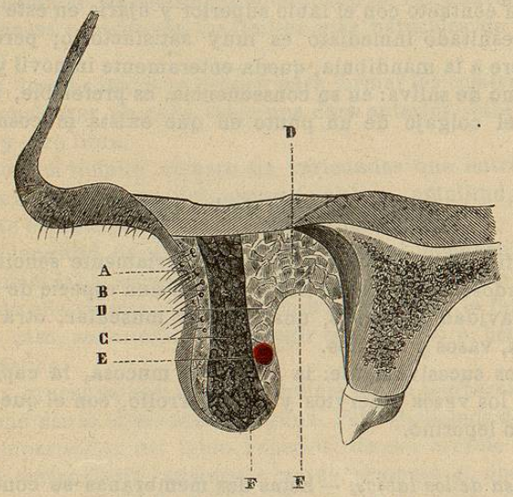

Fig. 103. — *Corte vertical anteroposterior del labio superior*

A, piel.
B, pequeños pelotones grasientos subcutáneos.
C, capa muscular.
D, D, capa glandular.
E, arteria coronaria.
F, F, membrana mucosa.

las heridas de los labios, siempre debe apelarse a la sutura para unirlas, sólo que en caso necesario, antes de aplicar la sutura, se regularizarán los colgajos. Cuando la herida interese todo el espesor del labio, como en el refrescamiento del labio leporino, por ejemplo, haremos de manera que el alfiler o aguja atraviese oblicuamente el labio, de modo que la punta vaya a salir, no a través de la mucosa, sino en el punto de unión de ésta con la superficie cruenta. De este modo se evitará, por una parte, el doblar la mucosa entre los labios de la herida, y por otra, el dejar la arteria coronaria por fuera de la sutura. Cuando el hilo sale por un punto demasiado anterior, resulta que únicamente se pone en confrontación la parte anterior de la herida, y gracias a la separación que ofrece toda solución de continuidad vertical de los labios, la parte posterior se separa y los bordes interceptan un seno, en el cual se abren las coronarias, que pueden continuar dando sangre. Por esta doble circunstancia se compromete, no sólo el éxito de la operación, sino hasta la vida del niño operado.

En su punto de reflexión sobre los arcos alveolares, la mucosa labial ofrece un repliegue llamado frenillo del labio. A veces se hace necesario escindirlo.

Esta membrana puede ulcerarse a causa de estar en incesante contacto con algún diente desviado, como asimismo puede suceder que el labio se ponga en su totalidad muy tumefacto por efecto de esta misma desviacion, que el cirujano no puede descuidar.

Capa muscular. — La capa muscular consta del orbicular de los labios, cuyas fibras en las comisuras se continúan con las del bucinador. A esta capa convergen la mayor parte de los músculos de la cara destinados a imprimir a la fisonomía sus diversos caracteres; por esto se les denomina *músculos fisonómicos.* Así es que al labio superior acuden: el elevador propio del labio superior, el elevador común del labio y del ala de la nariz, y el canino; a las comisuras, los cigomáticos mayor y menor, el triangular de los labios y el risorio de Santorini, y al labio inferior, el cutáneo, el cuadrado del mentón y el borla de la barba.

La capa muscular del labio es muy gruesa y forma por sí sola la base de este órgano, que disfruta de suma movilidad. Aunque las fibras se presentan entre sí muy intrincadas, no obstante, su dirección general es circular, y en prueba de ello, cuando se practica una sección vertical, la separación de los bordes de la herida es muy considerable.

No es raro ver los esfínteres de los párpados, del ano o de la vulva atacados de contractura; pero no tengo noticia de que nadie haya observado semejante fenómeno en el esfínter bucal, aunque la mucosa es asiento frecuente de erosiones.

Capa glandular. — Entre la capa muscular y la mucosa de los labios se encuentran glándulas salivales yuxtapuestas y superpuestas, de manera que constituyen una verdadera capa continua. Esta capa se prolonga hacia arriba y se hace más gruesa a nivel del fondo de saco de la mucosa. Estas glándulas están rodeadas de filamentos bastante laxos de tejido conjuntivo, y este es el punto en que principalmente se desarrollan los abscesos de los labios.

Puede suceder que las glándulas labiales se hipertrofien en masa, produciéndose así una deformidad que ha merecido el nombre de *labio doble,* especie de rodete mucoso que rechaza hacia delante al borde libre. No hay inconveniente alguno en escindirlo.

También puede suceder que estas glándulas se hipertrofien aisladamente, dando lugar a pequeños tumores adenóideos; si un tumor de esta naturaleza llega a ulcerarse, como de ello he visto un ejemplo, al primer golpe de vista puede suceder que se confunda con un tumor epitelial.

Los quistes mucosos de los labios se originan igualmente en las glándulas labiales. Las fístulas congénitas de la cara interna de los labios dependen indudablemente de un quiste de esta naturaleza. En las heridas que interesan todo el espesor de los labios, por lo común, las glándulas forman hernia y pueden dificultar la coaptación exacta de los bordes; cuando esto acontezca, convendrá escindirlas con las tijeras.

Vasos y nervios de los labios

Los vasos sanguíneos de los labios tienen poco calibre, pero son muy numerosos; por esto esta región es sitio predilecto de tumores eréctiles, tanto arteriales como venosos. He curado muchos de estos tumores atravesándolos en cruz con hilos impregnados de vacuna, en niños que todavía no habían sido vacunados. Por lo demás, son aplicables a este caso todos los métodos que tienen por objeto desarrollar un tejido cicatricial en el interior del tumor.

Las *arterias* provienen principalmente de la facial; en efecto, ésta da a los labios las dos *coronarias,* una superior y otra inferior, que se anastomosan entre sí por inosculación sobre la línea media.

Importa conocer bien la situación de estas arterias: se encuentran mucho más aproximadas a la mucosa que a la piel, pues ocupan el espesor de la capa glandular, y asimismo están más inmediatas al borde libre que al adherente del labio. Ya he indicado anteriormente la consecuencia práctica que resulta de esta disposición con respecto a la sutura de los labios.

Cuando se divide el labio en sentido vertical como tiempo preliminar de otra operación, por ejemplo, la resección del maxilar, las coronarias dan inmediatamente un chorro de sangre más que regular, hemorragia que se detiene fácilmente con sólo una ligera compresión, y es raro que haya necesidad de acudir a ningún otro medio de hemostasia, porque estas arterias se retraen rápidamente en todos sentidos, como lo hacen todas las de la cara en general.

Se distribuyen además por el espesor de los labios otras arteriolas procedentes de la suborbitaria, de la dentaria inferior, de la submental y de la transversal de la cara.

Las *venas de los labios* no ofrecen nada de particular; desembocan en la facial, hecho cuyas consecuencias he indicado ya, por lo que se refiere a la propagación de flebitis a los senos craneales en los casos de forúnculo o de ántrax.

Los *linfáticos* van a parar a los ganglios submaxilares y suprahioideos.

Los *nervios* son motores y sensitivos. Los primeros provienen del facial y se colocan en la capa musmular; los segundos, que son en grandísimo número, se distribuyen principalmente por la mucosa y capa glandular y son ramos del quinto par. El suborbitario se dirige al labio superior y el mentoniano al inferior.

Desarrollo de los labios

Nuestro sabio compatricio el doctor Coste ha resuelto por completo esta cuestión de embriogenia, que por tanto tiempo había permanecido en la obscuridad; sus trabajos han arrojado infinita luz sobre el desarrollo del labio leporino. Actualmente, todo el mundo conviene en admitir que este vicio de conformación no es otra cosa que una suspensión del desarrollo más o menos complicada, según que haya tenido lugar en un período más o menos avanzado de la vida embrionaria.

Los labios nacen por mamelones que, colocados al principio a los lados de la extremidad cefálica, se aproximan unos a otros convergiendo todos hacia la línea media, en donde acaban por encontrarse y unirse.

El labio inferior se forma por dos mamelones, el superior por tres.

Los dos mamelones del labio inferior muy pronto se aproximan entre sí; por esto es muy raro que no lleguen a unirse, y lo es tanto que la ciencia registra únicamente tres casos del labio leporino inferior.

Los mamelones del labio superior son: uno medio y dos laterales. El doctor Coste llama al primero *mamelón incisivo,* y a los otros dos *mamelones maxilares.* El mamelón incisivo contiene los gérmenes de los dientes incisivos y a su vez está compuesto de dos mitades simétricas. Se corresponde con el tabique de las fosas nasales.

Cree Albrecht que cada mitad del mamelón incisivo está a su vez formada de dos partes: una interna *(endognathion),* y la otra externa *(mesognathion);*

pero esta disposición anatómica, por lo demás no demostrada, no modifica en su conjunto la teoría de Coste, que aparentan tener olvidada nuestros autores actuales.

Dados estos tres mamelones que tienden a aproximarse mutuamente, se comprende que, bajo una influencia cuya naturaleza ignoramos por completo, no lleguen a ponerse en contacto, ya en un lado, ya en el otro, ya en los dos a la vez, es decir, que exista en la época del nacimiento un labio leporino unilateral o bilateral. Se encuentran labios leporinos medios por haber permanecido separadas las dos mitades del hueso incisivo; pero estos casos son muy raros.

La suspensión del desarrollo puede afectar toda la profundidad del mamelón, es decir, que al mismo tiempo que está dividido el labio, se notará una hendedura que comprenderá a la vez la bóveda y el velo del paladar; éste será un labio leporino *complicado,* que es lo que se llama *boca de lobo.* La suspensión del desarrollo podrá ser que únicamente deje una simple hendedura en el borde libre del labio superior, deformidad que es la más simple de todas, o una división limitada al velo del paladar.

El labio leporino unilateral reside las más de las veces en el lado izquierdo.

Cuando es bilateral y va acompañado de la división de la bóveda palatina, o sea cuando la suspensión del desarrollo ha tenido lugar en toda la profundidad de ambos mamelones maxilares, no por esto el mamelón medio o incisivo habrá dejado de desarrollarse, si bien quedando aislado en la línea media. Además, como no está sujeto por delante por el labio superior, puesto que éste no existe, este mamelón alcanza a veces proporciones enormes, se desvía hacia delante, llega a ponerse casi horizontal y acaba por formar un verdadero pico de ave, continuación de la prominencia de la nariz.

Cuando esto acontece, el tubérculo incisivo impide en absoluto la reunión; así es que, o es necesario hacerlo desaparecer, o mejor conducirlo a nivel de las partes laterales. A este fin se han propuesto gran número de procedimientos operatorios: la compresión hacia atrás, la sección, la escisión, el encabalgamiento, etc., que se encuentran descritos en las obras especiales; lo que en primer término importa es no resecarlo, porque contiene los gérmenes de los incisivos, y además debe tenerse presente que el tabique de las fosas nasales puede hallarse tan hipertrofiado que su sección dé lugar a graves hemorragias.

No es este lugar oportuno para tratar de la operación del labio leporino: ya he indicado anteriormente cómo conviene practicar la sutura, por razón del sitio en que se encuentra la arteria coronaria. En cuanto al momento oportuno para la operación, creo que cuando se trata de un labio leporino *simple* puede operarse desde el nacimiento, porque en este caso la operación consiste en un simple refrescamiento de los bordes.

Cuando se trata de un labio leporino *complicado,* es decir, que el ala de la nariz y el borde correspondiente del labio están muy desviados hacia fuera, que existe una verdadera atrofia del labio y que para efectuar la reunión son necesarios desbridamientos, ya de la mucosa, ya de la piel, como la operación en este caso es mucho más grave, a causa de la pérdida de sangre que ha de sufrir el niño, me parece más prudente aguardar algunos meses, pero sin dejar pasar todo el año.

El doctor Roser (de Marburgo) dice haber notado que, entre tres y siete años, nunca surte buen efecto la operación del labio leporino, porque en esta edad las heridas tienen una muy marcada tendencia a la supuración; importa

mucho comprobar la certeza de esta observación; pero es de advertir que el método antiséptico ha modificado notablemente estos resultados.

REGIÓN PALATINA

La *región palatina* o *paladar* forma la pared superior de la cavidad bucal y se compone de dos porciones distintas: una anterior, de base ósea, formada por la *bóveda palatina,* y otra posterior, enteramente blanda, formada por el *velo del paladar.* Llámanse también, respectivamente, porción dura y porción blanda del paladar.

A pesar de que estas dos partes son continuas y sus afecciones ofrecen grandes analogías, sin embargo, es preferible estudiarlas separadamente.

Bóveda palatina

Desde el punto de vista anatómico, la *bóveda palatina* o porción dura del paladar, es quizá la región más simple del cuerpo humano. Un plano óseo, cubierto por cada lado por una membrana mucosa, constituye toda su estructura. Es el tabique que separa entre sí la cavidad bucal y la de las fosas nasales.

La *forma* de la bóveda palatina es muy variable según los sujetos, y también es distinta según se la examine cubierta o no de la mucosa palatina.

Considerada en el esqueleto, representa una especie de meseta horizontal sostenida por pilares verticales, que son los arcos alveolares. Pero, en el estado fresco, los ángulos que resultan de la relación de estas dos partes los llena la membrana mucosa, la cual en este punto es mucho más gruesa que en la parte media. Así lo demuestra muy exactamente la figura 104, que representa un corte vertical y transversal de la bóveda palatina.

En este corte, la bóveda palatina tiene la forma de una *bóveda completa,* apoyada sobre dos pilares laterales, que son los arcos dentarios, y sirviendo al propio tiempo de punto de apoyo en la línea media al tabique de las fosas nasales.

La altura de la bóveda, o sea la perpendicular caída desde el vértice de ésta sobre un plano horizontal que pase por debajo de los dientes, por lo general, mide de 1 y medio a 2 centímetros en los sujetos de regular conformación; pero esta altura puede alcanzar dimensiones mucho mayores: en efecto, en ciertos sujetos, la bóveda palatina, en vez de formar un arco completo, tiene una forma *ojival,* de manera que el centro de la bóveda resulta mucho más elevado, y de él parten dos planos inclinados que van a unirse con los arcos dentarios.

En la división congénita del paladar no es raro ver que las dos apófisis palatinas del maxilar superior están dispuestas de tal manera, que forman un plano inclinado hacia abajo y afuera, en vez de un plano casi horizontal, como sucede normalmente; cuando esto sucede, parece que las dos mitades de la bóveda se hayan dislocado hacia fuera, pero conservando sus primitivas dimensiones. He podido apreciar toda la importancia de esta disposición en una joven que presentaba una división congénita de la bóveda y del velo del paladar y a la cual operé con buen éxito en el hospital Lariboisière. En efecto, en estos casos se cuenta con material suficiente para formar una nueva bóveda completa: basta para ello despegar la mucosa de cada lado, hacer descender los dos colgajos, que vienen a adaptarse por sí mismos por sus bordes internos,

sin que sea necesario ejercer por encima la menor tracción, y así las incisiones laterales no presentan separación alguna de sus bordes. En la enferma a que acabo de referirme, una vez colocados en su correspondiente posición y, por consiguiente, puestos en contacto los dos colgajos, resultó más bien un exceso de mucosa para cerrar la perforación.

Las bóvedas palatinas de forma ojival, son necesariamente estrechas o sea de diámetro transversal corto, de lo cual se origina el *prognatismo;* resulta,

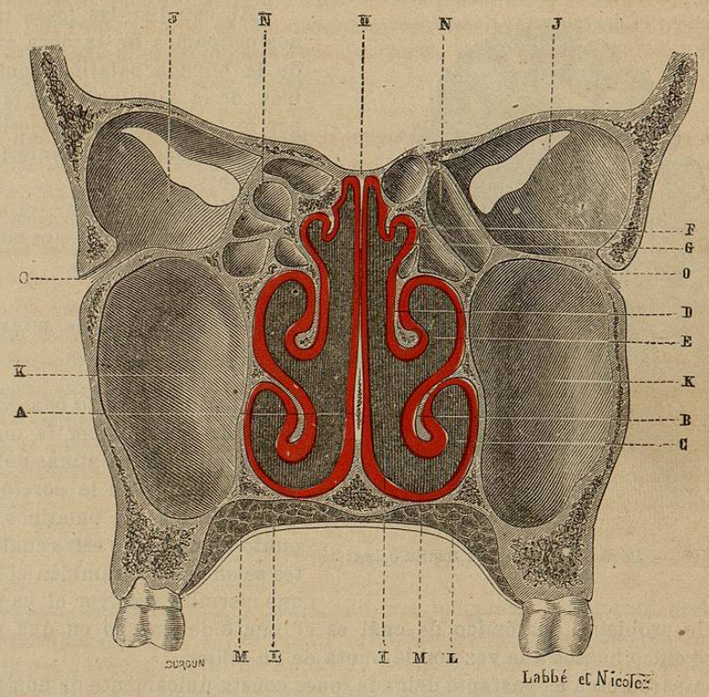

Fig. 104.— *Corte vertical y transversal de la bóveda palatina*

A, tabique de las fosas nasales.
B, concha inferior.
C, meato inferior.
D, concha media.
E, meato medio.
F, concha superior.
G, meato superior.
H, pared superior de las fosas nasales.
I, pared inferior de las fosas nasales.
J, J, cavidades orbitarias.
K, K, senos maxilares.
L, L, capa glandular de la bóveda palatina.
M, M, mucosa palatina.
N, N, células etmoidales.
O, O, conducto infraorbitario.

pues, que los arcos dentarios no se corresponden, de manera que los incisivos superiores forman, respecto de los inferiores, una prominencia que rechaza el labio superior hacia delante, prominencia que afea tanto más, cuanto que, en general, el labio es más corto que de ordinario.

Hasta nuestra época se ha considerado esta disposición congénita por encima de los recursos del arte; pero hoy día se sabe que es posible hacerla desaparecer, al menos en gran parte; volver a la bóveda palatina su forma y hacer entrar los incisivos, ejerciendo una presión por mucho tiempo continuada sobre los arcos dentarios a beneficio de muelles que compriman concéntrica o excéntricamente según los casos. La única condición indispensable para el buen

éxito, es que el sujeto esté en una edad en la que todavía no se haya completado el desarrollo.

La bóveda palatina es cóncava, tanto en el sentido transversal como en el anteroposterior. Su parte más ancha corresponde a la parte posterior en su punto de unión con el velo, y la más estrecha en la anterior; las dimensiones en amplitud son casi iguales a su longitud, excepción hecha de las bóvedas ojivales. En un adulto de regular conformación, varían entre 4 y 5 centímetros.

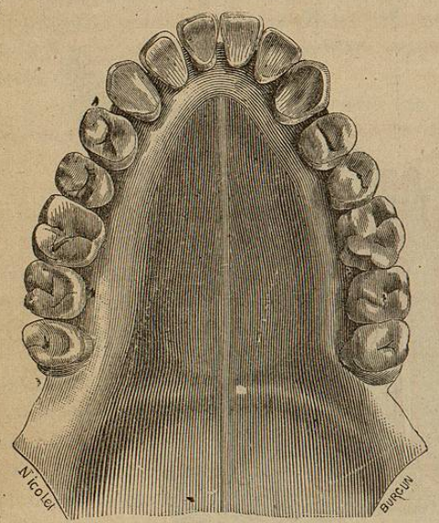

Fig. 105. — *Bóveda palatina de forma ojival*

Al estudiar las fosas nasales, nos ocupamos de la cara superior de la bóveda palatina, como también de la pituitaria que la cubre; por lo tanto, no hay necesidad de que repitamos aquí lo anteriormente dicho.

Fáltanos examinar: el *esqueleto de la bóveda*, la *mucosa palatina*, los *vasos* y los *nervios*.

ESQUELETO DE LA BÓVEDA PALATINA

El *esqueleto de la bóveda palatina* está formado por la unión de las dos apófisis palatinas del maxilar superior y de la porción horizontal de los dos palatinos. En el punto de unión de estas cuatro partes se encuentra también el vómer, que permite resolver el ya tan decantado problema anatómico de cuál es el punto del cuerpo en que pueden tocarse cinco huesos a la vez con la punta de un alfiler.

La pared ósea es bastante delgada, pues consta únicamente de una lámina de tejido compacto, que se engruesa considerablemente a nivel de los arcos alveolares. Su superficie es rugosa y muy desigual, por estar sembrada de prominencias y depresiones. Entre estas prominencias existe una en la línea media que a veces está más desarrollada que de ordinario y que el doctor Chassaignac ha considerado como patológica, atribuyéndole una importante significación para el diagnóstico de la sífilis terciaria y dándole el nombre de exóstosis mediopalatina; pero, en realidad, está muy lejos de constituir un síntoma específico de la sífilis terciaria.

Esta pared tiene distintos agujeros para el paso de vasos y nervios. Entre aquéllos, tres merecen especial mención: el palatino anterior y los palatinos posteriores, con los cuales se continúan los conductos del mismo nombre.

FIBROMUCOSA PALATINA

En realidad, la *membrana mucosa* de la bóveda palatina es la parte más importante de la región; está de tal modo adherida al periostio, que puede decirse que los dos forman una sola membrana que merece el nombre de *fibromucosa*.

Esta membrana se hace notable: 1.° Por las rugosidades de su superficie, sobre todo, en la parte anterior y detrás del agujero palatino anterior; 2.° Por su muy íntima adherencia a la bóveda, o sea en virtud de las indicadas prominencias y depresiones; 3.° Por su resistencia, que permite despegarla y formar de ella extensos colgajos, y 4.° Por su espesor, que por lo demás varía en los diversos puntos de su extensión.

La figura 104 reproduce escrupulosamente el espesor de la fibromucosa palatina en sus diferentes partes; así es que, en la línea media, es extremadamente delgada, precisamente en el punto en que la bóveda está reforzada por la unión del vómer; tanto es así, que se puede ver su transparencia. A medida que se aproxima a los lados, aumenta de grosor, que llega a ser de 5 a 6 milímetros; ya he dicho anteriormente que a esta disposición debe la bóveda su forma arqueada.

Lo que contribuye a aumentar el espesor de la fibromucosa palatina es que, entre las dos hojas que la constituyen, se halla interpuesta una cantidad considerable de glándulas en racimo análogas a las labiales; estas glándulas no se encuentran en la línea media, por el contrario, abundan muchísimo en las partes laterales, en donde se continúan directamente con la capa grandular del velo del paladar.

Se ve, pues, que lo que más caracteriza la membrana mucosa palatina es su unión con el periostio, unión tan íntima que no es posible separarlos una del otro sino a beneficio de una disección enteramente artificial, y aun ésta la considero poco menos que imposible.

En el espesor de la fibromucosa existen nervios y vasos. Estos últimos en particular desempeñan un papel tan importante en la patología y en la medicina operatoria de esta región, que he de ocuparme de ellos de un modo especial.

VASOS Y NERVIOS DE LA BÓVEDA PALATINA

Las *arterias palatinas* proceden de tres orígenes: la palatina posterior, que penetra en la región por el agujero palatino posterior; la palatina anterior, que sale del conducto palatino anterior; estas dos son constantes; la tercera, palatina media, lo es mucho menos. Estas tres arterias se anastomosan entre sí; pero fácilmente se ve que la más importante, la verdadera arteria palatina, es la posterior.

El agujero palatino posterior, por el cual sale la arteria, está situado en el punto de unión de la bóveda con el velo, lo más excéntricamente posible respecto de la línea media; corresponde a nivel del alvéolo en que se aloja la tercera muela grande. Desde este punto la arteria se dirige de atrás adelante, pero costeando siempre el arco alveolar hasta su terminación. La distribución de sus colaterales es penniforme y las principales nacen de su lado interno para terminar por capilares en la línea media. Pronto demostraré toda la importancia de esta disposición en la uranoplastia.

Las arterias están mucho más próximas a la cara profunda que a la superficial de la mucosa; para distinguirlas bien es necesario despegar la membrana en el reborde alveolar e invertirla de delante hacia atrás.

Estas arterias son las que proporcionan al esqueleto de la bóveda sus elementos de nutrición; por consiguiente, toda lesión capaz de despegar la mucosa palatina podrá producir la necrosis. Este es el único mecanismo por el cual se producen las perforaciones patológicas de la bóveda palatina. El reblandecimiento de un tumor gomoso es lo que más ordinariamente produce esta lesión.