trar este error es de fácil realización. En efecto, una vez puesto al descubierto el cuerpo carnoso de este músculo, ejérzase sobre él una tracción de abajo arriba, y se verá cuán poco marcado es el movimiento de distensión que efectúa el velo del paladar. El velo se mantiene naturalmente tenso por la hoja fibrosa palatina, y es prueba de que ésta por sí sola basta para producir estos resultados, que en el cadáver el velo está tenso como en el vivo. Sin negar que el peristafilino externo tenga alguna acción sobre el velo del paladar, creo, con el doctor TROELTSCH, que ésta es muy secundaria y que la función principal de aquel músculo, cuyo punto fijo es inferior y corresponde a la aponeurosis palatina, consiste en ejercer cierta tracción sobre la porción fibrosa de la trompa de Eustaquio, a la cual se inserta superiormente, y en abrir este conducto a cada movimiento de deglución.

Los *vasos* del velo del paladar ofrecen poco interés. He de hacer notar que en la línea media son tan escasos, que podemos dividir el velo por este punto con el bisturí sin que apenas dé sangre la herida. Las arterias provienen: de la palatina superior, rama de la maxilar interna; de la palatina inferior, rama de la facial, y de la faríngea inferior, rama de la carótida externa. Las venas se dirigen hacia la fosa cigomática o bien a la yugular interna.

Los linfáticos van a terminar en los ganglios que se encuentran en el ángulo de la mandíbula.

En cuanto a los nervios, provienen de los palatinos y del glosofaríngeo. El peristafilino externo recibe un filete de la rama motriz del trigémino.

Cuando el velo del paladar está dividido desde el nacimiento, o lo hendió el cirujano con objeto de facilitar la introducción de instrumentos hasta la cavidad posterior de las fosas nasales, o fué destruído en parte por ulceraciones sifilíticas o escrofulosas, podemos remediar este estado con una operación que lleva el nombre de *estafilorrafia,* operación que practicó con éxito por vez primera, en 1819, el doctor ROUX. Justo será consignar que LE MARINIER, primero, JOURDAIN y de GRAEFE después, ya antes que ROUX, habían intentado la operación; pero indudablemente a este último se debe la vulgarización de la estafilorrafia.

REGIÓN DEL SUELO DE LA BOCA

¿Qué es lo que debemos entender por *suelo de la boca*? Los autores no están acordes sobre este particular, y a mi entender existe respecto a este punto algo más que una mera cuestión de palabras: BLANDIN, por ejemplo, considera el suelo de la boca como formando parte de la región suprahioidea y describe estas dos regiones con el nombre de glososuprahioidea.

Resulta de aquí cierta confusión que conviene desvanecer. En efecto, ¿no es para todos evidente que la lengua y la glándula sublingual no están situadas en el cuello, mientras que, al revés, se encuentra de lleno en él la glándula submaxilar? La dificultad depende de que algunos de los órganos son comunes a una y otra región; ¿pero no sucede esto casi en todas las demás del cuerpo? ¿Cómo, pues, estableceremos los límites entre estas dos regiones, suelo de la boca y región suprahioidea? Me parece que las separa perfectamente el músculo milohioideo, verdadera cincha contráctil que limita inferiormente la cavidad bucal. Para establecerlo así, me fundo en la consideración

patológica siguiente: siempre y cuando un tumor se desarrolla en los órganos situados por encima del músculo milohioideo, se desenvuelve por el lado de la cavidad bucal, siendo este el punto por donde el cirujano lo explora y lo extirpa en caso necesario. Por el contrario, cuando este tumor tiene por punto de partida algunos de los órganos situados por debajo de este músculo, sobresale en la región suprahioidea, y por este lado es necesario atacarlo. Véase, pues, si es cierto que, como decía anteriormente, no es esta una mera cuestión de palabras.

Por consiguiente, *el suelo de la boca es una región limitada superiormente por la cavidad bucal, e inferiormente, por el músculo milohioideo.* Todo

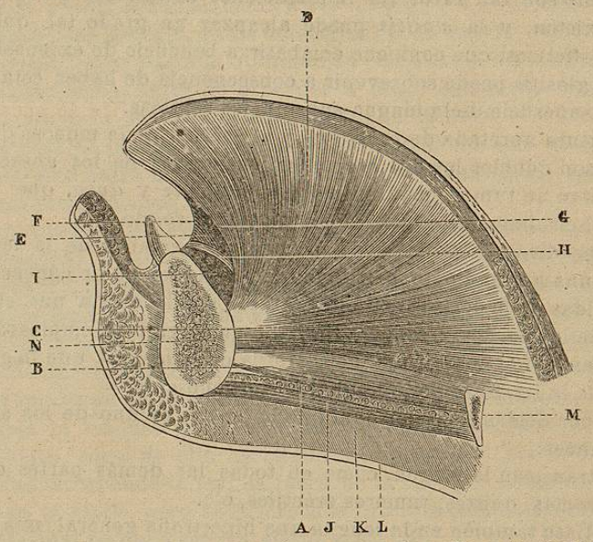

Fig. 109.—*Región del suelo de la boca, vista en un corte medio anteroposterior* (niño)

A, músculo milohioideo.
B, músculo geniohioideo.
C, músculo geniogloso.
D, lengua.
E, cavidad sublingual.
F, mucosa bucal.
G, borde anterior del músculo geniogloso.
H, conducto de Warthon.
I, glándula sublingual.
J, capa celulosa.
K, tejido célulograsiento subcutáneo.
L, piel.
M, sección del hioides.
N, sección del maxilar inferior.

cuanto se encuentra por encima de este músculo pertenece a la boca, es decir, a la cara; todo cuanto está por debajo pertenece al cuello y depende del tronco.

El suelo de la boca está en su mayor parte ocupado por la lengua. Entre la cara inferior de ésta, puesta libre, y la posterior de la mandíbula inferior existe un pequeño espacio ocupado casi exclusivamente por la glándula sublingual.

Por lo tanto, el suelo de la boca se subdivide naturalmente en dos porciones: *porción lingual* y *porción sublingual.*

PORCIÓN LINGUAL

La *porción lingual* del suelo de la boca comprende la lengua con los vasos y nervios que por ella se distribuyen. No hemos de estudiar la lengua como

órgano del gusto ni como órgano de la fonación, pues ello corresponde de lleno a la fisiología; por esto mismo nos limitaremos a mencionar la mucosa lingual, cuya historia se encontrará completa en los tratados de anatomía descriptiva. Señalaremos únicamente algunos puntos de anatomía de directa aplicación a la cirugía.

La lengua es una masa carnosa compuesta de fibras musculares intrínsecas, en medio de las cuales vienen a terminar otros músculos llamados extrínsecos, formando entre sí un haz inextricable de fibras. En el intervalo de las fibras musculares existe una corta cantidad de tejido conjuntivo con muy poca grasa; por esto son tan raras las inflamaciones flemonosas de la lengua. Sin embargo, existen, y la *glositis* puede alcanzar un grado tal, que provoque fenómenos asfícticos, que conviene combatir a beneficio de extensos desbridamientos. La glositis puede sobrevenir a consecuencia de haber estado en contacto con la superficie de la lengua substancias sépticas.

A la textura apretada de la lengua y al espesor de la mucosa que cubre su cara dorsal son debidos los tan especiales caracteres de los abscesos de esta región. Forman un tumor muy limitado, prominente y *duro,* que, a no estar advertido, el cirujano lo confundirá con un tumor sólido.

Lo mismo diremos respecto de los cuerpos extraños de la lengua, pues determinan una induración capaz de inducir a la idea de un cáncer.

Las heridas de la lengua son muy raras. Cuando exista una considerable separación de los bordes, o se haya formado un colgajo, se empleará la sutura. Es a veces tan difícil cohibir una hemorragia de la lengua, que llega a hacerse indispensable la ligadura de la lingual correspondiente.

Casi es por demás recordar aquí que la lengua es uno de los sitios predilectos del cáncer.

Encuéntranse en la lengua, como en todas las demás partes del cuerpo, lipomas, fibromas, quistes, tumores eréctiles, etc.

Desarróllase también en la lengua una hipertrofia general, una especie de elefantíasis que ha recibido el nombre de *macroglosia*. Las escisiones parciales constituyen el tratamiento de esta afección.

Encuéntranse en ella ulceraciones de distintas clases: sifilíticas, escrofulosas, tuberculosas y otras producidas por el contacto de los raigones de algún diente. Con el tacto descúbrense a veces en el espesor de la lengua múltiples tumores duros que no son otra cosa que gomas.

Mencionaremos, además, las placas mucosas, fisuras, etc., y también la *soriasis* o *leucoplasia lingual,* afección que puede ser punto de partida de otra mucho más grave, el epitelioma.

La lengua está firmemente fija en su sitio correspondiente. Sus puntos de inserción son: el hioides, la apófisis estiloides y, sobre todo, el cuerpo de la mandíbula inferior. A esto podemos añadir la mucosa lingual, que, reflejándose sobre los arcos alveolares, sirve también de medio de unión.

Puede suceder que la mucosa vaya directamente desde la lengua al maxilar inferior, lo cual constituye una variedad de *anquiloglosis*. Existe entonces alrededor de la lengua una especie de conducto cuya pared superior está formada por la mucosa bucal. El doctor TRÉLAT ha observado un caso de esta clase: a nivel del frenillo había un pequeño orificio; para curar a este enfermo y dejar libre la lengua fué suficiente incindir este repliegue mucoso con unas tijeras.

Raras veces se ha observado una verdadera anquiloglosis, o sea la soldadura completa de la lengua con el suelo de la boca. El doctor DUPLOUY (de

Rochefort), presentó un caso de estos en la Sociedad de Cirugía (sesión del 30 de Mayo de 1883). Quizá más bien que de esto se trataría en este caso de la falta de la lengua. Como en el caso de labio leporino complicado, cuando se trata de practicar cualquier operación para dejar libre la lengua, es necesario esperar que el niño esté suficientemente desarrollado, que tenga un año al menos.

Cuando el cirujano practica la resección de la parte media del cuerpo de la mandíbula inferior, divide necesariamente la inserción de los músculos genioglosos, y como después de esto la lengua no tiene medio de sujeción anterior, por su propio peso cae hacia atrás, deprime la epiglotis, y por consiguiente, la hace caer sobre la glotis determinando la asfixia, retroversión de la lengua que puede llegar hasta la obliteración completa de la faringe.

En su consecuencia, antes de proceder a dicha operación será necesario sujetar previamente la lengua con unas pinzas apropiadas o a beneficio de un hilo que atraviese su punta. No obstante, el empleo de este medio tiene un inconveniente, que quizá no haya sido indicado todavía, por lo cual son necesarias algunas precauciones, y es el siguiente:

En estado normal, la base de la lengua cae sobre el orificio superior de la laringe ocultándolo, y sabido de todos es que esta circunstancia constituye uno de los obstáculos a la entrada de los alimentos en las vías respiratorias. Ahora bien, cuando se conduce la lengua hacia delante con violencia, de manera que se hace salir de la boca, se quita a las partes aquella disposición natural, y los líquidos, siguiendo el suelo de la boca, pueden caer directamente en la faringe; así la sangre que fluye en abundancia durante esta clase de operaciones llega entonces hasta la tráquea y penetra en los bronquios, determinando una asfixia inmediata, como de ello ha citado un ejemplo el doctor DEMARQUAY De manera que, atrayendo la lengua fuera de la boca, se evita la asfixia por obstrucción de la glotis, pero se favorece la introducción de la sangre en las vías aéreas, lo cual no debe ser por cierto ventajoso.

En su consecuencia, después de haber fijado la lengua por su punta, es preciso recomendar, con insistencia al ayudante que la mantenga firmemente en su sitio sin dejarla caer hacia atrás ni tirar demasiado hacia delante.

Una vez terminada la operación, no puede decirse que haya desaparecido todo peligro, pues existen observaciones en las que se ve que la asfixia ha sobrevenido súbitamente algunas horas más tarde. Será bueno tomar la precaución de inclinar la cabeza del enfermo hacia un lado, a fin de evitar los efectos del peso propio del órgano; pero será todavía mejor fijar la lengua atravesándola con uno de los hilos que sirven para suturar el labio inferior.

Cuando un enfermo está bajo la influencia del cloroformo, en el período de resolución completa, la lengua obedece a las leyes de la gravedad, ni más ni menos que después de la sección de los genioglosos, y esto tanto más, cuanto más inclinada hacia atrás está la cabeza; éste es el mecanismo ordinario de la muerte por el cloroformo, cuando es resultado de la asfixia, lo cual es la regla. Por esto es necesario que siempre tengamos prevenidas unas pinzas para atraer la lengua hacia delante, y debe procurarse no mantener la cabeza del enfermo demasiado invertida hacia atrás, porque esto facilita la caída de la lengua y hace que su base llegue a ponerse en contacto con la columna vertebral.

Ultimamente LABORDE ha recomendado muy eficazmente las *tracciones rítmicas de la lengua,* cuando cesa la respiración, maniobra que parece haber prestado verdaderos e importantes servicios.

PORCIÓN SUBLINGUAL

Para ver bien la *región sublingual,* es necesario llevar la punta de la lengua hacia arriba aproximándola al paladar; con esto puede verse un espacio cuadrilátero limitado posteriormente por la cara inferior de la lengua, anteriormente por el arco dentario, y el cual termina en punta por los lados, a nivel poco más o menos de la primera muela grande.

No deja de ser singular que una región tan bien circunscrita como ésta, en apariencia tan sencilla, y que únicamente contiene un cortísimo número de órganos fáciles de distinguir, haya tenido y todavía hoy tenga en divergencia tanto a los anatómicos como a los patólogos.

Superposición de los planos

Mucosa del suelo de la boca. — Llevada hacia arriba la punta de la lengua, y puesta en contacto con la bóveda palatina, se percibe en la línea media un repliegue de la mucosa, que va desde la cara inferior de la lengua a la posterior del cuerpo de la mandíbula, separando esta región en dos mitades laterales perfectamente simétricas: llámase frenillo de la lengua. A veces se extiende hasta cerca de la punta de este órgano, y entonces puede dificultar algo los movimientos; por esto existe la costumbre de operar la sección de este repliegue mucoso cuando sobresale demasiado, operación que se practica con las tijeras, aplicando previamente el pabellón de la sonda acanalada, y en la cual no debe fluir una sola gota de sangre.

A cada lado del frenillo se ven las venas raninas, que forman un ligero relieve en la superficie de la mucosa, dando a ésta una coloración negruzca.

Aproximándolas más al arco dentario, encontramos a cada lado una prominencia elíptica oblicuamente dirigida hacia atrás y afuera, prominencia que ocupa la mayor parte de la región y es debida a la glándula sublingual. En la superficie de la mucosa, y sobre esta prominencia, se ve una cresta ondulada, en cuyo vértice se distinguen a simple vista pequeños orificios, en los cuales terminan los conductos excretores de la glándula sublingual.

Dos orificios se encuentran en la parte más interna de la cresta y están separados uno de otro tan sólo por el frenillo. Son mucho más considerables que los precedentes y representan la embocadura de los conductos excretores de la glándula submaxilar o conductos de Warthon.

Glándula sublingual. — Debajo de la mucosa se encuentra la glándula sublingual.

En 1858 demostré que esta glándula está formada por una aglomeración de glándulas en racimo, independientes unas de otras, y cada una de ellas, en número variable de 18 a 30, provista de un conducto excretor que se abre en el vértice de la cresta antes indicada.

Creí entonces, y continúo creyendo hoy día, que estas glándulas desempeñan un importante papel en la producción de la *ránula;* pero, como diré luego, fuí entonces demasiado exclusivista.

Por debajo de la glándula sublingual, adosado a su cara profunda y recorriéndola en toda su extensión se encuentra el conducto de Warthon, acompañado de la vena lingual y del nervio del mismo nombre. Están en relación con esta misma cara el plexo nervioso sublingual y el ganglio del mismo nombre.

Vemos, pues, que el *conducto de Warthon* está situado en el suelo de la boca, mientras que la glándula submaxilar, de donde nace, está en la región suprahioidea; por esto el cálculo que se desarrolle en el conducto formará prominencia en la boca debajo de la mucosa, y será necesario extraerlo por esta vía, mientras que si el mismo se desarrolla en la glándula, aparecería debajo de la mandíbula y tendería a eliminarse por la piel. En efecto, el conducto

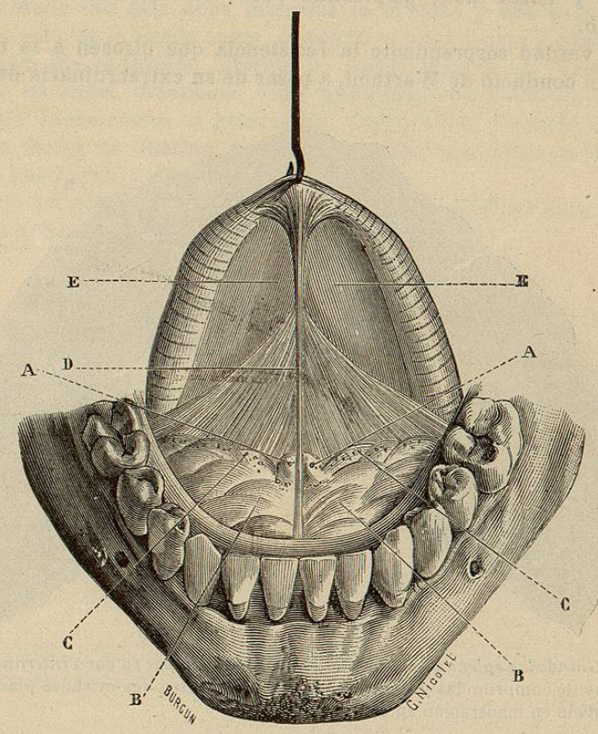

Fig. 110. — *Región sublingual*

A, A, orificios de los conductos de Warthon.
B, B, glándulas sublinguales.
C, C, orificios de los conductos excretores de las glándulas sublinguales.
D, frenillo de la lengua.
E, E, cara inferior de la lengua.

de Warthon, desde el momento que sale de la glándula, se coloca por encima del músculo milohioideo.

Hemos dicho que estaba adosado a la cara profunda de la glándula sublingual, y ahora conviene añadir que se aproxima más al borde superior de esta glándula, como lo demuestran las figuras 111 y 113.

Las paredes de este conducto son delgadas y aplanadas, de manera que en el cadáver se asemeja por completo a una vena. Es rectilíneo, excepto en su porción terminal, en donde está encorvado en forma de gancho, detalle que no deja de ser importante para cuando se haya de practicar el cateterismo. El conducto de Warthon representado en la figura 112 pertenecía a un adulto de talla ordinaria; su longitud es de unos 5 centímetros y su diámetro es poco más o menos de 3 milímetros.

Su calibre, aunque muy regular, no es absolutamente uniforme; en el sujeto del que se sacó esta preparación estaba un poco dilatado después de haber recibido un afluente que provenía de una glándula accesoria, circunstancia que no es constante. El punto más estrecho es el orificio bucal, cuyo diámetro apenas mide 1 milímetro; pero este orificio es muy contráctil.

Resulta de estas dimensiones que el cateterismo del conducto de Warthon es posible y hasta fácil, empleando para ello una cerda de jabalí o un estilete fino.

Es en verdad sorprendente la resistencia que ofrecen a la distensión las paredes del conducto de Warthon, a pesar de su extraordinaria delgadez. Des-

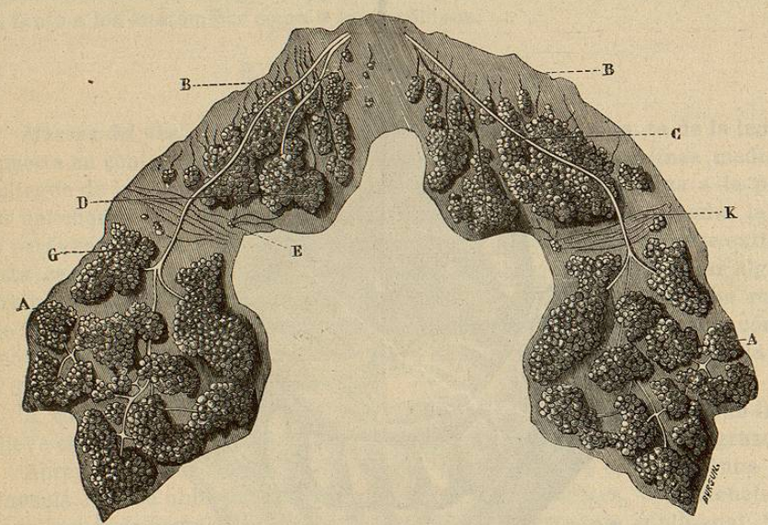

Fig. 111. — *Glándulas submaxilares y sublinguales, vistas por su cara interna* (niño). Fueron previamente comprimidas y puestas de manifiesto entre dos cristales planos, después de haber estado en maceración en el ácido tartárico.

A, A, glándulas submaxilares.
B, B, glándulas sublinguales con sus conductos excretores.
C, conducto de Warthon.
D, glándula llamada de Bartolino.
E, ganglio nervioso sublingual.
G, lóbulo de la glándula submaxilar.
K, fibras del nervio lingual separando las dos glándulas. Estas fibras las disoció la preparación.

pués de haber atado la extremidad bucal, he introducido una cánula en el otro extremo e insuflado aire en su cavidad; con esto se ve que el conducto soporta una presión que no he calculado en términos precisos, pero que indudablemente es considerable, porque muchas veces me ha sido muy costoso llegar a romperlo. No sólo este conducto se resiste a romperse, sino que jamás se distiende más allá de su calibre normal: *es absolutamente inextensible* y no disfruta de elasticidad, circustancia que a mi entender desempeña un importante papel en la historia de la ránula aguda.

Tanto el conducto de Warthon como los vasos y los nervios que lo acompañan se encuentran en medio de un tejido celular laxo y laminoso.

Entre los órganos que acompañan al conducto de Warthon, señalaré más especialmente al nervio lingual, por las neuralgias a que puede dar origen y consiguientes operaciones que por este motivo sobre él pueden practicarse.

Este nervio está situado a 5 milímetros del punto de reflexión de la mucosa bucal sobre el borde de la lengua. Una incisión practicada en el surco linguogingival, y más próxima a la encía que al borde de la lengua, sería paralela al nervio, que es muy superficial; por consiguiente, la incisión destinada a descubrirlo tan sólo debe interesar la mucosa y una capa de tejido celular. Hecho esto, se le puede coger, disecarlo con las tijeras y seguirlo hasta el borde anterior del terigoideo interno. Al doctor MICHEL (de Nancy) pertenece el mérito de haber practicado antes que nadie esta operación en el vivo.

Por debajo encontramos el geniogloso, cuyas fibras divergen a partir de este punto en forma de abanico, para dirigirse las unas hacia la punta y las otras hacia la parte media y la base de la lengua.

Por debajo del geniogloso se encuentra el músculo geniohioideo, el cual se confunde más o menos con el precedente.

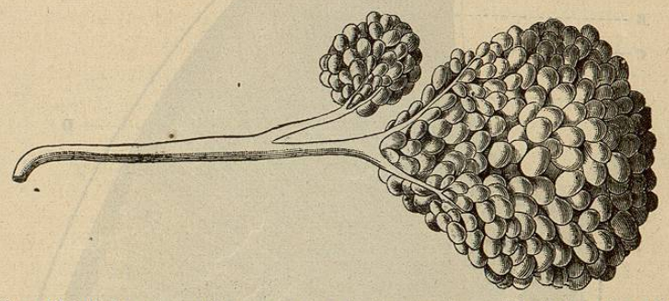

Fig. 112. — *Glándula submaxilar con su conducto excretor.* — Tamaño natural (adulto) Antes de sacar esta copia fué insuflado el conducto de Warthon

A mayor profundidad todavía existe el músculo milohioideo, que es el que constituye el límite de la región.

Vemos, pues, que, procediendo de arriba abajo, la porción sublingual del suelo de la boca se compone de las capas siguientes:

La mucosa con su frenillo y los orificios de los conductos excretores de las glándulas sublinguales y submaxilares;

Las venas y las arterias raninas y la glándula sublingual;

El conducto de Warthon, el nervio lingual, el plexo sublingual y la vena lingual;

Una capa de tejido conjuntivo (bolsa mucosa sublingual);

Los músculos genioglosos;

Los músculos geniohioideos;

El músculo milohioideo, que sirve de límite al suelo de la boca y a la región suprahioidea.

Creemos conveniente dar algunos detalles de la bolsa mucosa sublingual.

BOLSA MUCOSA SUBLINGUAL

Ante todo sírvase el lector examinar la figura 113, que representa un corte medio anteroposterior del maxilar inferior y del suelo de la boca en un sujeto adulto.