Su calibre, aunque muy regular, no es absolutamente uniforme; en el sujeto del que se sacó esta preparación estaba un poco dilatado después de haber recibido un afluente que provenía de una glándula accesoria, circunstancia que no es constante. El punto más estrecho es el orificio bucal, cuyo diámetro apenas mide 1 milímetro; pero este orificio es muy contráctil.

Resulta de estas dimensiones que el cateterismo del conducto de Warthon es posible y hasta fácil, empleando para ello una cerda de jabalí o un estilete fino.

Es en verdad sorprendente la resistencia que ofrecen a la distensión las paredes del conducto de Warthon, a pesar de su extraordinaria delgadez. Des-

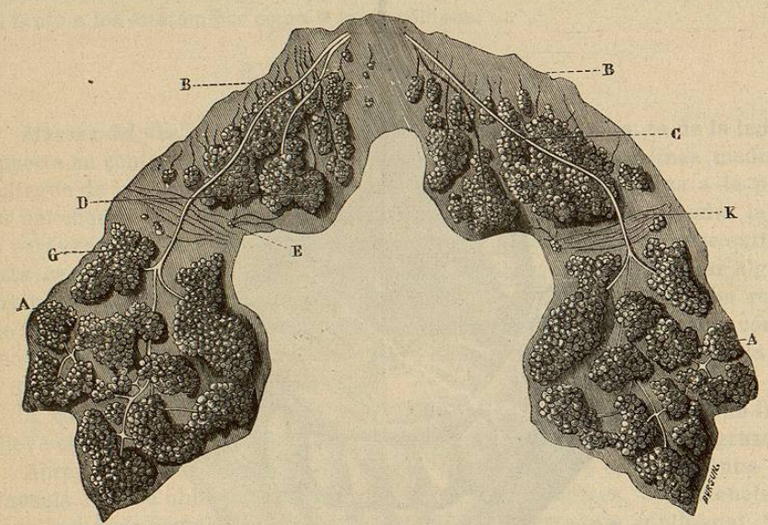

Fig. 111. — *Glándulas submaxilares y sublinguales, vistas por su cara interna* (niño). Fueron previamente comprimidas y puestas de manifiesto entre dos cristales planos, después de haber estado en maceración en el ácido tartárico.

A, A, glándulas submaxilares.
B, B, glándulas sublinguales con sus conductos excretores.
C, conducto de Warthon.
D, glándula llamada de Bartolino.
E, ganglio nervioso sublingual.
G, lóbulo de la glándula submaxilar.
K, fibras del nervio lingual separando las dos glándulas. Estas fibras las disoció la preparación.

pués de haber atado la extremidad bucal, he introducido una cánula en el otro extremo e insuflado aire en su cavidad; con esto se ve que el conducto soporta una presión que no he calculado en términos precisos, pero que indudablemente es considerable, porque muchas veces me ha sido muy costoso llegar a romperlo. No sólo este conducto se resiste a romperse, sino que jamás se distiende más allá de su calibre normal: *es absolutamente inextensible* y no disfruta de elasticidad, circustancia que a mi entender desempeña un importante papel en la historia de la ránula aguda.

Tanto el conducto de Warthon como los vasos y los nervios que lo acompañan se encuentran en medio de un tejido celular laxo y laminoso.

Entre los órganos que acompañan al conducto de Warthon, señalaré más especialmente al nervio lingual, por las neuralgias a que puede dar origen y consiguientes operaciones que por este motivo sobre él pueden practicarse.

Este nervio está situado a 5 milímetros del punto de reflexión de la mucosa bucal sobre el borde de la lengua. Una incisión practicada en el surco linguogingival, y más próxima a la encía que al borde de la lengua, sería paralela al nervio, que es muy superficial; por consiguiente, la incisión destinada a descubrirlo tan sólo debe interesar la mucosa y una capa de tejido celular. Hecho esto, se le puede coger, disecarlo con las tijeras y seguirlo hasta el borde anterior del terigoideo interno. Al doctor MICHEL (de Nancy) pertenece el mérito de haber practicado antes que nadie esta operación en el vivo.

Por debajo encontramos el geniogloso, cuyas fibras divergen a partir de este punto en forma de abanico, para dirigirse las unas hacia la punta y las otras hacia la parte media y la base de la lengua.

Por debajo del geniogloso se encuentra el músculo geniohioideo, el cual se confunde más o menos con el precedente.

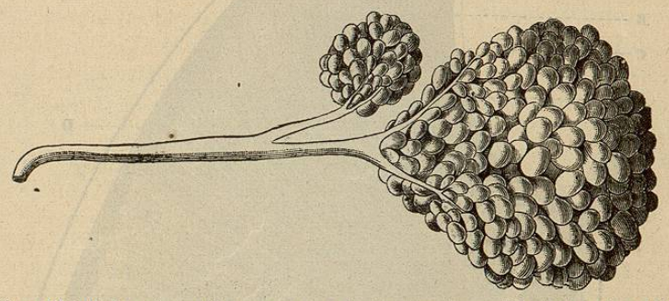

Fig. 112. — *Glándula submaxilar con su conducto excretor.* — Tamaño natural (adulto) Antes de sacar esta copia fué insuflado el conducto de Warthon

A mayor profundidad todavía existe el músculo milohioideo, que es el que constituye el límite de la región.

Vemos, pues, que, procediendo de arriba abajo, la porción sublingual del suelo de la boca se compone de las capas siguientes:

La mucosa con su frenillo y los orificios de los conductos excretores de las glándulas sublinguales y submaxilares;

Las venas y las arterias raninas y la glándula sublingual;

El conducto de Warthon, el nervio lingual, el plexo sublingual y la vena lingual;

Una capa de tejido conjuntivo (bolsa mucosa sublingual);

Los músculos genioglosos;

Los músculos geniohioideos;

El músculo milohioideo, que sirve de límite al suelo de la boca y a la región suprahioidea.

Creemos conveniente dar algunos detalles de la bolsa mucosa sublingual.

BOLSA MUCOSA SUBLINGUAL

Ante todo sírvase el lector examinar la figura 113, que representa un corte medio anteroposterior del maxilar inferior y del suelo de la boca en un sujeto adulto.

Suponiendo que la mucosa lingual empieza en la punta de la lengua, continúa tapizando la porción libre de la cara inferior de este órgano y se dirige en seguida a insertarse en la cara posterior de la mandíbula, para continuarse

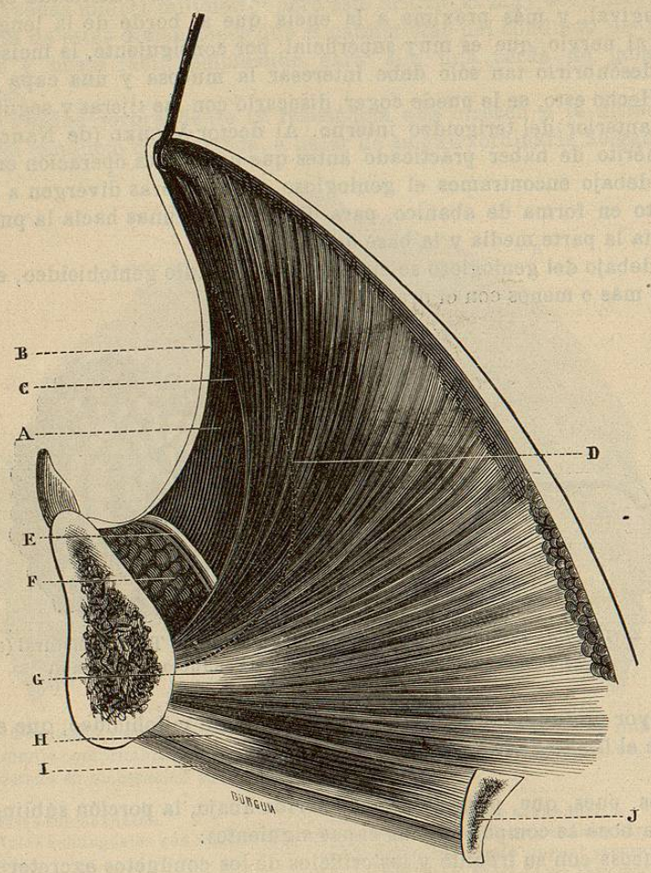

Fig. 113. — *Bolsa mucosa sublingual, llamada de Fleischmann, vista en un corte anteroposterior del suelo de la boca*

A, cavidad de la bolsa mucosa sublingual.
B, pared anterior o mucosa.
C, pared posterior o muscular.
D, línea de puntos que indica la profundidad de la bolsa.
E, conducto de Warthon.
F, glándula sublingual.
G, músculo geniogloso.
H, músculo geniohioideo.
I, músculo milohioideo.
J, hueso hioideo.

con la mucosa gingival. Esta inserción tiene lugar muy cerca del borde superior de la mandíbula a pocos milímetros de los incisivos.

El geniogloso, por el contrario, se inserta en la cara posterior de la mandíbula mucho más próximo a su borde inferior. Entre estos dos planos, el uno superficial o mucoso, y el otro profundo o muscular, debe, pues, existir un espacio considerable, que en la pieza que sirvió de modelo para el anterior grabado no medía menos de 16 a 17 milímetros en su parte inferior. En este

espacio, y en la parte inferior, se encuentran la glándula sublingual F y los conductos que a ella van unidos. La presencia de la glándula hace que la mucosa abandone el músculo geniogloso para pasar por encima de aquélla.

Ahora bien, este espacio está tapizado en toda su extensión por una membrana cubierta de una capa epitelial, membrana que, desde todos puntos de vista considerada, merece llamarse bolsa mucosa sublingual. Muchos la denominan bolsa de Fleischmann, y con razón, pues este anatómico dijo de ella lo siguiente: «Si por uno y otro lado del frenillo se desprende la mucosa de la len-

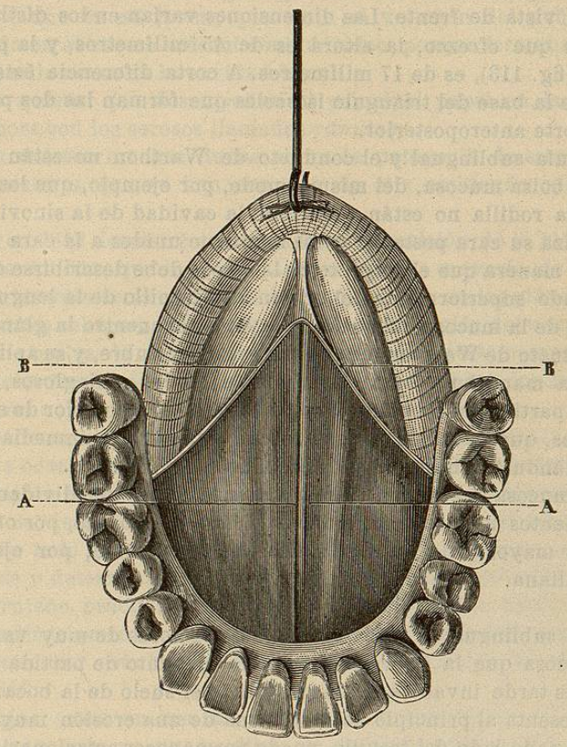

Fig. 114. — *Bolsa mucosa sublingual vista de frente después de haber previamente extirpado la pared anterior o mucosa*

A, A, intersticios de los músculos genioglosos. — B, B, bordes de la mucosa

gua, se encuentra, inmediata a este frenillo y descansando sobre el músculo geniogloso, detrás del conducto de Warthon y de los de Rivino, una bolsa mucosa de forma oval, dividida en compartimientos por tabiques celulosos, bolsa sublingual cuya existencia importa tener presente por la relación que tiene con la ránula.»

La existencia de esta bolsa mucosa sublingual es innegable; cualquiera que practique un corte medio anteroposterior, la encontrará siempre sin la menor dificultad en el trayecto de este corte; creo que a no haber recurrido a este modo de preparación se debe el que todos los autores hasta hoy hayan dudado de su presencia.

Resulta, pues, que la bolsa mucosa sublingual es efecto de la separación

de la mucosa lingual y del músculo geniogloso, a causa de la interposición entre estos dos planos de la glándula sublingual.

Esta bolsa aplanada tiene la forma triangular. No existe más que una, dividida en la línea media, en forma de alforja, por el frenillo de la lengua. Hay que considerar en ella dos caras: una adherida a la mucosa del suelo de la boca, y otra que tapiza la cara anterior del geniogloso. La base está en relación con el cuerpo de la mandíbula, y el vértice corresponde al punto en que termina el frenillo de la lengua. Por los lados se extiende hasta la primera o la segunda muela grande, como lo demuestra la figura 114, que representa la bolsa mucosa vista de frente. Las dimensiones varían en los distintos sujetos; en las figuras que ofrezco, la altura es de 45 milímetros, y la profundidad: medida en D (fig. 113), es de 17 milímetros. A corta diferencia ésta es también la amplitud de la base del triángulo isósceles que forman las dos paredes de la bolsa en un corte anteroposterior.

La glándula sublingual y el conducto de Warthon no están dentro de la cavidad de la bolsa mucosa, del mismo modo, por ejemplo, que los ligamentos cruzados de la rodilla no están dentro de la cavidad de la sinovial articular. La serosa tapiza su cara posterior y los mantiene unidos a la cara profunda de la mucosa, de manera que el trayecto de la serosa debe describirse del siguiente modo: partiendo superiormente del origen del frenillo de la lengua, tapiza la cara profunda de la mucosa del suelo de la boca, encuentra la glándula sublingual y el conducto de Warthon, cuya cara posterior cubre, y se aplica a la cara posterior de la mandíbula hasta la inserción de los genioglosos, para volver a su punto de partida, reflejándose antes sobre la cara anterior de estos músculos. Se ve, pues, que la cavidad de la serosa está situada inmediatamente por detrás de la glándula sublingual y del conducto de Warthon.

La bolsa mucosa sublingual tiene a veces tabiques que dividen su cavidad en compartimientos más o menos independientes, hecho que, por otra parte, se observa en la mayoría de las cavidades análogas, como, por ejemplo, en la bolsa prerrotuliana.

La región sublingual es sitio frecuente de tumores de muy variable naturaleza. La mucosa que la cubre es a menudo el punto de partida de un epitelioma, que más tarde invadirá la lengua y todo el suelo de la boca. Esta grave afección se presenta al principio bajo la forma de una erosión muy superficial, que, situada a cada lado del frenillo, puede permanecer estacionaria por mucho tiempo.

Es indudable que en la región sublingual se desarrolla a veces el flemón infeccioso descrito impropiamente con el nombre de *angina de Ludwig*.

Encuéntrase a veces un tumor ocasionado por la presencia, dentro del conducto de Warthon, de un cálculo salival, que impide la excreción de la saliva y determina una muy dolorosa tumefacción de la glándula submaxilar y del suelo de la boca: idéntico resultado produce la introducción de un cuerpo extraño en el mismo conducto.

Encuéntranse asimismo en el suelo de la boca tumores sanguíneos (ránulas sanguíneas de Dolbeau), lipomas enucleables como los de la mejilla, etc. También puede desarrollarse en esta región un edema simple o flemonoso, que ofrece una gravedad especial, porque rechaza la lengua hacia atrás; pero lo que más principalmente se encuentra son quistes.

De éstos hay de distintas clases. Durante el año que estuve de interno en la clínica del doctor DENONVILLIERS, tuve ocasión de ver en el suelo de la boca un quiste dermoideo de la consistencia del mástique; la observación de este caso se publicó en el *Compendium de Cirugía*. En 1883 practiqué en el hospital Beaujon la enucleación por la boca de un quiste análogo; pero es preferible extirparlos por la región suprahioidea, como he venido practicándolo varias veces desde aquella época. Es de creer que, en este sujeto, en la época en que se aproximaron los dos mamelones laterales que forman la mandíbula inferior, debió ser cogida y encerrada en su interior una mínima porción de la hoja córnea del blastodermo.

Hanse observado en esta región quistes hidatídicos. He tenido ocasión de tratar y curar uno en un joven, que tenía el volumen del puño y creo que estaba situado en el mismo músculo milohioideo, porque formaba prominencia tanto en el cuello como en la cavidad bucal.

Pero los quistes que desempeñan el principal papel en la patología del suelo de la boca son los serosos llamados *ránulas*.

Todavía existen muchas dudas sobre la patogenia de esta afección. Son muchos los autores que se han ocupado de ella emitiendo opiniones diversas (1).

Cuando en 1858 demostré la verdadera disposición de la glándula sublingual, emití la opinión, que luego fué apoyada por la mayoría de los cirujanos, de que esta glándula sería el sitio de la ránula, como en las glándulas sebáceas nacen los quistes sebáceos. Sin duda que esta explicación debe ser la verdadera para ciertas ránulas de marcha lenta, que crecen paulatinamente y sólo después de mucho tiempo llegan por su volumen a dificultar los movimientos de la lengua; pero no estriba en estos casos la mayor dificultad.

Lo verdaderamente difícil es interpretar los casos siguientes, de los cuales, en 1878, tuve ocasión de observar muchos ejemplos uno tras otro. Un sujeto se acuesta perfectamente sano, se duerme tranquilo, pero de repente, y en mitad de la noche, se despierta con un tumor del volumen de un huevo de gallina, que, llenando todo el suelo de la boca, rechaza fuertemente la lengua hacia arriba y atrás y determina los trastornos fisiológicos propios de esta enfermedad. Si el cirujano practica la punción, derrámase una considerable cantidad de líquido ordinariamente viscoso, filamentoso y ligeramente amarillo.

¿Cómo explicar este hecho? ¿Cuál es el sitio, el punto de partida de esta *ránula aguda?*

¿Se origina quizá en una de las glándulas sublinguales? No es posible, porque una glándula no puede dilatarse así instantáneamente y adquirir un volumen infinitamente superior al que le es normal.

La ránula aguda ¿será debida a la dilatación del conducto de Warthon por detrás de un obstáculo al curso de la saliva? Esta es la opinión más generalmente admitida: en efecto, parece racional y en armonía con lo que la patología nos enseña en otras regiones; esto no obstante, esta explicación es insuficiente.

Nótese bien que no se trata aquí de una dilatación gradual, aunque sea suponiéndola rápida, sino de una dilatación instantánea. Tanto es así, que le sucedió esto a uno de mis enfermos estando calentándose en el hogar, y pudo precisar el minuto en que la tumefacción se produjo. Ahora bien, ¿puede el conducto de Warthon adquirir esta dilatación instantánea? Precisamente con el único objeto de poder contestar a esta pregunta, practiqué los experimentos

(1) Podría desarrollarse una variedad especial de ránula en un conducto que, partiendo del agujero ciego de la lengua, se dirige hacia el cuerpo tiroides (conducto de Bochdaleck), que es la persistencia de un estado embrionario. —*(N. del A.)*

de que he hablado anteriormente sobre la dilatabilidad de este conducto, experimentos que demuestran del modo más concluyente que esto no es posible. Una presión brusca no dilata el conducto de Warthon; podrá en rigor romperse si la presión es muy considerable, pero no se dilatará jamás, si no es bajo la influencia de una presión gradual y por mucho tiempo sostenida, como podría determinarla, por ejemplo, un cálculo salival. Ahora bien, yo pregunto: si en cualquiera región del cuerpo viésemos aparecer de repente un tumor líquido y la anatomía nos revelase la existencia en el mismo de una extensa bolsa serosa, ¿vacilaríamos un solo instante en considerar esta bolsa como sitio del derrame? Sin duda que no, y, sin embargo, esto es lo que sucede en el suelo de la boca. Sabiendo, pues, que el conducto de Warthon es absolutamente indilatable, la ránula aguda no puede explicarse sino por la presencia de una cavidad preexistente muy dispuesta para recibir o segregar el líquido, y hasta por simple inducción deberíamos admitir esta cavidad si no la demostrase la anatomía, porque conviene no confundir la ránula aguda con un edema o una infiltración del suelo de la boca, pues en aquella afección se trata realmente de un tumor limitado, circunscrito y desde el primer momento enquistado, tumor que desciende, se vacia completamente desde el momento que se le abre y cuya cavidad podemos recorrer con el dedo o con un instrumento cualquiera.

Por lo tanto, a mi entender, es indudable *que el sitio de la ránula aguda es la bolsa serosa sublingual.*

Sin embargo, con lo dicho no queda todavía completamente resuelto el problema, pues conviene dilucidar las siguientes cuestiones: ¿Existen relaciones entre la ránula aguda y los órganos salivales del suelo de la boca? ¿Cuales son estas relaciones? El líquido contenido en el quiste ¿es saliva? ¿O será que la ránula aguda es simplemente una inflamación también aguda de la bolsa mucosa sublingual?

No me encuentro en disposición de contestar estas diversas cuestiones, porque, desde este punto de vista, se encuentran contradicciones entre los diferentes casos clínicos. Así es que, en dos de mis enfermos, el conducto de Warthon de un lado estaba evidentemente obliterado. Esta obliteración ¿era la causa primera y principal de la enfermedad? Cabe en lo posible, y entonces deberíamos admitir que el conducto debió abrirse por detrás del obstáculo derramándose la saliva en la bolsa serosa, lo cual se comprende perfectamente, conocidas las relaciones que existen entre ambos órganos. Obstáculo al curso de la saliva, rotura del conducto (quizá previamente alterado) por detrás del obstáculo, derrame brusco de saliva en el interior de la bolsa mucosa, la cual a su vez segrega: tal es la teoría a la cual me afiliaría de buen grado.

Y, sin embargo, sabemos cuán difícilmente se cicatrizan los conductos excretores una vez dilacerados; ejemplo, el conducto de Stenon; casi siempre quedan fístulas consecutivas; ahora bien, esto es precisamente lo contrario de lo que se observa en este caso, pues todo el mundo sabe que la principal dificultad del tratamiento de la ránula consiste en mantener la abertura practicada por el cirujano. He aquí, pues, un hecho clínico que no viene en apoyo de la hipótesis de rotura del conducto de Warthon.

Obliteración de uno de los conductos excretores, rapidísima oclusión de la abertura practicada en la bolsa por detrás del obstáculo, son, en efecto, dos hechos clínicos contradictorios.

Por desgracia, hoy por hoy el análisis químico del líquido no ha podido despejar la incógnita, porque con él debe haber mezcla de otros líquidos.

Resulta, pues, que todavía falta mucho para conocer la patogenia de la

ránula aguda; sin embargo, me parece que del conjunto puede sacarse un punto afirmativo, decididamente fijo y que no deja de tener algún valor: es este que el derrame de líquido tiene lugar en la bolsa serosa sublingual.

Pero ¿de dónde procede este líquido? ¿Proviene quizá de un desgarro del conducto de Warthon, de una hidropesía de los conductos de la glándula sublingual o será resultado de una hidropesía aguda de la bolsa mucosa sublingual, sin que tenga con los otros órganos salivales otras conexiones que las de la proximidad? Esto es lo que falta demostrar (1).

Región del vestíbulo de la boca

Cuando las mandíbulas están en mutuo contacto, existe entre ellas, el carrillo y los labios, un espacio que se conoce con el nombre de *vestíbulo de la boca.*

Se consideran en este vestíbulo dos paredes y una circunferencia. Las paredes son: el carrillo y los labios por fuera, y los rebordes alveolares superior e inferior por dentro.

La circunferencia forma dos canales, uno superior y otro inferior, que corresponden a la reflexión de la mucosa que tapiza los labios y la mejilla.

En el canal o fondo de saco inferior es donde se practica la incisión para seccionar el nervio dentario inferior; asimismo, por el canal superior puede llegar a seccionarse el nervio suborbitario, pero con alguna mayor dificultad que en el caso precedente. Finalmente, por este fondo de saco se penetra en la fosa canina, y ya anteriormente he indicado esta vía como la mejor, a mi entender, para abrir el seno maxilar cuando no falte en los alvéolos ningún diente.

Otro punto práctico hemos de señalar, el relativo al vestíbulo de la boca. Estos abscesos dentarios tan dolorosos que se desarrollan frecuentemente en el curso de la caries, provocando lo que vulgarmente se llama *fluxión,* se desarrollan casi siempre en la circunferencia del vestíbulo, debajo de la mucosa y en su ángulo de reflexión. Así es que, para reconocer la tumefacción natural de este absceso y dar salida al pus, conviene explorar con el dedo atentamente el fondo de saco.

En la pared externa o geniana del vestíbulo y en el punto que anteriormente he precisado, se abre el conducto de Stenon.

Por detrás de las grandes muelas existe un espacio que pone en comunicación el vestíbulo con la cavidad bucal. En caso de constricción de las mandí-

(1) La patogenia de la *ránula* es un asunto que se ha discutido mucho y respecto al cual no es posible llegar a un acuerdo, por la diversidad de casos agrupados con aquel nombre, de manera que limitando la discusión a la llamada *ránula sublingual*, la teoría que indica TILLAUX de su origen glandular (glándula sublingual) va perdiendo cada día partidarios, si exceptuamos algunos casos raros de verdaderos quistes salivales de dicha glándula. IMBERT, JEANBRAU, CUNEO y VEAU explican la ránula ordinaria por una inclusión embrionaria en el *surco paralingual externo* (a expensas del que se forma la glándula sublingual) y, por lo tanto, no tendría con la glándula más que una relación de contigüidad, explicándose con esta teoría las relaciones anatómicas de la ránula y los caracteres histológicos de la pared del quiste y de su contenido. Se trataría, por lo tanto, de un quiste mucoide de origen embrionario y análogo a los que se observan a nivel de las hendeduras branquiales o del conducto tireogloso.

En cuanto a la *ránula aguda* debo manifestar que la bolsa de Fleischmann no es constante, ya que en el sitio en que se la coloca existe de ordinario un tejido celular laxo, cuyas aréolas pueden ser mayores o menores, pudiendo alguna vez alguna de ellas hacerse tan grande que simule una bolsa seromucosa (bolsa de Fleischmann). Si existe esta última disposición puede producirse en ella la ránula aguda de que habla el autor, por flegmasía del tejido; pero muchas veces la ránula aguda es consecuencia de una flegmasía de la pared de una ránula preexistente, que podía haber pasado inadvertida o a la que el enfermo no dió importancia, pues, como todo quiste, la pared puede sufrir una inflamación. En cuanto a la frecuencia relativa de estos dos procesos, parece que el segundo es el habitual. — *(N. del T.)*

bulas, a beneficio de una sonda esofágica podríamos introducir por este punto substancias alimenticias o medicamentosas.

Otro detalle más importante es el siguiente: en situación normal, la apófisis coronoides del maxilar está colocada por fuera del arco dentario, de manera que su borde anterior forma prominencia en el fondo del vestíbulo de la boca, siendo muy apreciable al tacto. Este borde se hace todavía mucho más perceptible cuando la mandíbula está luxada, puesto que entonces la apófisis está colocada en un punto más anterior. Resulta de esto que por el vestíbulo pueden explorarse fácilmente las apófisis coronoides, para asegurarse de si la una es más anterior que la otra; por mi parte considero muy útil esta exploración, cuando se trata de determinar si una luxación témporomaxilar es uni o bilateral, diagnóstico que no siempre es tal fácil como a primera vista parece.

El procedimiento clásico de reducción de las luxaciones de la mandíbula consiste en introducir los pulgares en la boca, colocándolos en el punto más posterior posible sobre los arcos dentarios y empujando fuertemente el hueso hacia abajo y atrás. Aconséjase comúnmente envolver los dedos con una compresa para evitar que sean mordidos; pero esta precaución es inútil, porque los pulgares no deben colocarse entre los mismos arcos dentarios, sino por fuera de ellos, en el vestíbulo, de manera que ejerzan una presión directa sobre la base de la apófisis coronoides. Siguiendo este procedimiento, el cirujano nada tiene que temer por sí, y en la inmensa mayoría de los casos de luxación reciente obtendrá la reducción con facilidad; con relación a mi práctica, diré que, obrando así, he llegado a reducir luxaciones que habían resistido la aplicación del instrumento de Stromeyer.

Región del istmo de las fauces

El *istmo de las fauces* es el orificio que pone en comunicación la cavidad bucal con la faringe. Está circunscrito superiormente por el borde posterior del velo del paladar y la úvula; inferiormente, por la base de la lengua y, por cada lado, por los pilares anteriores del velo del paladar. Este istmo marca el límite entre los movimientos voluntarios y los reflejos o involuntarios. Mientras un cuerpo extraño no ha salvado este paso, somos dueños de él; pero desde el momento que lo ha salvado, la faringe se apodera de él violentamente, aunque otra fuera nuestra voluntad, y lo conduce al tubo digestivo.

Cuanto se encuentra por delante de los pilares anteriores pertenece a la boca; lo que se encuentra por detrás pertenece a la faringe, de manera que la amígdala, en realidad, forma parte de esta última región y debe ser descrita con ella.

El istmo de las fauces es sitio frecuente de placas mucosas, de ulceraciones de todo género y de gomas, que algunas veces acaban por transformar las partes que lo constituyen en tejido cicatricial retráctil. En este caso pueden resultar estrecheces considerables de este orificio, el cual se convierte en rígido e inextensible. El doctor A. Guérin ha llamado la atención de los cirujanos sobre esta lesión, asimilándola a la que se observa con bastante frecuencia, procedente de idéntica causa, en la otra extremidad del tubo digestivo, o sea la estrechez sifilítica del recto.

Los pilares anteriores del velo del paladar, esencialmente formados por el músculo glosoestafilino, lo mismo que todos los demás puntos de la mucosa bucal, pueden verse invadidos por el epitelioma. He tenido ocasión de observar en un joven un tumor eréctil venoso perfectamente circunscrito.

REGIÓN DE LOS MAXILARES

Los *maxilares*, en número de dos, superior e inferior, los llevamos ya en parte estudiados en los capítulos precedentes. No obstante, no será inútil

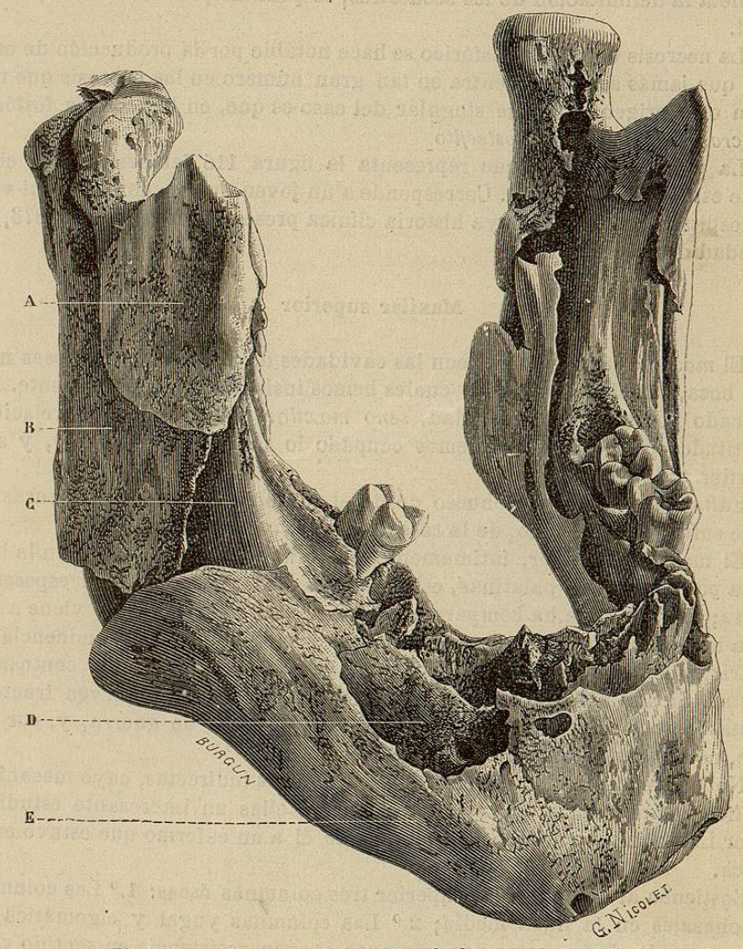

Fig. 115. — *Maxilar inferior atacado de necrosis fosfórica*

A, hueso nuevo.
B, osteófito necrosado.
C, hueso antiguo necrosado.
D, osteófito necrosado.
E, hueso nuevo.

volver sobre este particular, para ocuparnos de algunas importantes aplicaciones quirúrgicas que en lo que llevamos dicho no hubieran encontrado sitio oportuno.

Desarróllase en ambos maxilares una curiosísima afección, cuya patogenia no está todavía completamente determinada; llámase *necrosis fosfórica*.

Esta grave afección ataca a los individuos que trabajan en la fabricación