bulas, a beneficio de una sonda esofágica podríamos introducir por este punto substancias alimenticias o medicamentosas.

Otro detalle más importante es el siguiente: en situación normal, la apófisis coronoides del maxilar está colocada por fuera del arco dentario, de manera que su borde anterior forma prominencia en el fondo del vestíbulo de la boca, siendo muy apreciable al tacto. Este borde se hace todavía mucho más perceptible cuando la mandíbula está luxada, puesto que entonces la apófisis está colocada en un punto más anterior. Resulta de esto que por el vestíbulo pueden explorarse fácilmente las apófisis coronoides, para asegurarse de si la una es más anterior que la otra; por mi parte considero muy útil esta exploración, cuando se trata de determinar si una luxación témporomaxilar es uni o bilateral, diagnóstico que no siempre es tal fácil como a primera vista parece.

El procedimiento clásico de reducción de las luxaciones de la mandíbula consiste en introducir los pulgares en la boca, colocándolos en el punto más posterior posible sobre los arcos dentarios y empujando fuertemente el hueso hacia abajo y atrás. Aconséjase comúnmente envolver los dedos con una compresa para evitar que sean mordidos; pero esta precaución es inútil, porque los pulgares no deben colocarse entre los mismos arcos dentarios, sino por fuera de ellos, en el vestíbulo, de manera que ejerzan una presión directa sobre la base de la apófisis coronoides. Siguiendo este procedimiento, el cirujano nada tiene que temer por sí, y en la inmensa mayoría de los casos de luxación reciente obtendrá la reducción con facilidad; con relación a mi práctica, diré que, obrando así, he llegado a reducir luxaciones que habían resistido la aplicación del instrumento de Stromeyer.

Región del istmo de las fauces

El *istmo de las fauces* es el orificio que pone en comunicación la cavidad bucal con la faringe. Está circunscrito superiormente por el borde posterior del velo del paladar y la úvula; inferiormente, por la base de la lengua y, por cada lado, por los pilares anteriores del velo del paladar. Este istmo marca el límite entre los movimientos voluntarios y los reflejos o involuntarios. Mientras un cuerpo extraño no ha salvado este paso, somos dueños de él; pero desde el momento que lo ha salvado, la faringe se apodera de él violentamente, aunque otra fuera nuestra voluntad, y lo conduce al tubo digestivo.

Cuanto se encuentra por delante de los pilares anteriores pertenece a la boca; lo que se encuentra por detrás pertenece a la faringe, de manera que la amígdala, en realidad, forma parte de esta última región y debe ser descrita con ella.

El istmo de las fauces es sitio frecuente de placas mucosas, de ulceraciones de todo género y de gomas, que algunas veces acaban por transformar las partes que lo constituyen en tejido cicatricial retráctil. En este caso pueden resultar estrecheces considerables de este orificio, el cual se convierte en rígido e inextensible. El doctor A. Guérin ha llamado la atención de los cirujanos sobre esta lesión, asimilándola a la que se observa con bastante frecuencia, procedente de idéntica causa, en la otra extremidad del tubo digestivo, o sea la estrechez sifilítica del recto.

Los pilares anteriores del velo del paladar, esencialmente formados por el músculo glosoestafilino, lo mismo que todos los demás puntos de la mucosa bucal, pueden verse invadidos por el epitelioma. He tenido ocasión de observar en un joven un tumor eréctil venoso perfectamente circunscrito.

REGIÓN DE LOS MAXILARES

Los *maxilares*, en número de dos, superior e inferior, los llevamos ya en parte estudiados en los capítulos precedentes. No obstante, no será inútil

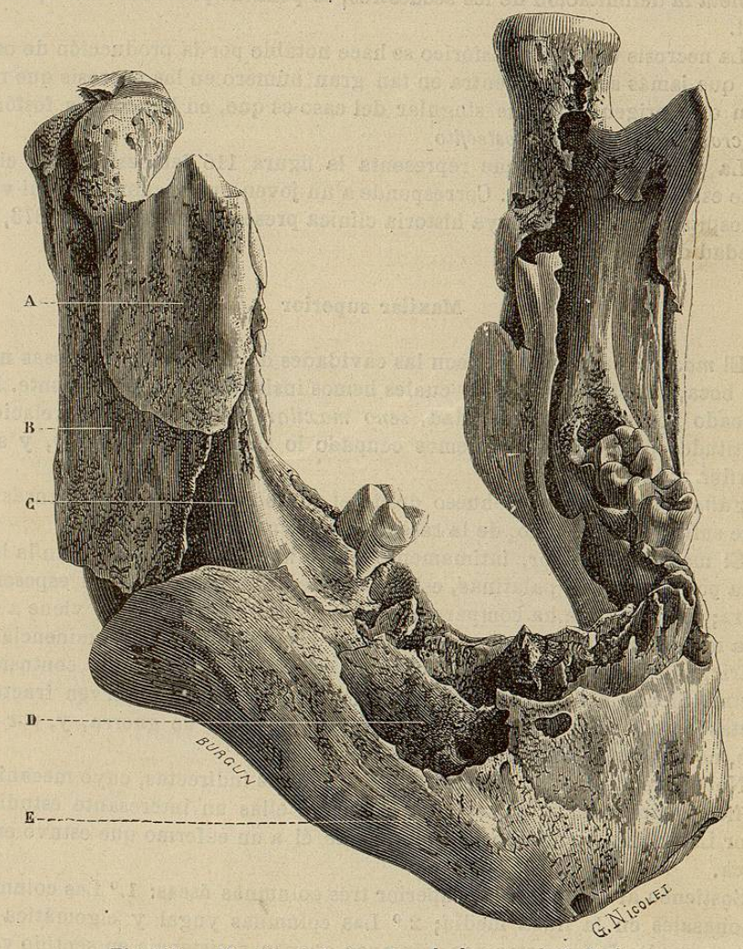

Fig. 115. — *Maxilar inferior atacado de necrosis fosfórica*

A, hueso nuevo.
B, osteófito necrosado.
C, hueso antiguo necrosado.
D, osteófito necrosado.
E, hueso nuevo.

volver sobre este particular, para ocuparnos de algunas importantes aplicaciones quirúrgicas que en lo que llevamos dicho no hubieran encontrado sitio oportuno.

Desarróllase en ambos maxilares una curiosísima afección, cuya patogenia no está todavía completamente determinada; llámase *necrosis fosfórica*.

Esta grave afección ataca a los individuos que trabajan en la fabricación

de cerillas fosfóricas. Empieza insidiosamente bajo la forma de una periostitis y termina por una necrosis, que puede invadir toda la mandíbula y aun extenderse a los huesos inmediatos.

No es este lugar oportuno para discutir todas las cuestiones relativas a la necrosis fosfórica; me contentaré con decir que, al revés de lo que creen los alemanes, en Francia entendemos que no conviene obrar hasta que no sea completa la delimitación de los secuestros, so pena de practicar una operación inútil.

La necrosis de origen fosfórico se hace notable por la producción de osteófitos, que jamás se los encuentra en tan gran número en las necrosis que reconocen otro origen. Lo más singular del caso es que, en la necrosis fosfórica, *se necrosa hasta el mismo osteófito.*

La pieza patológica que representa la figura 115 demuestra muy claramente este último concepto. Corresponde a un joven que sucumbió en mi visita del hospital Lariboisière, cuya historia clínica presenté detallada, en 1873, a la Sociedad de Cirugía.

Maxilar superior

El *maxilar superior* tiene con las cavidades de la cara, órbita, fosas nasales y boca, relaciones sobre las cuales hemos insistido ya anteriormente. Está ahuecado por una vasta cavidad, *seno maxilar,* de cuya forma, relaciones y aptitudes patológicas nos hemos ocupado lo suficiente (pág. 267), y sería superflua toda repetición.

Fáltanos estudiar este hueso desde el punto de vista de las fracturas que puede sufrir y, sobre todo, de la resección que en él se opera.

El maxilar superior, íntimamente unido al del lado opuesto y en la línea media por las apófisis palatinas, está fuertemente enclavado en el espesor de la cara; por esto se le ha comparado a un yunque contra el cual viene a chocar la mandíbula inferior. Está eficazmente protegido por las prominencias de la nariz, pómulo y arco cigomático, y por esto es raro que reciba contusiones directas. Siendo así, se comprenderá que pocas veces se observen fracturas directas del maxilar superior, si no es por proyectil de guerra, y, por otra parte, no se prestan a consideraciones especiales.

No puede decirse lo mismo de las fracturas indirectas, cuyo mecanismo es difícil comprender, y por esto ha hecho de ellas un interesante estudio el doctor Lehéribel, tomando por motivo de él a un enfermo que estuvo en mi clínica.

Sostienen al arco alveolar superior tres columnas óseas: 1.° Las columnas frontonasales en la línea media; 2.° Las columnas yugal y cigomática por arriba y por los lados: estas dos columnas oponen resistencia en sentido vertical, y 3.° Por detrás, las apófisis terigoides sostienen al maxilar en el sentido anteroposterior.

Las contusiones llegan al maxilar superior casi siempre por el intermedio de la mandíbula inferior. Esa transmisión tiene lugar de diferentes modos: unas veces trátase de un golpe recibido en el mentón en sentido de aproximarse violentamente los arcos dentarios; en este caso casi siempre se fractura el maxilar inferior, pero puede suceder que éste resista el choque y transmita al maxilar superior la impulsión por él recibida. La observación del doctor Lehéribel es un ejemplo de esta índole.

Un segundo modo de transmisión consiste en un golpe violento recibido en

la cabeza, estando de algún modo fijo el mentón. Ejemplo, el caso del doctor J. Cloquet: tratábase de un mecánico de la Gaité, quien, al caer en una trampa, quedó como suspendido por el mentón, miestras la cubierta de aquélla cayó de lleno sobre su cabeza.

Un tercer modo de fractura tiene lugar cuando, cayéndose un sujeto de cierta altura, el mentón choca contra un cuerpo resistente.

Un cuarto modo indicó el doctor Dubreuil en 1870: consiste en una fractura de la pared externa del seno maxilar, consecutiva a un hundimiento del pómulo.

No debemos pretender encontrar en estos casos los síntomas de las fracturas ordinarias, porque más bien se trata de un despegamiento de las suturas o de las diástasis, que de una verdadera fractura. Por esto, para establecer el diagnóstico, nos fijamos casi exclusivamente en el equimosis y en la circunstancia de que los puntos dolorosos corresponden a nivel de las suturas del maxilar con los huesos inmediatos.

El doctor A. Guérin se fija más especialmente en una cierta movilidad, que dice haber notado, y en la existencia de un dolor a nivel del ala interna de la apófisis terigoides.

Debemos también fijarnos predilectamente en el estado de los nervios suborbitarios y ramos dentarios anteriores y posteriores, cuya lesión constituye un factor de los más importantes para la determinación del diagnóstico.

El maxilar superior tiene con los huesos inmediatos conexiones que conviene conocer cuando se trata de practicar la resección de este hueso. Ideada por el doctor Gensoul (de Lyón), esta resección ha entrado definitiva y justamente en el dominio de la cirugía. Es notable ver cómo una operación, a primera vista tan grave, es en realidad benigna; desgraciadamente las más de las veces se la practica por sarcomas o cánceres, que recidivan con rapidez y ocasionan la muerte del enfermo.

El maxilar superior está unido a los huesos inmediatos por cuatro puntos: por delante y por dentro, por la rama ascendente, se une a los huesos de la nariz y al ungüis; por fuera, al pómulo; por la línea media, a su congénere del otro lado, y por detrás, a las apófisis terigoides.

El orden con que he enumerado estos puntos de fijación del hueso es el en que conviene destruirlos.

Las incisiones cutáneas que creo preferibles para descubrir el maxilar superior, son: 1.° Una incisión vertical que, partiendo del ángulo mayor del ojo, descienda por los lados de la nariz, rodee el ala hasta llegar al subtabique y divida el labio superior en la línea media, y 2.° Una incisión horizontal paralela al borde inferior de la órbita, dividiendo el párpado. La rama ascendente podemos seccionarla con las pinzas de Liston; pero la articulación con el pómulo siempre debemos atacarla con la sierra de cadena o el escoplo. En esta operación, en la que una de las principales condiciones de éxito es la de obrar con prontitud, se ganará mucho tiempo dividiendo la bóveda palatina con unas pinzas largas y rectas de Liston, lo cual es generalmente muy fácil. Sabido es que la unión con la apófisis terigoides cede simplemente comunicando al hueso algunos movimientos de báscula.

Cuando el tumor no ocupa más que una porción del hueso, el reborde alveolar, por ejemplo, como sucede en ciertos sarcomas de mieloplaxas, la ablación será únicamente *parcial;* pero aconsejo que se emplee la misma incisión cutánea, aunque disminuyendo algo las dimensiones del colgajo.

La resección del maxilar superior hase practicado muchas veces como operación preliminar para llegar al punto de inserción de los pólipos nasofaríngeos. Comprendiendo el doctor HUGUIER cuán doloroso debe ser sacrificar un hueso sano, tuvo la ingeniosa idea de substituir por una *resección temporal* la permanente. Los alemanes han intentado hacerse propia esta idea; pero aquellos lectores a quienes interese ese punto de medicina operatoria, sírvanse revisar los *Boletines de la Sociedad de Cirugía* del año 1878.

El maxilar superior tiene las más íntimas relaciones con la segunda rama de bifurcación del trigémino, o sea con el nervio maxilar superior. Ya he indicado de paso la situación de este nervio en el vértice de la fosa cigomática, en el suelo de la órbita y en la fosa canina; no obstante, me parece que no será inútil que examinemos ahora este nervio en conjunto desde el punto de vista quirúrgico, a causa de las neuralgias que tan frecuentemente sufre y de las ingeniosas operaciones que contra esta dolencia se han ideado.

Nacido del ganglio de Gasser, el nervio maxilar superior sale del cráneo por el agujero redondo mayor, para penetrar casi en seguida en el conducto suborbitario. En el espacio que media entre estos dos puntos, está en relación con el vértice de la hendedura térigomaxilar, atravesando ésta a manera de puente. Esta hendedura a su vez corresponde a la parte más profunda de la fosa cigomática, de manera que en rigor por esta vía podríamos alcanzar el nervio que nos ocupa.

En el momento en que el nervio atraviesa la hendedura térigomaxilar está en conexión con el *ganglio esfenopalatino,* que está situado debajo del nervio y del que recibe su rama sensitiva; ganglio del que salen los nervios palatinos para introducirse en el conducto palatino posterior, siguiendo una dirección vertical, y distribuirse luego por la fibromucosa palatina.

Los ramos colaterales del nervio maxilar superior son los dentarios posterior y anterior; algunas veces da un ramo dentario medio y el ramo lagrimal.

Las neuralgias de la cara ocupan ordinariamente el trayecto de los nervios dentarios, y éstos son los que conviene dividir. Ahora bien, éstos nacen en puntos profundos: los posteriores salen del nervio a nivel de la hendedura térigomaxilar, antes que penetre en el conducto suborbitario; el anterior y el medio abandonan el tronco principal dentro del mismo canal suborbitario a unos 6 milímetros por detrás del agujero del mismo nombre.

Resulta de esto que la sección del nervio suborbitario en la fosa canina no puede tener eficacia alguna contra la neuralgia de los ramos dentarios; según que los ramos afectados sean anteriores o posteriores, la sección deberá recaer en el tronco mismo del nervio o dentro del conducto suborbitario, o todavía en un punto mucho más posterior, o sea a su salida del agujero redondo mayor, puesto que, para que sea eficaz, la sección debe practicarse por detrás del punto de emergencia de los filetes dolorosos.

Vemos, pues, que el cirujano podrá verse obligado a practicar la sección del nervio maxilar superior dentro del conducto suborbitario y en la hendedura térigomaxilar.

La primera de estas operaciones está destinada a combatir la neuralgia de los ramos dentarios anteriores y medios; la segunda, la de los ramos dentarios posteriores.

La sección del nervio de que hablamos en el conducto suborbitario puede practicarse de la manera siguiente:

A nivel del borde inferior de la órbita y paralelamente al mismo, se practica una incisión curva, comprendiendo en ella el periostio y despegándolo hasta poner al descubierto el suelo de la órbita. Protegido entonces el globo del ojo por la concavidad de una cucharilla confiada a un ayudante, éste, al mismo tiempo que eleva el globo, alumbra una gran parte de la pared inferior de la órbita. En esta disposición las cosas, el operador puede ver al nervio recorriendo el conducto suborbitario en forma de una línea grisácea oblicua de atrás adelante y de fuera adentro, y más próxima al lado interno que al externo del suelo de la órbita (véase la fig. 67, pág. 161). Con una gubia se abre la laminilla que lo cubre, se levanta con una erina, y luego, cogiéndolo con las pinzas, se le divide en el punto más lejano posible. Acompaña al nervio la arteria suborbitaria, arteria que, en caso de haber sido herida, sería difícil ligarla, pero lo sería mucho menos torcerla. Siguiendo este procedimiento, no es posible dividir el nervio en un punto muy posterior, porque la órbita se estrecha en forma de embudo, en el fondo del cual es muy difícil maniobrar, aunque sea empleando las tijeras.

¿De qué modo, pues, podemos acercarnos más al origen del nervio maxilar superior?

Debemos a un médico americano, el doctor CARNOCHAN, un ingenioso procedimiento, que ha tenido ocasión de aplicarlo por dos veces en el vivo. El corte anteroposterior de la órbita (fig. 66), nos permitirá comprender esta operación, que hace posible la sección del nervio maxilar superior a nivel del ganglio esfenopalatino, o sea por detrás de los nervios dentarios posteriores.

Por debajo del suelo de la órbita existe una vasta cavidad, formada en el espesor del maxilar superior, es el seno maxilar; ahora bien, precisamente la pared posterior de este seno limita por delante la fosa térigomaxilar, de suerte que, en la parte superior de esta pared, sólo nos separa del nervio maxilar superior y del ganglio una delgada laminilla ósea. He aquí, fundado en estos datos anatómicos, el procedimiento de CARNOCHAN, tal como lo ha modificado y reglado ventajosamente el doctor LETIÉVANT: incisión curva paralela al borde de la órbita; despegamiento del periostio orbitario y elevación del globo del ojo por medio de una cucharilla, como en el procedimiento anterior; incisión perpendicular a la primera sobre la fosa canina, resultando con esto una incisión en T. Diséquense los dos colgajos de la rama inferior de la T, para poner al descubierto el hueso; una corona de trépano facilitará la entrada en el seno, y con una gubia se hundirá el fondo de la pared posterior. Hecho esto, el operador coge por la órbita, entre los bocados de unas pinzas, al nervio maxilar superior en el conducto suborbitario y tira ligeramente de él hacia arriba, y en seguida, por la abertura practicada en la pared posterior del seno y sin temor de equivocarse, corta cuanto se encuentra en el vértice de la hendedura térigomaxilar. El quedar enteramente libre y entre las manos del operador el nervio, da la certeza de que la operación está terminada, y hasta a veces sigue con él el ganglio de Meckel, por delante del cual nacen los nervios dentarios posteriores.

Diversos cirujanos, y particularmente SEGOND y CHALOT, han podido llegar hasta el ganglio a través de la fosa cigomática (fig. 117).

Llevando todavía más lejos la intervención con motivo de las neuralgias rebeldes, en estos últimos años se ha practicado la extirpación, dentro del cráneo, de las ramas del trigémino y del ganglio de Gasser mismo, operación grave que no siempre da resultados positivos, pero que constituye, sin embargo, un supremo recurso en casos excepcionales.

Maxilar inferior

Ya conocemos las relaciones del *maxilar inferior* con la cavidad bucal, con la porción maseterina del carrillo, con la región parotídea, etc.

Acostúmbrase a dividir este hueso en *cuerpo* y *ramas*. Me limitaré a indicar los tumores que pueden desarrollarse en el cuerpo del maxilar inferior, y, excepción hecha de los quistes y de los odontomas, que constituyen un grupo especial ligado a la evolución del folículo dentario, del cual hablaré más adelante, se encuentran en este punto las mismas producciones patológicas que en los demás del esqueleto.

La presencia del nervio dentario en el interior del hueso da lugar a un síntoma especial al principio del sarcoma de la mandíbula inferior, afección bastante frecuente en la juventud, pero de tal gravedad que hace indispensable la resección del maxilar. El sarcoma empieza por dolores violentos, que por lo general son atribuídos a una simple neuralgia dentaria; pero bien pronto sucede que se conmueve un diente y a través del alvéolo sale el producto morboso, al mismo tiempo que rechaza las paredes interna y externa del hueso. El diagnóstico, por lo general, no es posible hasta este período, lo cual, por otra parte, no tiene inconvenientes, puesto que ningún medio poseemos para detener la marcha del sarcoma.

El cuerpo del maxilar se compone de dos láminas óseas de tejido compacto muy resistentes, a pesar de cuya circunstancia a menudo se fractura por la sola influencia de un golpe directo. Puede suceder que la fractura afecte tan sólo el borde alveolar; pero también puede ser completa, simple o múltiple, con esquirlas o sin ellas. Puede ser indirecta, es decir, producirse en un punto lejano del que recibió el golpe. En efecto, compréndese bien que un golpe violento dirigido contra una de las ramas ascendentes exagere la corvadura normal del hueso, y, tendiendo a aproximar las dos ramas entre sí, determine una fractura en la línea media o en sus inmediaciones; pero lo que es ya más difícil de comprender es la existencia de una fractura directa en el punto contundido de la rama ascendente junto con otra indirecta del cuerpo de la mandíbula en el lado opuesto, como de ello he tenido ocasión de observar un caso en mi clínica.

Es muy difícil encontrar el maxilar inferior fracturado sin que al mismo tiempo esté dividida la encía en el punto de la fractura; resulta de esto que casi todas las fracturas son *complicadas*, es decir, que su foco está en comunicación con el aire exterior. Esto no tiene grandes inconvenientes cuando la fractura no tiene tendencia alguna a la dislocación, porque en este caso la consolidación se efectúa pronto y sin supuración; pero no podemos decir lo mismo de los casos en que los fragmentos se dislocan y hay verdadero acabalamiento; cuando esto sucede, sobreviene una abundante salivación, el pus se mezcla con la saliva, penetra en el estómago e inficiona al enfermo, cuando éste no sucumbe por infección purulenta. Así es que, cuando no es posible por los medios clásicos de contención mantener en buenas relaciones los fragmentos, mi parecer es que se practique constantemente una sutura ósea, porque la ligadura de los dos dientes inmediatos no es suficiente.

Cuando un quiste o un tumor fibroso haya invadido una gran parte del maxilar inferior, y con más motivo cuando se desarrolle en este hueso una producción epitelial, cancerosa o sarcomatosa, es de regla practicar la resección parcial o total. No debo ocuparme en este lugar de estas importantes operaciones, cuyo estudio pertenece de lleno a la medicina operatoria propiamente dicha. Por otra parte, ya me he fijado, aunque de paso, en los datos que pueden sacarse de la anatomía por lo que se refiere a la sección de los genioglosos y a la retracción de la lengua, que puede ser su consecuencia, como también he indicado la manera de rodear el ángulo de la mandíbula para conservar la continuidad del periostio que une lo que motivadamente ha podido llamarse los dos maseteros, y, por último, me he fijado de un modo especial en el modo de insertarse el tendón del crotáfites en la apófisis coronoides, pues la sección de aquél constituye uno de los tiempos más difíciles de la resección de la mandíbula inferior.

La mayoría de los autores aconsejan practicar en los tegumentos una incisión curva, partiendo de la línea media y rodeando el maxilar inferior para ascender hasta delante del trago. Tengo para mí que nunca aconsejaré bastante el procedimiento del doctor MAISONNEUVE, quien, a mi entender, ha hecho, podríamos decir, fácil esta grave operación; establece que en ningún caso la incisión exterior debe ascender por detrás del ángulo de la mandíbula. Una vez denudado el cuerpo del hueso y seccionado el tendón del temporal, se coge el maxilar con un buen gatillo y se le arranca por un movimiento combinado de torsión y tracción. Por consiguiente, de ninguna utilidad sirve el ir a desprender de su inserción el terigoideo externo, ni el desarticular el cóndilo, maniobras que comprometerían en gran manera los órganos contenidos en la cavidad parotídea, o cuando menos la arteria maxilar interna.

Articulacion témporomaxilar

La unión del maxilar inferior con la cavidad glenoidea del temporal constituye la *articulación témporomaxilar*. Esta articulación interesa tanto al cirujano como al fisiólogo; así es que, si bien no debemos describirla minuciosamente, merece que nos fijemos en ella un instante.

La articulación témporomaxilar es una doble condílea. Unicamente es articular la parte anterior del cóndilo, así como la cavidad glenoidea tampoco presta a la articulación más que la parte que está por delante de la cisura de Glaser, es decir, la que está en relación con la raíz transversa de la apófisis cigomática.

Por efecto de una disposición, única en la economía, ambas superficies articulares son convexas; por esto se encuentra interpuesto un menisco bicóncavo. Como lo hizo notar el doctor GOSSELIN, este menisco no es horizontal, sino que está ligeramente inclinado hacia abajo y adelante, de manera que ofrece una cara a la vez superior y anterior y otra posterior e inferior.

Este menisco ¿acompaña al cóndilo en sus diversos movimientos, o al contrario, permanece fijo en la cavidad glenoidea?

En los movimientos ordinarios de descenso y elevación de la mandíbula, el menisco y el cóndilo permanecen en contacto; pero si el cóndilo abandona la cavidad para colocarse en la fosa cigomática, en una palabra, si se luxa, se desliza por debajo del menisco y lo abandona, como lo tiene demostrado el doctor GOSSELIN.

En realidad, no existe más que un solo ligamento, que es lateral externo, el cual lleva una dirección oblicua de delante atrás y de arriba abajo, desde el tubérculo del arco cigomático a la cara externa del cuello del cóndilo. En la luxación témporomaxilar, la oblicuidad de este ligamento se invierte y, gracias a esta disposición, puede dejar de desgarrarse.