En efecto, a nivel del istmo de las fauces la amplitud de la faringe es de 3 a 4 centímetros, al paso que en su parte inferior, en el punto en que se continúa con el esófago, o sea a nivel del borde inferior del cartílago cricoides, su diámetro no pasa de 14 milímetros (doctor MOUTON).

Importa mucho conocer esta disposición. Cuando algún sujeto traga vorazmente, como con tanta frecuencia sucede en los alienados, el alimento salva el istmo de las fauces, se detiene en el vértice del embudo faríngeo, oblitera el orificio superior de la laringe y determina una inmediata sofocación. En este mismo punto se detienen con bastante frecuencia los cuerpos extraños, tales como fragmentos de hueso, monedas, piedrecitas, etc.

Los líquidos introducidos en la faringe pasan menos rápidamente este punto estrechado y, por lo tanto, permanecen por más tiempo en contacto con la mucosa faríngea; por esto este es uno de los sitios predilectos de las estrecheces cicatriciales consecutivas a la ingestión de líquidos corrosivos.

Estando el sujeto en actitud normal, un plano que pase por el borde inferior del cartílago cricoides, es decir, por el límite inferior de la faringe, corresponde a nivel del cuerpo de la sexta vértebra cervical.

La longitud comprendida entre los límites extremos varía entre 11 y 13 centímetros. Lo que sobre todo importa conocer es la distancia que separa el arco dentario del orificio inferior de la faringe o superior del esófago, que es lo mismo. Esta noción es indispensable para apreciar el punto preciso en que esté situado, ya sea un cuerpo extraño, ya una estrechez del esófago, y para saber si el instrumento ha llegado o no más allá de la faringe. Pues bien, es de notar que ningún autor clásico ha dado esta medida antes de la tesis del doctor MOUTON. Por esto en algunas observaciones de estrechez del esófago se encuentran detalles como el siguiente: «Estrechez situada al principio del esófago, a 25 centímetros de los arcos dentarios» (BÉHIER).

La distancia que separa el arco dentario del orificio inferior de la faringe es de 15 centímetros, y aconsejo en gran manera a los fabricantes de instrumentos de cirugía que gradúen sus catéteres esofágicos a partir de una longitud de unos 15 centímetros.

La faringe se divide naturalmente en tres porciones: *nasal, bucal* y *laríngea.*

Porción nasal de la faringe

La *porción nasal de la faringe,* rinofaringe o faringe nasal se describe generalmente con el nombre de cavidad posterior de las fosas nasales, de las cuales, en efecto, es continuación.

Sus límites son: por arriba y detrás, la apófisis basilar, muy oblicuamente inclinada; por abajo el velo del paladar, y por los lados, las alas internas de las apófisis terigoides. Su altura es de 2 a 3 centímetros y su amplitud de 3 aproximadamente.

Conocemos ya el velo del paladar y llevamos indicada la manera cómo se endereza para interceptar toda comunicación entre las porciones bucal y nasal en el acto de la deglución. He insistido extensamente sobre la forma y situación precisa del pabellón de la trompa de Eustaquio, situado en las paredes laterales de esta región. Asimismo señalé anteriormente la fosita de Rosenmüller, indicando el tan frecuente error de que es causa en el cateterismo de la trompa. Finalmente, he demostrado (pág. 151) de qué modo el doctor POLITZER ha utilizado ingeniosamente los datos fisiológicos de la deglución para substituir el cateterismo, entiéndase bien que no en todos los casos, por un modo de insuflación mucho más fácil y menos desagradable para los enfermos. Sería, pues, inútil insistir de nuevo sobre todos estos puntos.

No podemos decir lo mismo respecto de la pared posterosuperior, cuyo estudio pertenece de lleno al de la faringe y tiene para el cirujano el mayor interés.

Vista su importancia, he creído útil dibujarla aisladamente, conservando con toda la exactitud posible sus naturales dimensiones y relaciones.

Esta pared está exclusivamente formada por la cara inferior de la apófisis basilar, y lleva una muy considerable inclinación hacia abajo y atrás.

El eje de la apófisis forma con el horizonte un ángulo obtuso, cuya abertura mira hacia abajo y adelante.

La cara inferior de la apófisis basilar está cubierta por un manojo fibroso considerablemente grueso. Su forma es triangular, el vértice se coloca entre las apófisis basilar y odontoides y la base mira hacia la cavidad faríngea. En la figura 119 su espesor es de 18 milímetros y su altura de 27. La importancia de este tejido fibroso depende de que en él se inician casi siempre los pólipos nasofaríngeos, singulares tumores de naturaleza fibrosa que tienen una muy marcada predilección por el sexo masculino y por la edad de la adolescencia. El profesor GOSSELIN, en su *Clínica quirúrgica,* emite la opinión de que los pólipos nasofaríngeos tienden a desaparecer espontáneamente desde el momento que el sujeto ha llegado a la edad de veinticuatro a veinticinco años; de manera que, a su entender, si el enfermo se acerca a este período, el cirujano puede limitarse a practicar una operación paliativa.

Fácilmente se comprende cómo, partiendo estos pólipos de la apófisis basilar, empiezan por llenar la porción nasal de la faringe, luego envían prolongaciones hacia las fosas nasales y cavidades inmediatas (senos esfenoinal y maxilar), deprimen el velo del paladar, aparecen en la porción bucal y, descendiendo, llegan hasta la base de la lengua en la porción laríngea. Asimismo se comprende que desgasten paulatinamente la apófisis basilar y envíen una prolongación a la cavidad craneal. Ya he dicho anteriormente que una parte del tumor podía, a través del agujero esfenopalatino, ganar la fosa cigomática y sobresalir en el carrillo.

Contra los pólipos nasofaríngeos es de imperiosa necesidad la extirpación, porque, abandonados a sí mismos, ocasionan fatalmente la muerte por el obstáculo que oponen a funciones importantes, y, sobre todo, por las serias y repetidas hemorragias de que son asiento. No es este lugar a propósito para tratar esta importante cuestión de medicina operatoria. Con todo, haré notar que la vía más racional y directa para llegar al punto de implantación de los pólipos nasofaríngeos es la nasal, pues la apófisis basilar está situada exactamente en la prolongación de la cavidad de las fosas nasales; esta es, por otra parte, la vía recomendada primero por el doctor CHASSAIGNAC y seguida luego por el doctor OLLIER.

Además, atacando al pólipo por la vía nasal, vista la inclinación hacia abajo de la apófisis basilar, será más fácil hacerse cargo del punto de implantación del pólipo y, obrando así de arriba abajo, será posible pasar los instrumentos rasando la misma superficie de inserción; si, al contrario, se ataca por la vía palatina, siguiendo la práctica de NÉLATON, será más difícil llegar al pedículo, y nos encontraremos en peor situación para rasar de arriba abajo la apófisis basilar. No obstante, las fosas nasales son tan estrechas, que si el pólipo no tiene en ellas prolongaciones que las hayan dilatado hasta un punto

que facilite la maniobra operatoria, considero preferible la vía palatina a la nasal.

La inclinación de la apófisis basilar hacia abajo y atrás explica igualmente el importante hecho de que, por la vía bucal, es imposible colocar como conviene un hilo galvanocáustico o una cadena del estrangulador alrededor del pedículo de un pólipo nasofaríngeo. En efecto, obrando así, es necesario

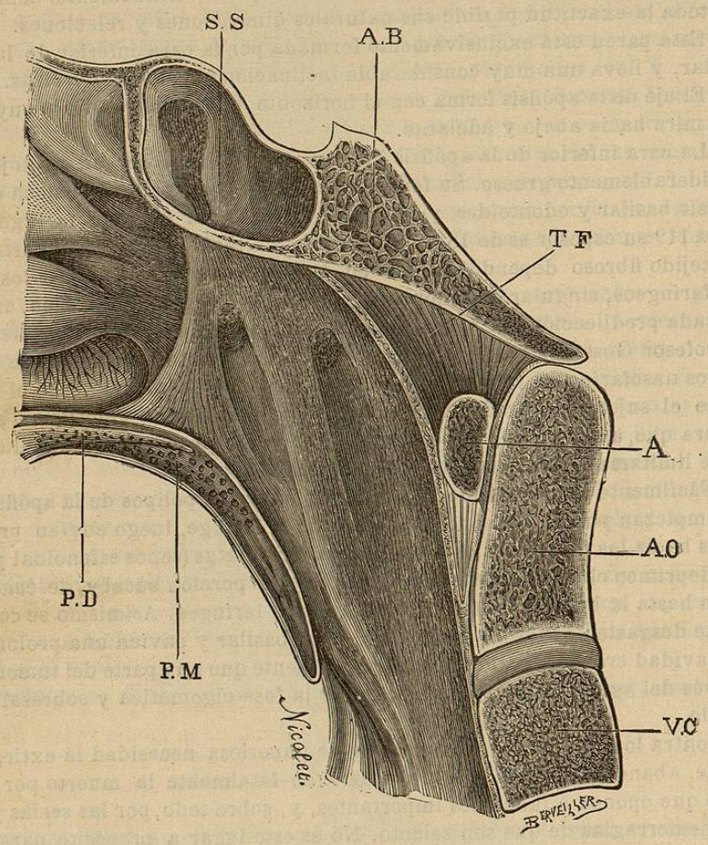

Fig. 119. — ***Porción nasal** de la faringe vista en un corte vertical anteroposterior* (tamaño natural; adulto)

A, arco anterior del atlas.
AB, apófisis basilar.
AO, apófisis odontoides.
PD, bóveda palatina.
FM, velo del paladar.
SS, seno esfenoidal.
TF, manojo fibroso.
VC, tercera vértebra cervical.

coger el tumor de arriba abajo, y la superficie de sección tendrá necesariamente una dirección oblicua, inversa a la de la apófisis basilar; así es que, después de la operación, quedaría un grueso pedículo, que sería necesario destruirlo por la cauterización; resulta, pues, que, siguiendo este procedimiento, la operación será siempre parcial.

Para extirpar completamente un pólipo nasofaríngeo con el estrangulador, es necesario poder pasar la cadena por debajo del pedículo y hacer que el instrumento obre de abajo arriba; el doctor RAMPOLA hace ya unos treinta

años trató de cumplir esta indicación pasando la cadena de un pequeño estrangulador por el ángulo interno del ojo, siguiendo la *vía lagrimal*. En aquella misma época, y junto con el doctor RAMPOLA, ensayé este procedimiento en el cadáver y no me sorprende ver ahora que, a pesar de ser muy ingenioso y racional, no se haya generalizado (1).

Conviene poner especial cuidado en distinguir los pólipos fibrosos nasofaríngeos, de que acabo de hablar, de los pólipos fibromucosos que se desarrollan en el contorno del orificio posterior de las fosas nasales y pueden llenar toda la cavidad nasofaríngea. La ablación de estos últimos es relativamente fácil y puede operarse sin previa mutilación, pasando unas pinzas curvas por encima del velo del paladar. Todo lo más sería necesario dividir el velo si el tumor fuese demasiado voluminoso. Puede el lector examinar la figura 24 de mi *Tratado de cirugía clínica* (5 ª edición).

En la faringe nasal se desarrolla también una afección de la que se ha hablado mucho desde que MEYER (de Copenhague) nos dió a conocer sus caracteres clínicos. Esta afección está constituída por *vegetaciones adenoideas* que pueden ocupar distintos puntos, y, en particular, las proximidades de la trompa de Eustaquio (amígdala de Gerlach).

Las vegetaciones adenoideas reconocen por origen la hipertrofia de un órgano transitorio, que ha recibido el nombre de *amígdala faríngea*, por analogía con la verdadera amígdala, la amígdala palatina, de cuya estructura fundamental participa, constituída, como esta última, por un conglomerado de folículos linfáticos.

He de recordar que en la faringe nasal del recién nacido se encuentra una masa de tejido linfoide diseminada en forma de anillo, conocido con el nombre de *anillo de Waldeyer*. La parte media de este anillo, la que corresponde a la bóveda de la faringe y, por consiguiente, a la apófisis basilar, es el sitio y origen de la amígdala faríngea.

Extendida transversalmente de una trompa a la otra, esta amígdala presenta a cada lado de la línea media cuatro depresiones separadas por crestas de dirección anteroposterior. Tales crestas son las que hipertrofiándose, dan origen a las vegetaciones adenoideas. En la misma línea media existe un surco más profunto que los demás, el cual va a terminar en un foramen ciego, análogo al de la base de la lengua (bolsa faríngea de Luschka). Este foramen puede inflamarse y dar origen a una variedad de angina (angina de Tornwaldt) y también puede ser el punto de partida de un quiste.

Ya muy desarrollada en el recién nacido, la amígdala faríngea aumenta de volumen hasta la adolescencia, y luego disminuye paulatinamente en la edad adulta, para desaparecer completamente en la vejez.

Lo que importa saber es que este tejido adenoide puede hipertrofiarse, inflamarse y dar origen a vegetaciones de forma, volumen y sitio variables. El doctor LERMOYEZ ha descrito la degeneración tuberculosa de la amígdala faríngea.

Con esto ha de ser fácil comprender los diversos accidentes que en los niños puede ocasionar la presencia de las vegetaciones adenoideas en la rinofaringe, respecto de la respiración, la fonación, la audición, etc., y que estos niños van siempre con la boca abierta, lo cual imprime a su fisonomía un aspecto muy especial. Cuando tal sucede, es necesario extirpar las adenoideas

(1) Actualmente existen instrumentos especiales que permiten la sección del pedículo de estos pólipos, por vía bucal y de una manera perfecta (instrumentos Doyen). — *(N. del T.)*

con unas pinzas curvas o la cuchilla cortante dirigidas por encima del velo del paladar, previa la anestesia de la región con la cocaína o el bromuro de etilo. Sin embargo, conviene recordar que estos pequeños tumores acostumbran desaparecer espontáneamente al llegar a la adolescencia.

Porción bucal de la faringe

Constituyen los límites de la *porción bucal de la faringe:* por arriba, el velo del paladar; por abajo, la base de la lengua y la epiglotis, y por los lados, las caras laterales de la misma faringe.

Esta es la parte más ancha de la faringe; su amplitud es de 3 a 4 centímetros y su altura de 4 a 5.

La porción bucal de la faringe está en relación con la columna vertebral. Aplicando el dedo en el fondo de la boca se percibe el tubérculo del arco anterior del atlas situado casi exactamente en la prolongación de la bóveda del paladar. En esta exploración el enfermo debe mirar directamente hacia delante, de lo contrario, el dedo podría dar con las masas laterales del atlas, haciendo creer al cirujano en la existencia de un tumor o dislocación ósea.

Por la porción bucal de la faringe puede igualmente explorarse el cuerpo del axis y el de la tercera vértebra cervical, introduciendo el dedo todo lo posible hacia abajo; pero es imposible llegar así hasta el límite inferior de la faringe, porque éste está en relación con el cuerpo de la sexta vértebra cervical.

La exploración de la columna vertebral por la boca proporcionará excelentes datos para el diagnóstico de las fracturas y luxaciones de las dos o tres primeras vértebras cervicales.

Ya he dicho anteriormente que cuanto se encuentra situado por detrás del pilar anterior del velo del paladar, pertenece a la faringe. Detrás de este pilar se encuentran los pilares posteriores, los cuales, estando formados esencialmente por el músculo faringoestafilino, se aproximan bruscamente entre sí en el segundo tiempo de la deglución, a manera de dos cortinas, contribuyendo poderosamente a interrumpir en este instante toda comunicación entre las porciones bucal y nasal de la faringe.

Los pilares anterior y posterior, unidos superiormente a la úvula, se separan por la parte inferior dejando entre sí una especie de fosita en la que se aloja la amígdala.

Es, pues, muy racional describir este órgano junto con la porción bucal de la faringe, de la cual constituye la parte más importante. La amígdala tiene importantes relaciones, que nunca debe olvidar el cirujano, con la faringe y no con la lengua; por esto le corresponde ir unida a aquélla.

Amígdala. — La *amígdala,* perteneciendo al grupo de las glándulas linfáticas, se compone de vesículas cerradas esferoidales, colocadas alrededor de las depresiones o lagunas que ahuecan su cara interna. Estas vesículas son análogas a las que se encuentran en la base de la lengua.

Situadas a los lados de la faringe, en el espacio que queda entre los dos pilares del velo del paladar, las amígdalas tienen en general la forma de una almendra, cuyo eje mayor es vertical y está ligeramente inclinado hacia abajo y atrás.

El volumen de las amígdalas es muy variable en los distintos sujetos. En algunos, apenas su cara interna sobresale de los pilares, mientras que en otros forman en la cavidad de la faringe un relieve tal que llegan a tocarse.

De esta hipertrofia de las amígdalas resultan distintos accidentes, sobre todo si el sujeto está en la época del desarrollo, que es lo más frecuente. Así es que la voz se encuentra profundamente alterada, y como la respiración no puede hacerse por la vía nasal, los enfermos duermen con la boca abierta y con un considerable ronquido. Por esto las mucosas bucal y faríngea se secan e inflaman, de donde la producción de un catarro nasofaríngeo que puede propagarse a la trompa de Eustaquio y ocasionar la sordera. La respiración se efectúa mal y a veces resulta de esto una suspensión del desarrollo del tórax, que, como hizo notar el doctor CHASSAIGNAC, trasciende a todo el resto del organismo.

A esto debemos añadir que los sujetos atacados de hipertrofia de las amígdalas están expuestos a repetidas anginas y a abscesos de esta parte. Por lo tanto, conviene no retardar un instante la amigdalotomía, siempre que estas glándulas hayan adquirido un excesivo desarrollo.

La amígdala se prolonga hacia abajo y atrás, de suerte que su extremidad inferior está oculta. Por esto es necesario deprimir la lengua con el borde del amigdalótomo, inclinar el anillo hacia abajo y atrás para introducir en él la glándula, colocarse convenientemente pasando el instrumento por debajo de ella y luego comprimir lateralmente los pilares. Si la lengua no es muy voluminosa, el cirujano, aprovechándose de la circunstancia de que, por efecto de los esfuerzos del vómito provocado por la presencia del instrumento en las fauces, la amígdala se separa siempre más o menos de la pared faríngea, empuja entonces la horquilla y trae hacia sí la hoja.

El tejido de la amígdala es normalmente denso y apretado; por esto el instrumento de FANESTOCK lo divide fácilmente. Pero no sucede lo mismo cuando la glándula acaba de estar inflamada, pues, en este caso, el tejido es blando, friable y no ofrece resistencia alguna a la acción del instrumento; al contrario, se desgarra y hasta puede suceder que algún colgajo caiga en el orificio superior de la laringe y determine fenómenos de asfixia, como me sucedió una vez, si bien tuve la suerte de poder coger inmediatamente con el dedo los fragmentos desprendidos. De esto deduzco que en ningún caso se debe extirpar una amígdala cuando el sujeto acaba de padecer una angina: considero que, por lo menos, es necesario esperar un mes.

Otro muy grave inconveniente puede resultar de apresurarse a extirpar una amígdala antes que se haya resuelto por completo el proceso inflamatorio. Aunque la amígdala recibe sus arterias de distintos orígenes, faríngea inferior, palatinas y lingual, esta glándula es en estado normal tan poco vascular que, después de la amigdalotomía, apenas si se derraman algunas gotas de sangre, y desde este punto de vista, en la inmensa mayoría de los casos, la operación puede efectuarse sin más inconvenientes que los que tiene la avulsión de un diente. Todo lo contrario sucede cuando se trata de una amígdala inflamada cuyos vasos están muy desarrollados, así es que, operando en estas circunstancias, el enfermo corre el peligro de una hemorragia que a veces es muy grave. Habiéndome pedido uno de mis discípulos que le extirpara las amígdalas, le advertí, alegándole las precedentes razones, que sería preferible aguardar algunas semanas. Como la juventud acostumbra no temer nada, este joven practicóse él mismo la operación con un amigdalótomo; el resultado fué una hemorragia que llegó a ponerle en peligro de muerte. Llamado al instante el doctor VERNEUIL, dominó este accidente aplicando unas largas pinzas, de manera que, entre sus dos ramas, una interior y otra exterior, abrazaban toda la región tonsilar.

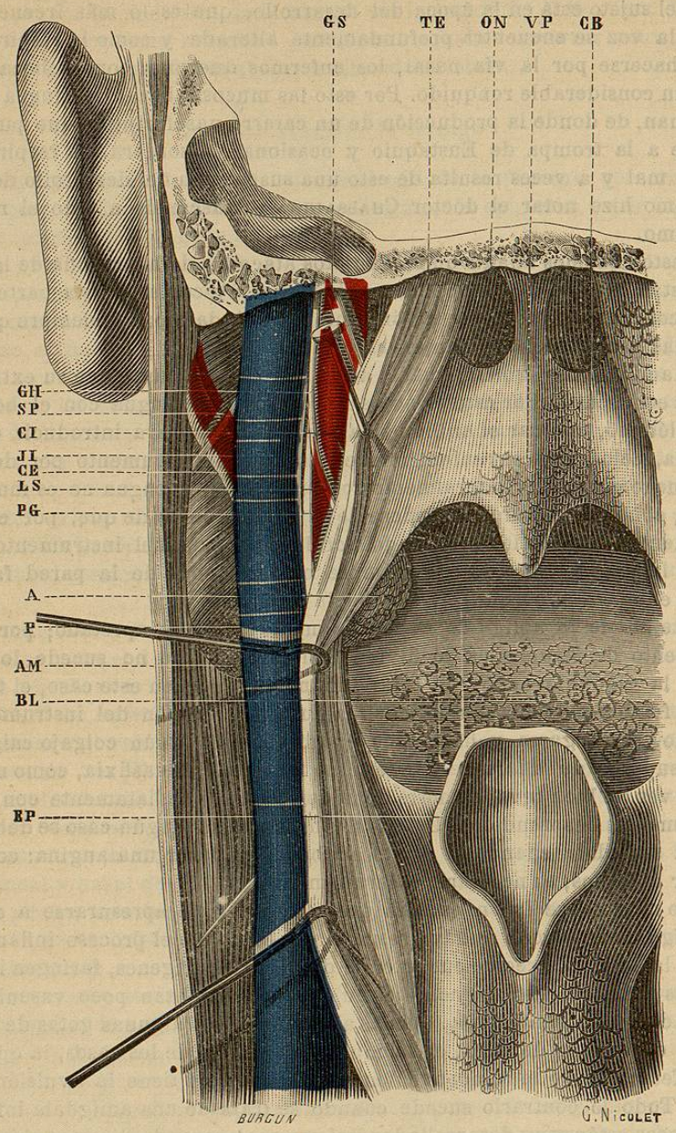

Fig. 120. — *Preparación llamada «corte de la faringe».* (La pared posterior de la faringe está dividida sobre la línea media, y los bordes están separados para que se vean las relaciones de la amígdala con el paquete vásculonervioso del espacio maxilofaríngeo.)

A, amígdalas.
AM, ángulo de la mandíbula inferior.
BL, base de la lengua.
CB, cavidad bucal.
CE, carótida externa.
CI, carótida interna.
EP, epiglotis.
GH, hipogloso mayor.
GS, gran simpático.
JI, vena yugular interna.
LS, nervio laríngeo superior.
ON, orificio posterior de las fosas nasales.
P, pared de la faringe retraída.
PG, neumogástrico.
SP, nervio espinal.
TE, relieve formado por la trompa de Eustaquio.
VP, velo del paladar.

El principal punto de la historia de la amígdala es la relación que tiene por su cara externa con los gruesos vasos y nervios que llenan el *espacio maxilofaríngeo.*

Para ver bien este espacio, así como las relaciones de la amígdala, conviene practicar el llamado *corte de la faringe,* disecando luego con cuidado todas las partes y dividiendo, por último, la pared posterior de la faringe sobre la línea media (véase la fig. 120) (1).

Entre la cara interna de la mandíbula inferior, cubierta por el músculo terigóideo interno y la pared lateral de la faringe, existe un espacio prismático triangular, cuya base es posterior y corresponde a la columna vertebral, y el vértice anterior, a nivel de las inserciones de los músculos constrictores. Procediendo de dentro afuera, se encuentran en este espacio: la carótida interna, inmediatamente aplicada sobre la pared lateral de la faringe; la yugular interna, colocada por fuera de la arteria, y el neumogástrico, situado por detrás y entre estos dos vasos. Encuéntranse asimismo en este sitio los nervios: gran simpático, hipogloso mayor, glosofaríngeo y espinal.

El espacio maxilofaríngeo contiene también ganglios linfáticos. Cuando éstos se inflaman y llegan a supurar, el absceso rechaza la carótida hacia dentro en la cavidad bucal; por lo tanto, si estos abscesos por excepción llegan a formar prominencia dentro de la faringe, al abrirlos por esta vía es posible herir la carótida interna. Por este motivo creo yo útil dividir en dos clases los abscesos laterales de la faringe: los que nacen por dentro de la carótida interna en la amígdala misma y los que se originan por fuera de la arteria.

Examinando la figura 120 puede verse que la amígdala está separada de la carótida interna CI tan sólo por el espesor de la pared faríngea, es decir, por un plano muscular y otro fibroso, ambos muy delgados.

Visto esto, se comprende el legítimo temor que antiguamente debía experimentar un cirujano prudente, no digo para escindir la porción excedente de una amígdala, sino para enuclear esta glándula con el bisturí y en la fosita en que se aloja. He aquí lo que dice BLANDIN sobre este particular: «La extirpación de las amígdalas debe considerarse como una operación más que temeraria; por esto, cuando esos ganglios glanduliformes hayan sufrido una verdadera hipertrofia inflamatoria, debemos limitarnos a escindir su porción exuberante a nivel de los pilares que los circunscriben.» El doctor BÉCLARD citaba en sus lecciones un caso en que la abertura de la carótida interna causó la muerte a un enfermo, operado por un cirujano que sin duda desconocía los precedentes datos anatómicos.

Gracias al instrumento de FANESTOCK, ya no es de temer semejante accidente. Aunque se quisiese, no sería posible alcanzar la carótida interna, por razón de que, obrando la hoja paralelamente al plano de la arteria, ésta huye delante de aquélla, y, por otra parte, el amigdalótomo se limita a hacer lo que aconsejaba BLANDIN: extirpa tan sólo lo porción exuberante de la amígdala. Yo continuo creyendo que, cuando se trata de una amígdala grande muy hipertrofiada y alterada en su estructura, la ablación es el método preferible. La cauterización con el galvanocauterio tan sólo está indicada cuando se trata de ciertas formas de amigdalitis crónica. Lo mismo diré del desmenuzamiento.

(1) Invito al lector a que, en la figura 120, se fije en la dirección oblicua ascendente de la carótida externa, y recuerde lo que dijimos al estudiar la región parotídea relativamente al punto en que esta arteria penetra en la cavidad de la glándula: será muy útil comparar entre sí, desde este punto de vista, las figuras 97 y 120. — *(N. del A.)*

J. L. PETIT ideó el *faringótomo* para poder practicar con alguna mayor seguridad la abertura de los abscesos de la glándula.

No es raro ver en la amígdala tumores epiteliales, cancerosos o sifilíticos.

Conviene saber que estos tumores, al ulcerarse, pueden atacar la carótida interna y determinar una muerte súbita por hemorragia, como, según me dijo el doctor LASÈGUE, observó de ello un caso en 1874 en su clínica, en un sujeto que padecía una afección sifilítica.

Cuando un epitelioma ocupa toda la profundidad de la región amigdalina y forma un tumor que ocupa el espacio maxilofaríngeo y sobresale al exterior, no es posible atacarlo por la boca; es necesario penetrar en este espacio de fuera adentro y resulta una operación muy compleja. La resección de la parte correspondiente del maxilar inferior facilita mucho la maniobra, descubriendo extensamente la parte lateral de la faringe bucal, permitiendo una ablación completa, al descubierto, del tumor y de los ganglios linfáticos, y facilitando la hemostasia y la disección de los distintos órganos que he mencionado antes.

He dado a esta operación el nombre de *faringotomía superior*, en oposición a la que voy a indicar en el párrafo siguiente.

Porción laríngea de la faringe

Extendida desde la epiglotis y la base de la lengua al borde inferior del cartílago cricoides, esta porción tiene la forma de un cilidro completo, formado anteriormente por la cara posterior de la laringe. La porción laríngea mide de 5 a 6 centímetros de altura. Va estrechándose de arriba abajo para constituir el vértice del embudo faríngeo, y su diámetro no pasa de 14 milímetros en el punto en que se continúa con el esófago.

La porción laríngea no se presta a ninguna consideración especial; únicamente hay que consignar que los cuerpos extraños que se detienen en ella pueden producir una asfixia inmediata, como ya dije anteriormente.

Cuando un cuerpo extraño se ha detenido en este punto, y sobre todo cuando un tumor se ha desarrollado a expensas de la pared posterior de la laringe (véase mi *Tratado de Cirugía clínica*, tomo I, pág. 508, 5.ª edición) y forma prominencia en el interior de la faringe, de la cual aquélla forma la pared anterior, únicamente se puede intervenir por las vías naturales o por una abertura de la faringe de fuera adentro. Pues bien, lo repito, el vértice del embudo faríngeo corresponde a nivel de la sexta vértebra cervical y es inaccesible por la boca, de modo que el único recurso es abrir la faringe. En un caso de este género, practiqué una operación a la que di el nombre de *faringotomía inferior*. Al revés de lo que sucede con la faringotomía superior, que es difícil y grave, ésta es inofensiva y de una extrema sencillez, infinitamente más sencilla que la esofagotomía externa, a la cual podría subtituir en un cierto número de casos.

El procedimiento operatorio es el siguiente:

En la cara externa (derecha o izquierda) del cartílago tiroides y hacia la parte media de esta cara, se practica una incisión vertical; despréndanse los músculos y descúbrase el borde posterior del cartílago, y luego, a pocos milímetros por dentro de este borde ligeramente atraído hacia delante, incídase la pared faríngea.

Estructura de la faringe

Las diversas capas de que se compone la faringe, desde el punto de vista topográfico, son muy simples. Unicamente podemos formarnos concepto de ellas a beneficio de un corte horizontal.

Procediendo desde la superficie interior a la exterior de la faringe, encontramos sucesivamente:

Una capa mucosa;
Una capa glandulosa;
Una capa fibrosa llamada aponeurosis faríngea;
Una capa muscular;
Una capa fibrocelulosa.

Por debajo de estas capas, que constituyen la pared faríngea, se encuentran: una capa muy importante de tejido conjuntivo laxo y laminoso, y más profundamente, la aponeurosis vertebral, los músculos prevertebrales y el cuerpo de la segunda vértebra cervical, sobre los cuales descansa la faringe. Resulta, pues, que, desde el punto de vista topográfico, la faringe se compone de cinco capas sucesivas, separadas de la columna vertebral por una capa laminosa muy laxa de tejido conjuntivo, especie de gran cavidad serosa, cuya existencia se explica por los incesantes movimientos de descenso y ascenso que ejecuta la faringe por delante de la columna vertebral.

Cuando esta capa de tejido conjuntivo se inflama, puede resultar un absceso que se llama *absceso retrofaríngeo*. Fácilmente se comprende la gravedad de los síntomas a que da lugar esta colección purulenta, por hallarse tan inmediata a las vías respiratorias. Unas veces el absceso rechaza hacia delante la pared faríngea y forma abombamiento por el lado de la boca, y otras forma prominencia en alguno de los lados del cuello. Puede descender a lo largo de la columna vertebral, porque este tejido celular forma por delante de las vértebras una capa continua hasta el coxis. De todos modos, esta migración del pus es más propia de los abscesos fríos, de esos que son consecutivos a un tumor blanco de las articulaciones de la cabeza con el cuello, *mal subocipital*.

Poco de particular podré decir, desde el punto de vista quirúrgico, sobre cada una de las capas que constituyen la faringe.

La mucosa ofrece diferentes caracteres, según que se la examine en las porciones nasal, bucal o laríngea.

En la porción nasal, es gruesa y rubicunda. Ya he insistido anteriormente en el rodete que forma alrededor del pabellón de la trompa de Eustaquio, por la cual se continúa con la mucosa de la caja del tímpano.

La mucosa faríngea ofrece una muy notable aptitud para las ulceraciones e inflamaciones crónicas. Nada más común que el catarro nasofaríngeo, catarro que es la causa más común de las obstrucciones de la trompa de Eustaquio, y gran número de otitis medias no reconocen otra causa que la propagación del catarro nasofaríngeo a la mucosa de la caja. El doctor de la BELLIÈRE refiere a este origen la otitis de los tuberculosos, y, por mi parte, me adhiero por completo a su opinión. Por esto será útil, en los tísicos, que al tratamiento general acompañe otro local a fin de hacer más raro un accidente, que, aparte de ser doloroso, afecta moralmente a los enfermos.

El mejor modo de tratamiento del catarro nasofaríngeo, consiste en hacer llegar a la porción nasal de la faringe líquidos medicamentosos. Para esto,