J. L. PETIT ideó el *faringótomo* para poder practicar con alguna mayor seguridad la abertura de los abscesos de la glándula.

No es raro ver en la amígdala tumores epiteliales, cancerosos o sifilíticos.

Conviene saber que estos tumores, al ulcerarse, pueden atacar la carótida interna y determinar una muerte súbita por hemorragia, como, según me dijo el doctor LASÈGUE, observó de ello un caso en 1874 en su clínica, en un sujeto que padecía una afección sifilítica.

Cuando un epitelioma ocupa toda la profundidad de la región amigdalina y forma un tumor que ocupa el espacio maxilofaríngeo y sobresale al exterior, no es posible atacarlo por la boca; es necesario penetrar en este espacio de fuera adentro y resulta una operación muy compleja. La resección de la parte correspondiente del maxilar inferior facilita mucho la maniobra, descubriendo extensamente la parte lateral de la faringe bucal, permitiendo una ablación completa, al descubierto, del tumor y de los ganglios linfáticos, y facilitando la hemostasia y la disección de los distintos órganos que he mencionado antes.

He dado a esta operación el nombre de *faringotomía superior*, en oposición a la que voy a indicar en el párrafo siguiente.

Porción laríngea de la faringe

Extendida desde la epiglotis y la base de la lengua al borde inferior del cartílago cricoides, esta porción tiene la forma de un cilidro completo, formado anteriormente por la cara posterior de la laringe. La porción laríngea mide de 5 a 6 centímetros de altura. Va estrechándose de arriba abajo para constituir el vértice del embudo faríngeo, y su diámetro no pasa de 14 milímetros en el punto en que se continúa con el esófago.

La porción laríngea no se presta a ninguna consideración especial; únicamente hay que consignar que los cuerpos extraños que se detienen en ella pueden producir una asfixia inmediata, como ya dije anteriormente.

Cuando un cuerpo extraño se ha detenido en este punto, y sobre todo cuando un tumor se ha desarrollado a expensas de la pared posterior de la laringe (véase mi *Tratado de Cirugía clínica*, tomo I, pág. 508, 5.ª edición) y forma prominencia en el interior de la faringe, de la cual aquélla forma la pared anterior, únicamente se puede intervenir por las vías naturales o por una abertura de la faringe de fuera adentro. Pues bien, lo repito, el vértice del embudo faríngeo corresponde a nivel de la sexta vértebra cervical y es inaccesible por la boca, de modo que el único recurso es abrir la faringe. En un caso de este género, practiqué una operación a la que di el nombre de *faringotomía inferior*. Al revés de lo que sucede con la faringotomía superior, que es difícil y grave, ésta es inofensiva y de una extrema sencillez, infinitamente más sencilla que la esofagotomía externa, a la cual podría subtituir en un cierto número de casos.

El procedimiento operatorio es el siguiente:

En la cara externa (derecha o izquierda) del cartílago tiroides y hacia la parte media de esta cara, se practica una incisión vertical; despréndanse los músculos y descúbrase el borde posterior del cartílago, y luego, a pocos milímetros por dentro de este borde ligeramente atraído hacia delante, incídase la pared faríngea.

Estructura de la faringe

Las diversas capas de que se compone la faringe, desde el punto de vista topográfico, son muy simples. Unicamente podemos formarnos concepto de ellas a beneficio de un corte horizontal.

Procediendo desde la superficie interior a la exterior de la faringe, encontramos sucesivamente:

Una capa mucosa;
Una capa glandulosa;
Una capa fibrosa llamada aponeurosis faríngea;
Una capa muscular;
Una capa fibrocelulosa.

Por debajo de estas capas, que constituyen la pared faríngea, se encuentran: una capa muy importante de tejido conjuntivo laxo y laminoso, y más profundamente, la aponeurosis vertebral, los músculos prevertebrales y el cuerpo de la segunda vértebra cervical, sobre los cuales descansa la faringe. Resulta, pues, que, desde el punto de vista topográfico, la faringe se compone de cinco capas sucesivas, separadas de la columna vertebral por una capa laminosa muy laxa de tejido conjuntivo, especie de gran cavidad serosa, cuya existencia se explica por los incesantes movimientos de descenso y ascenso que ejecuta la faringe por delante de la columna vertebral.

Cuando esta capa de tejido conjuntivo se inflama, puede resultar un absceso que se llama *absceso retrofaríngeo*. Fácilmente se comprende la gravedad de los síntomas a que da lugar esta colección purulenta, por hallarse tan inmediata a las vías respiratorias. Unas veces el absceso rechaza hacia delante la pared faríngea y forma abombamiento por el lado de la boca, y otras forma prominencia en alguno de los lados del cuello. Puede descender a lo largo de la columna vertebral, porque este tejido celular forma por delante de las vértebras una capa continua hasta el coxis. De todos modos, esta migración del pus es más propia de los abscesos fríos, de esos que son consecutivos a un tumor blanco de las articulaciones de la cabeza con el cuello, *mal subocipital*.

Poco de particular podré decir, desde el punto de vista quirúrgico, sobre cada una de las capas que constituyen la faringe.

La mucosa ofrece diferentes caracteres, según que se la examine en las porciones nasal, bucal o laríngea.

En la porción nasal, es gruesa y rubicunda. Ya he insistido anteriormente en el rodete que forma alrededor del pabellón de la trompa de Eustaquio, por la cual se continúa con la mucosa de la caja del tímpano.

La mucosa faríngea ofrece una muy notable aptitud para las ulceraciones e inflamaciones crónicas. Nada más común que el catarro nasofaríngeo, catarro que es la causa más común de las obstrucciones de la trompa de Eustaquio, y gran número de otitis medias no reconocen otra causa que la propagación del catarro nasofaríngeo a la mucosa de la caja. El doctor de la BELLIÈRE refiere a este origen la otitis de los tuberculosos, y, por mi parte, me adhiero por completo a su opinión. Por esto será útil, en los tísicos, que al tratamiento general acompañe otro local a fin de hacer más raro un accidente, que, aparte de ser doloroso, afecta moralmente a los enfermos.

El mejor modo de tratamiento del catarro nasofaríngeo, consiste en hacer llegar a la porción nasal de la faringe líquidos medicamentosos. Para esto,

basta hacer pasar una corriente de agua por una de las aberturas nasales, mientras que el enfermo suspende su respiración. El líquido pasa por encima

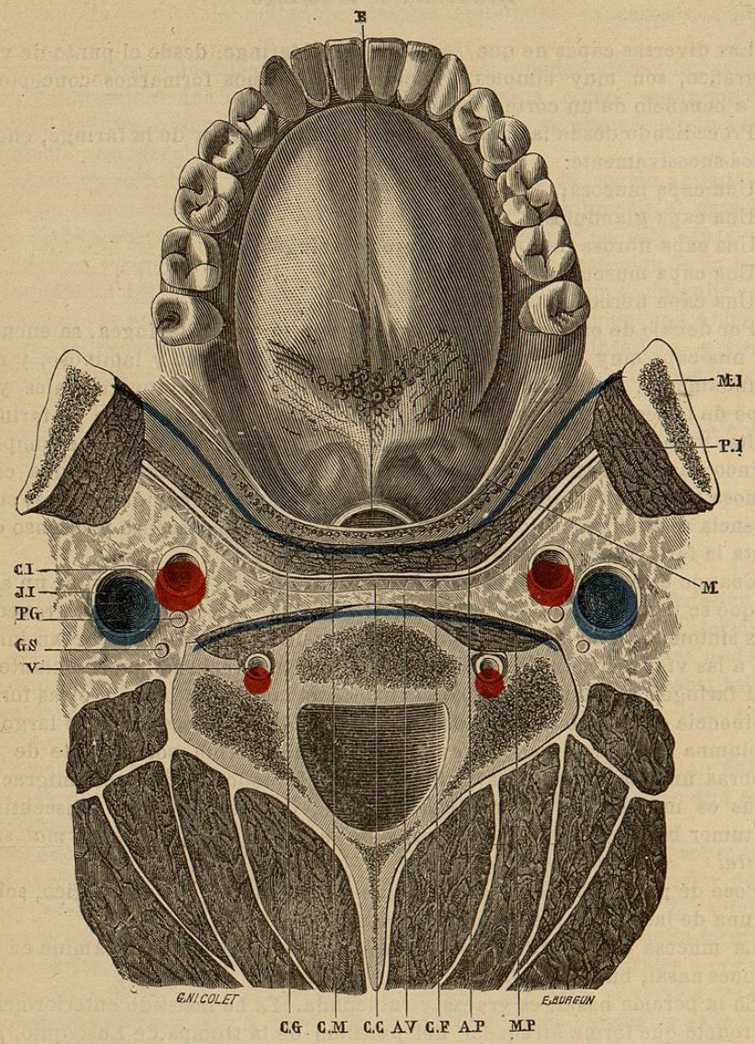

Fig. 121.—*Corte horizontal de la faringe practicado a nivel de la porción bucal.* (Se ha tenido cuidado de separar unas de otras las capas que componen la pared faríngea.)

AP, capa fibrosa o aponeurosis faríngea.
AV, aponeurosis prevertebral.
CC, capa celulosa retrofaríngea.
CF, capa célulofibrosa cubriendo la cara externa de los músculos.
CG, capa glandular.
CI, carótida interna.
CM, capa muscular.
E, epiglotis
GS, gran simpático.
JI, yugular interna.
M, mucosa de la faringe.
MI, hueso maxilar inferior.
MP, músculos prevertebrales.
PG, nervio neumogástrico.
PI, terigóideo interno.
V, arteria vertebral.

del velo del paladar, estando éste extendido, y sale por la otra abertura, habiendo limpiado por completo todo el aparato olfatorio.

La mucosa de la porción bucal de la faringe es más delgada y de un color menos subido que la de la porción precedente. En la porción laríngea es pálida y forma pliegues.

La *capa glandular* es muy gruesa. A las glándulas debe la mucosa su aspecto granuloso y de chagrín. Su inflamación da lugar a una variedad especial de angina llamada angina glandulosa.

La *capa fibrosa,* insertándose superiormente en el occipital y en el peñasco, constituye el armazón de la faringe, dando a ésta cierta resistencia. Libre superiormente por su cara externa, en donde aparece bajo la forma de una superficie blanca cuadrilátera, bien pronto la cubren los constrictores de la faringe que en ella se insertan. Su superficie interna está íntimamente adherida a las dos capas precedentes, así como a la cara externa de la amígdala, a la cual forma una especie de cápsula.

La *capa muscular* constituye la parte fundamental de la faringe. Se compone de los tres constrictores imbricados unos sobre otros, procediendo desde el inferior, que es el más periférico, al superior, que es el más interno. Hay que añadir además el estilofaríngeo, el faringoestafilino, y también el pequeño músculo amigdalogloso, que dobla la amígdala. Estos músculos son los que imprimen a la faringe movimientos bruscos de ascensión, en virtud de los cuales llega a ponerse en contacto con el bolo alimenticio. Pueden hallarse atacados de contractura en el tétanos agudo, oponiendo un obstáculo insuperable a todo movimiento de deglución.

La capa muscular está cubierta posteriormente por una telilla célulofibrosa, en verdad mucho menos resistente que la capa fibrosa propia, pero que no por esto deja de constituir una hojilla fácilmente aislable; así es que los músculos están comprendidos dentro de una verdadera vaina fibrosa.

Las *arterias* de la faringe provienen principalmente de la faríngea inferior, rama de la carótida externa; pero también proporcionan algunas ramas las palatinas. Lo mismo podemos decir de las tiroideas, que prestan muchas ramas capilares a la porción laríngea.

Las *venas* van a parar a la yugular interna.

Los *linfáticos* son en gran número y terminan en los ganglios submaxilares unos y en los retrofaríngeos otros. (Véase *Ganglios linfáticos del cuello.*)

Los *nervios* provienen del glosofaríngeo y del ramo faríngeo del neumogástrico, ramo que, en realidad, nace del nervio espinal.