CAPITULO III

De la médula espinal y de sus cubiertas

La *médula espinal* representa un prolongado tallo sensiblemente cilíndrico, dilatado en algunos puntos y contenido en el conducto raquídeo, sin llenarlo, desde el atlas hasta la 2.ª vértebra lumbar.

Está como suspendida en el interior del conducto y fuertemente sujeta a sus paredes por las membranas que la envuelven. Llevo ya dicho que no ocupa el centro del conducto, sino que se aproxima más a la cara anterior.

La distancia que separa la médula espinal de las paredes óseas del conducto, explica por qué las desviaciones vertebrales, el mismo aplastamiento de muchos cuerpos vertebrales, raras veces van seguidos de compresión y parálisis. La médula puede igualmente ladearse en cualquiera dirección del conducto vertebral, escapando así a la compresión en los casos de luxación o fractura.

La proximidad de la médula a los cuerpos vertebrales explica asimismo cómo fragmentos óseos pueden ponerse en contacto con ella, contusionarla y provocar una mielitis.

En la época del nacimiento, el sistema nervioso ofrece un desarrollo relativamente considerable; de manera que, en esta época, la médula desciende hasta cerca de la 4.ª vértebra lumbar. El esqueleto se desarrolla en seguida más rápidamente que el eje nervioso, resultando de aquí que la relación de estas dos partes varía hasta que es completo el desarrollo; entonces la médula no pasa del cuerpo de la 2.ª lumbar.

Estrechada en su origen a nivel del *bulbo*, la médula espinal aumenta de grosor en la porción cervical (engrosamiento braquial). Su menor diámetro corresponde a la región dorsal, pero al final de esta región se engruesa nuevamente (engrosamiento lumbar), y a partir de la 11.ª vértrebra dorsal, se adelgaza rápidamente para terminar en punta.

Estudiaré sucesivamente: las cubiertas de la médula, la disposición de la médula y de sus cubiertas en la región lumbar y dentro del conducto sacro, la topografía intrínseca de la médula y el origen medular de los nervios raquídeos.

CUBIERTAS DE LA MÉDULA

Las *cubiertas* que rodean la médula son, como para el cerebro, la duramadre, la aracnoides y la piamadre. Son la continuación de las del cerebro, pero presentan, respecto de éstas, caracteres muy diferentes.

La *duramadre raquídea* empieza a nivel del agujero occipital, en cuyo perímetro se adhiere íntimamente, y termina en la base del coxis en forma de un filamento muy delgado. Constituye, pues, un prolongado estuche fibroso que envuelve y protege a la médula. Lejos de adherirse, como la duramadre craneal, a la pared ósea, es completamente independiente. Por detrás, está separada de

las láminas vertebrales por un espacio lleno de tejido celular laxo, cuyas mallas contienen una grasa floja, casi líquida.

Por los lados, está atravesada por las raíces de los nervios raquídeos, y a este nivel se confunde con la piamadre. Dícese generalmente que la duramadre acompaña las ramas nerviosas hasta los agujeros de conjunción y se continúa con el periostio. Esta descripción no es exacta. La duramadre se comporta como representan las figuras 123 y 124; no existe ninguna continuidad entre ella y el periostio. La duramadre forma un prolongado saco con agujeros laterales para permitir la salida de las raíces raquidianas, y se confunde con la

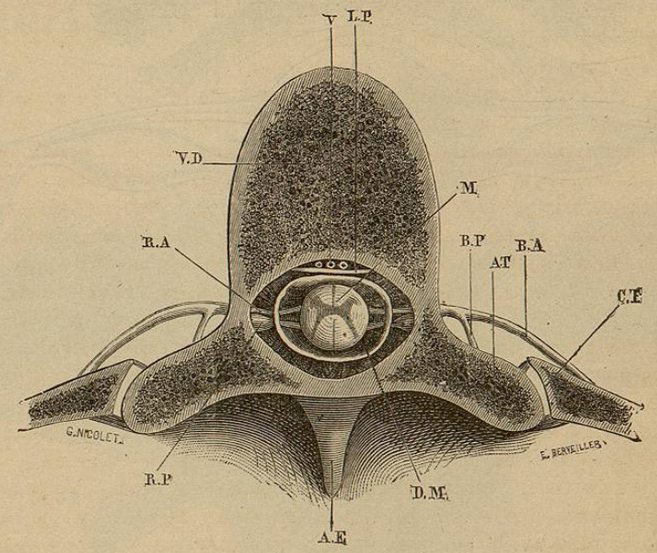

Fig. 123. — *Corte horizontal de la columna vertebral y de la médula pasando por el cuerpo de la 9.ª dorsal.* (Mujer de veintitrés años. Tamaño natural.)

AE, apófisis espinosa.
AT, apófisis transversa.
BA, rama anterior de los nervios raquídeos.
BP, rama posterior de los nervios raquídeos
CT, articulación costotransversaria.
DM, duramadre raquídea.
LP, ligamento vertebral común posterior.
M, médula espinal.
RA, raíz anterior de los nervios raquídeos.
RP, raíz posterior de los nervios raquídeos.
V, venas intrarraquídeas.
VD, 9.ª vértebra dorsal.

piamadre sin enviar prolongación alguna. Por su cara interna, la duramadre se une a la médula por medio de numerosas prolongaciones filamentosas, en su mayoría muy laxas, que nacen de la piamadre.

Resulta de esta disposición que la duramadre divide el conducto raquídeo en dos espacios, uno central y otro periférico. Ocupan el espacio central: la médula, la piamadre, la aracnoides y el líquido céfalorraquídeo; el espacio periférico, llamado también *epidural*, contiene: tejido celular, grasa y los plexos venosos raquídeos.

Sin duda que a expensas de la duramadre se desarrollan estas producciones terciarias sifilíticas, de naturaleza probablemente gomosa, que determinan paraplegias más o menos completas, que, por lo general, ceden a un tratamiento antisifilítico enérgico.

En cuanto a la *aracnoides raquídea*, no difiere de la craneal. Como esta última, presenta una hoja parietal que tapiza la cara interna de la duramadre,

y otra visceral que cubre la piamadre; envuelve asimismo las raíces de los nervios y se refleja a nivel de los agujeros de conjunción; por abajo termina en un punto que precisaré más adelante.

El espacio subaracnoideo del raquis comunica con el del cráneo, y, como

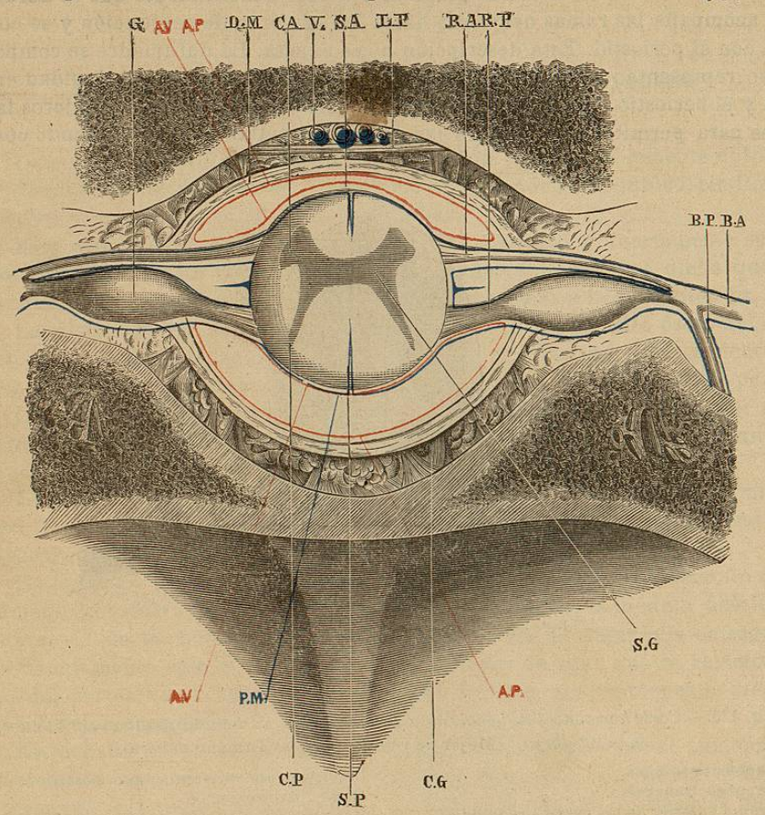

Fig. 124. — *Corte semiesquemático del conducto raquídeo, de la médula y de sus cubiertas.* (Esta figura en realidad es la misma que la 123 tres veces más grande, en la cual se han puesto al descubierto las raíces de los nervios.)

AP, hoja parietal de la aracnoides.
AV, hoja visceral de la aracnoides.
BA, rama anterior de los nervios raquídeos.
BP, rama posterior de los nervios raquídeos.
CA, cuerno anterior de la substancia gris.
CG, tejido célulograsiento situado entre la duramadre y la pared del conducto raquídeo.
CP, cuerno posterior de la substancia gris.
DM, duramadre.
G, ganglio nervioso situado en el trayecto de la raíz posterior.
LP, ligamento vertebral común posterior.
PM, piamadre (azul).
RA, raíz anterior de los nervios raquídeos.
RP, raíz posterior de los nervios raquídeos.
SA, surco anterior de la médula.
SG, substancia gris de la médula.
SP, surco posterior de la médula.
V, venas intrarraquídeas.

él, está destinado a alojar el líquido subaracnoideo. Anteriormente (págs. 56 y 57), he insistido lo suficiente acerca del papel de este líquido, y, por lo tanto, no he de repetirlo aquí. Una herida penetrante del raquis podría ir seguida del derrame de este líquido al exterior si hubiese sido interesada la aracnoides.

Por lo demás, hoy día se obtiene este resultado con un fin científico por la punción lumbar, de la que hablaremos al tratar de la región lumbar.

La *piamadre raquídea* no tiene ninguna analogía con la piamadre craneal. Esta última, como está muy flojamente unida al cerebro, fácilmente se la puede separar con unas pinzas, al paso que la raquídea, por el contrario, está íntimamente adherida a la médula. Desde su cara interna se desprenden prolongaciones que penetran en los surcos hasta las comisuras, especialmente en el surco anterior. La piamadre craneal es delgada, frágil y transparente; la otra es gruesa, resistente y opalina. La primera, casi esencialmente compuesta de vasos, es una membrana vascular, mientras que la segunda, compuesta en gran parte de tejido conjuntivo condensado, tiene todas las apariencias y cualidades de una membrana fibrosa. La piamadre raquídea es, con respecto a la

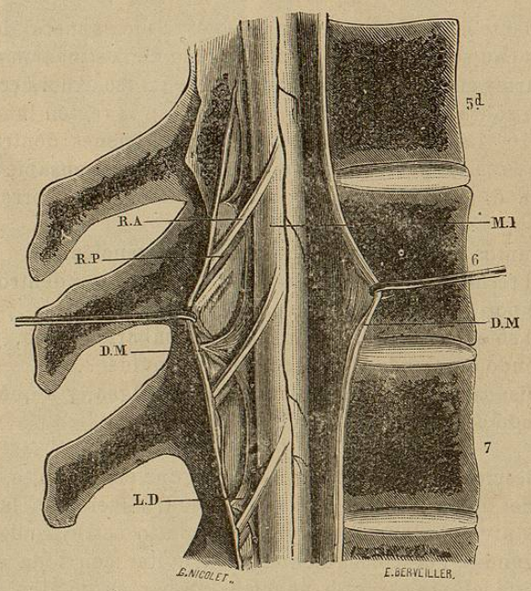

Fig. 125. — *Médula espinal con sus cubiertas vistas de lado.* (Tamaño natural. Mujer adulta de poca talla; 5.ª, 6.ª y 7.ª vértebras dorsales.)

DM, duramadre.
LD, ligamento dentado.
ME, médula espinal.
RA, raíz anterior de los nervios raquídeos.
RP, raíz posterior de los nervios raquídeos.

médula, lo mismo que el neurilema respecto a los nervios; es para aquel importante órgano un poderoso medio de protección. Cualquiera puede formarse una exacta idea de esta disposición en la autopsia de un sujeto cuya médula está reblandecida, en cuyo caso se la encuentra dentro de su cubierta como en el interior de un saco.

Por su cara externa, la piamadre envía importantes prolongaciones. Nacidas unas de toda su circunferencia, son puramente celulosas y la unen a la duramadre; pero de sus lados nacen una serie de dentellones que separan en su origen las raíces anteriores de las posteriores de los nervios raquídeos: estos dentellones tienen la forma de un triángulo, cuya base corresponde a la médula y el vértice a la duramadre. Por su conjunto, estas prolongaciones forman por cada lado una tira festoneada a la cual se da el nombre de *ligamento dentado.*

La piamadre envía sobre las raíces nerviosas una prolongación que las acompaña hasta su salida por los agujeros de conjunción y constituye el neurilema de los nervios. La última prolongación de la piamadre raquídea es el *filum terminal,* el cual tiene la forma de un cordón redondeado que continúa la dirección de la médula, se adelgaza cada vez más a medida que desciende, y parece como que se pierde en medio de los nervios que constituyen la *cola de caballo.*

Disposición de la médula y de sus cubiertas en la región lumbar y dentro del conducto sacro

En el precedente capítulo he dado una somera idea general de las relaciones de la médula con sus cubiertas, como también de la situación respectiva de estas diversas partes entre sí y con el conducto raquídeo. Ahora conviene insistir especialmente sobre la disposición que afectan en la región lumbar y dentro del conducto sacro. La punción lumbar y las inyecciones dentro del espacio epidural por la escotadura sacrocoxígea, han hecho indispensable este estudio. Por lo demás, la figura 126 facilitará este estudio y nos ahorrará una larga descripción.

Sobre tres puntos principales hemos de fijar la atención:

¿A qué nivel termina la médula para ser reemplazada dentro del estuche de la duramadre por los nervios de la cola de caballo?

¿A qué nivel se encuentra el fondo de saco subaracnoideo, y, por consiguiente, hasta dónde desciende el líquido céfalorraquídeo?

¿Cuál es la disposición de la escotadura sacrocoxígea, y a qué distancia se encuentra del fondo de saco aracnóideo?

La médula desciende más abajo en el niño que en el adulto. Ya he dicho que en la época del nacimiento llega hasta la cuarta vértebra lumbar; en el niño sube hasta a nivel de la tercera, y en el adulto corresponde a nivel del cuerpo de la segunda. Por consiguiente, para evitar con toda seguridad la herida de la médula al practicar la punción lumbar en el niño, es necesario escoger el espacio lumbosacro, y, en el adulto, no subir más arriba del tercer espacio intervertebral.

El estuche de la duramadre penetra dentro del conducto sacro; pero las paredes, a no tardar, se aproximan, constituyendo un fondo de saco que cierra herméticamente el espacio subaracnoideo y opone una barrera al líquido céfalorraquídeo. En el adulto, este fondo de saco se corresponde con la segunda vértebra sacra; en el niño, desciende, como la médula misma, un poco más hasta la tercera. A partir del fondo de saco, la duramadre se continúa bajo la forma de un haz aplanado que va a insertarse en el coxis.

Los doctores SICARD y CATHELIN han pensado substituir las inyecciones intradurales por inyecciones practicadas dentro del conducto raquídeo por fuera de la duramadre, es decir, epidurales, introduciendo el líquido por la escotadura sacrocoxígea. El borde superior de esta escotadura dista del fondo

CI, cresta ilíaca.
CSA, fondo de saco aracnoideo
DM, duramadre raquídea.
ESC, escotadura sacrocoxígea.
LC, ligamento coxígeo.
TM, terminación de la médula.
1.ª, 2.ª, 3.ª y 4.ª vértebras lumbares.
12.ª costilla.

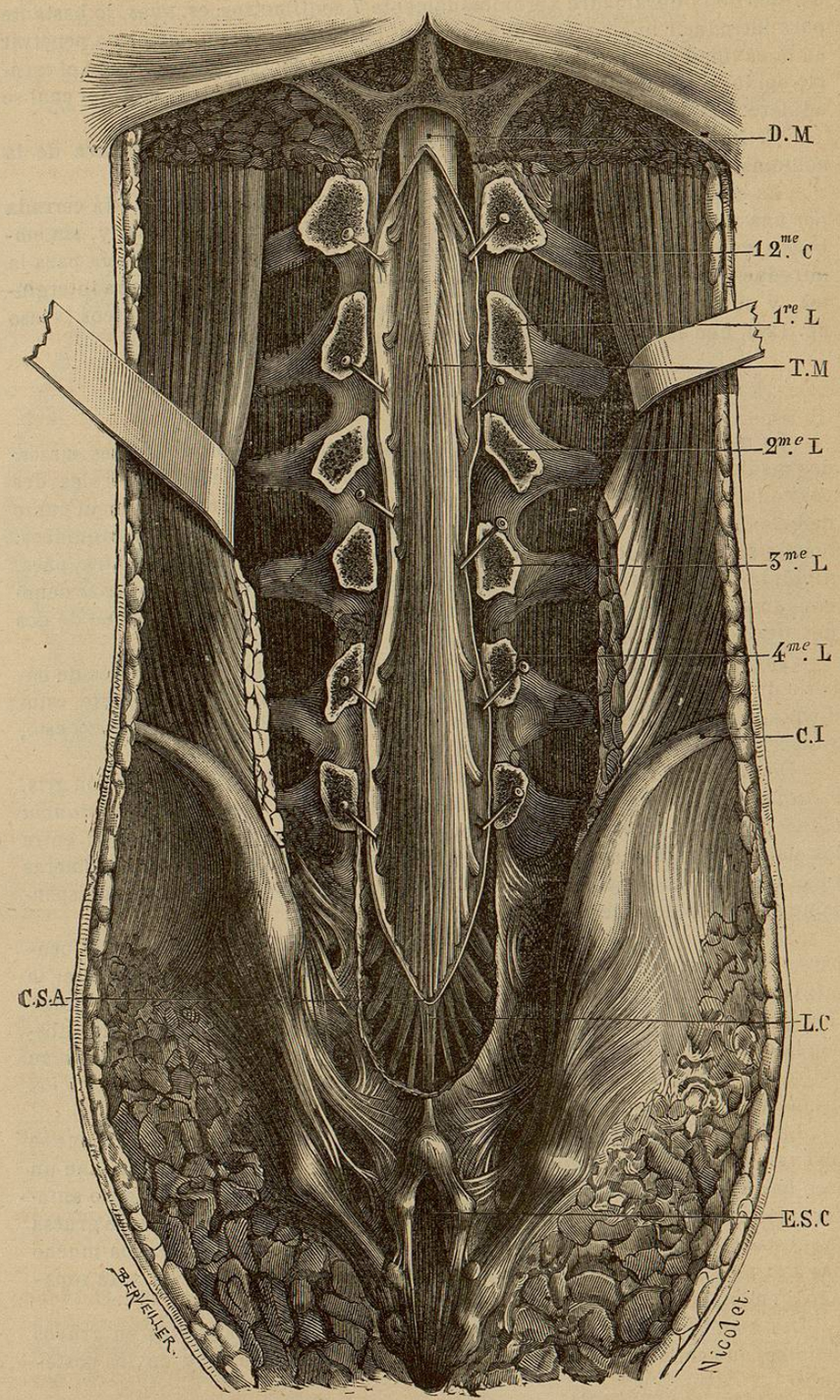

Fig. 126. — *Disposición de la médula y de sus cubiertas en la región lumbar y dentro del conducto sacro.* Hombre adulto; tamaño natural

de saco de la duramadre aproximadamente 7 centímetros; es, pues, lo bastante para introducir una aguja a una profundidad suficiente sin temor de penetrar en la cavidad subaracnoidea. El espacio epidural sacro se continúa con el espacio epidural raquídeo hasta a nivel del agujero occipital, alrededor del cual se adhiere fuertemente la duramadre.

El líquido inyectado puede, pues, difundirse por toda la altura de la columna vertebral e impresionar las raíces raquídeas.

La escotadura sacrocoxígea, terminación del conducto sacro, está cerrada por una membrana fibrosa poco gruesa, bastante fuertemente tensa, y, sin embargo, depresible al dedo, lo cual constituye un punto de referencia para la introducción de la aguja. Está situada en la prolongación de la ranura interglútea, y su extremidad superior está limitada por tres tubérculos óseos (véase fig. 126), uno superior y los otros dos laterales.

Topografía intrínseca de la médula

La médula espinal tiene labrados en toda su extensión diferentes surcos: dos medios muy profundos, uno anterior y otro posterior, cuatro laterales, dos por cada lado, uno anterior y otro posterior; estos últimos corresponden al punto de emergencia de las raíces anteriores y posteriores de los nervios raquídeos. Siendo poco marcado el surco colateral anterior, la médula se encuentra, pues, dividida por los surcos medios y colaterales posteriores en dos *cordones* denominados *cordón anterolateral* y *cordón posterior*. (La médula se compone de dos mitades perfectamente simétricas.)

Tal es el aspecto que representa la médula a simple vista, después de haberle quitado sus cubiertas; pero es necesario que, pasando más adelante, estudiemos la disposición respectiva de las diversas partes de que consta. Para esto, vamos a estudiarla en un corte horizontal.

Distínguense en la médula tres substancias: en el centro, una porción gris, *substancia gris;* otra substancia que cubre la primera y es blanca, *substancia blanca;* de la piamadre se desprenden finísimos tabiques que se insinúan entre los elementos medulares, es lo que se llama la *neuroglia*. Las dos primeras substancias se distinguen a simple vista; para ver bien la tercera es indispensable el auxilio del microscopio.

Substancia gris. — La *substancia gris* se presenta en forma de H ocupando el eje de la médula. Las dos ramas mayores son anteroposteriores; la transversal, llamada *comisura gris,* visible en el fondo del surco medio posterior, por delante está separada del surco medioanterior por una tira de substancia que lleva el nombre de *comisura blanca*. La comisura presenta en su centro el corte de un conducto, *conducto central de la médula* o *conducto del epéndimo*.

La forma de las dos grandes ramas de la H varía según el punto en que se las examina. En general, sus extremidades anterior y posterior se inclinan un poco hacia fuera; es lo que ha recibido el nombre de *cuernos*. El cuerno anterior, más grueso, está separado de la piamadre por una porción bastante gruesa de substancia blanca; el cuerno posterior, más delgado, se aproxima mucho más a la piamadre y hasta parece que llega a tocarla; sin embargo, está separado de ella por una muy delgada lámina blanca.

Las células nerviosas de la substancia gris están dispuestas en grupos distintos, que conviene estudiarlos en los cuernos anteriores y en los posteriores

La *substancia gris* de la médula se compone esencialmente de un substrátum de muy finas fibras neuróglicas, células nerviosas, tubos nerviosos, que ponen en comunicación las células entre sí, y vasos.

Las células de los cuernos anteriores, mucho más voluminosas que las

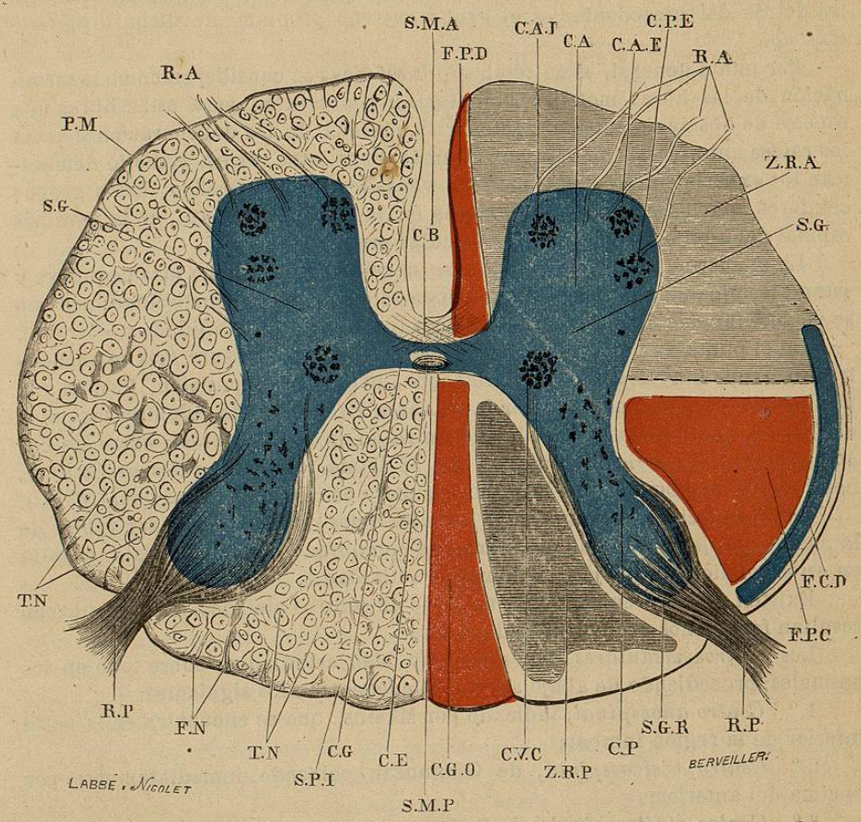

Fig. 127. — *Corte transversal y horizontal de la médula pasando por la parte media del engrosamiento cervical* (esquema)

CA, cuerno anterior.
CAE, células anteroexternas.
CAI, células anterointernas.
CPE, células posteroexternas.
CB, comisura blanca.
CE, conducto central o del epéndimo.
CG, comisura gris.
CGO, cordón de Goll.
CP, cuerno posterior.
CVC, columna de Clarke.
FCD, haz cerebeloso directo.
FN, fibras neuróglicas.
FPC, haz piramidal cruzado.
FPD, haz piramidal directo
PM, piamadre.
RA, raíces anteriores.
RP, raíces posteriores.
SG, substancia gris.
SGR, substancia gelatinosa de Rolando.
SMA, surco medio anterior.
SMP, surco medio posterior.
SPI, surco posterior intermedio.
TN, células nerviosas.
ZRA, zona radicular anterior.
ZRP, zona radicular posterior.

otras, se llaman *motrices* o *quinesódicas* (κίνησις, movimiento, y ὁδός, vía) por razón de sus funciones. Son *grandes células* con prolongaciones múltiples y ramificadas, y sólo una de esas prolongaciones no es ramificada, la cual, con toda probabilidad, se continúa con una fibra de la raíz anterior: es lo que se llama prolongación de Deiters.

Estas diversas células forman en el cuerno anterior tres grupos distintos: uno de ellos, situado en la parte anterior e interna, toma el nombre de *grupo anterointerno;* otro, colocado en el punto en que el cuerno se encorva para hacerse externo, se llama *grupo anteroexterno;* y el tercero, que se encuentra detrás del precedente, es el grupo externo propiamente dicho o *postero-externo.*

Por punto general, estas células quinesódicas se consideran como la terminación de las fibras motrices voluntarias; representan para estas fibras una especie de obstáculo capaz de detener la marcha de las degeneraciones hacia las raíces anteriores. Constituyen, además, para estas raíces, como lo demuestran los experimentos de WALLER, un verdadero centro trófico. Estos grupos celulares son los que se ven atacados en la parálisis infantil, en la parálisis espinal del adulto y en la atrofia muscular progresiva.

En el cuerno posterior, las células nerviosas son mucho más pequeñas y están diseminadas sin orden. Estas tienen relación con la sensibilidad: por esto se las ha llamado sensitivas o *estesódicas* (de αἴσθησις, sensibilidad, y ὁδός, vía).

En el punto de unión del cuerno posterior con la comisura gris se encuentra un grupo muy distinto de células que, por su superposición, forman una verdadera columna, indicada por L. CLARKE. Es la llamada *columna vesicular de Clarke,* que únicamente se la encuentra en la región dorsal, entre los dos engrosamientos cervical y lumbar (1); se llama también *núcleo de Stelling,* nombre del anatómico que lo indicó primero en un corte transversal (CVC).

La substancia gris es un centro para los *actos reflejos.* Este poder reflejo de la médula lo ejerce aun cuando ésta no se comunique con el encéfalo, y hasta en estas condiciones lo ejerce con mayor actividad.

Existen en esta substancia una serie de centros aislados, de cuya lesión resultan fenómenos propios de cada centro.

Los *centros medulares* han sido muy bien estudiados, sobre todo en los animales; procediendo de abajo arriba, se encuentran los siguientes:

1.° *Centro anoespinal,* indicado por MASIUS, que se encuentra en la parte inferior de la región lumbar;

2.° *Centro vésicoespinal,* de Giannuzzi, colocado inmediatamente por encima del anterior;

3.° *Centro génitoespinal* o de Budge, que probablemente en el hombre se encuentra cerca de la parte media de la región dorsal;

4.° *Centro cardíaco* de Cl. Bernard, centro acelerador de los movimientos del corazón, que se encuentra en la parte inferior de la región cervical y superior de la dorsal;

5.° *Centro cilioespinal,* que preside a la dilatación del iris, y que tiene su sitio entre la 6.ª vértebra cervical y la 2.ª dorsal.

Substancia blanca. — La *substancia blanca* envuelve por todos lados la substancia gris y le forma una especie de estuche, de *capa medular.* Hemos dicho ya que, gracias a los surcos que la recorren, se halla dividida en dos cordones, uno anterolateral y otro posterior.

El estudio del cordón anterolateral tiene por base los datos fisiológicos y anatomopatológicos; así es que las siguientes divisiones son un poco artificiales.

Procediendo de delante atrás y de dentro afuera, se encuentra un primer territorio limitado por una línea ficticia que, partiendo un poco por dentro del

(1) Si bien el corte representado en la figura 127 pasa por la región cervical, he creído conveniente que figurase en ella la columna de Clarke para dejar bien precisada su situación. — *(N. del A.)*

punto de unión de la comisura gris con el cuerno anterior, termina en la extremidad del surco medio anterior: es el *haz piramidal directo,* designado comúnmente por el doctor CHARCOT con el nombre de *haz de Turck.* Tiene la forma de un triángulo de base posterior (FPD, encarnado).

En la parte más posterior del cordón anterolateral, en toda la zona situada por detrás de una línea transversal (línea de puntos negra, fig. 127), partiendo del punto de unión del cuerno anterior con el posterior para ganar la periferia, se encuentra otro manojo triangular, cuya base mira hacia fuera, pero que no alcanza la piamadre; es el *haz piramidal cruzado* (FPD, encarnado).

Entre la base de este cordón y la piamadre, en contacto por detrás con las raíces posteriores, rebasando por delante al manojo cruzado, se presenta, en las regiones cervical y dorsal, un tercer manojo prolongado en forma de tirilla anteroposterior, que lleva el nombre de *haz cerebeloso directo* (FCD, azul).

La porción restante del cordón anterolateral, es decir, la región intermedia entre el haz de Turck y los haces piramidal cruzado y cerebeloso directo, lleva el nombre de *zona radicular anterior,* por estar atravesada por las raíces anteriores. Se la llama también *región fundamental de los haces laterales.*

Según el doctor DUVAL, en el cordón anterolateral existe, además, una pequeña región formada de fibras sensitivas. Se encuentra colocada entre el asta posterior y el haz piramidal cruzado.

La topografía del cordón posterior es mucho más sencilla; en efecto, se distinguen únicamente en este cordón dos regiones: una interna y otra externa. La región interna toma el nombre de *cordón de Goll* (CGO, encarnado), y hasta ahora sólo se le ha encontrado en la región cervical. Este cordón está limitado por dentro por el surco medio posterior, y por fuera por una línea que va desde la comisura gris a un pequeño surco que sólo se encuentra también en la región cervical; llámase *surco posterior intermedio.*

La región externa, que en las porciones dorsal y lumbar de la médula forma por sí sola el cordón posterior, se llama *zona radicular posterior* o *haz de Burdach.*

Hemos de añadir, por fin, que la neuroglia cerca de la cabeza del cuerno posterior toma un aspecto especial; se pone como gelatinosa (substancia gelatinosa de Rolando), y forma una especie de canal o de ganga incompleta que envuelve a la cabeza de este cuerno y en un corte horizontal afecta la forma de una U o de una V.

La substancia blanca se compone de la neuroglia, vasos y tubos, siendo éstos el elemento esencial.

Hemos de estudiar estos últimos sucesivamente en el cordón anterolateral y en el posterior.

De los diversos haces que constituyen el cordón anterolateral, el más importante es el *haz piramidal,* así llamado porque por sí solo forma la mayor parte de las pirámides anteriores del bulbo. Este es el manojo motor por excelencia: es el lazo que une la porción motriz de las circunvoluciones cerebrales a la médula.

El *haz de Turck,* o *haz piramidal directo,* se llama así porque siguiendo un trayecto muy directo va a ganar el hemisferio cerebral del mismo lado. Sus fibras nacen de las células motrices anteriores y se superponen en las diversas alturas de la médula; así, subiendo, aumentan el volumen del manojo y llegan hasta la pirámide anterior del bulbo.

Respecto del haz piramidal cruzado, sus fibras parten de las células externas, que al llegar al bulbo, en lugar de ganar directamente el hemisferio del

mismo lado, se entrecruzan fibra por fibra con las del manojo cruzado del lado opuesto, las de la derecha van a parar al hemisferio cerebral izquierdo y las izquierdas al hemisferio cerebral derecho. Este entrecruzamiento ha recibido el nombre de *decusación de las pirámides.*

Estos dos haces continúan su marcha hacia el cerebro, atraviesan primero la protuberancia, después el pedúnculo cerebral, y así llegan a la cápsula interna. Desde este punto se dirigen a las circunvoluciones motrices llamadas también *rolándicas,* o sea a la frontal y parietal ascendentes y al lóbulo paracentral, donde se pierden.

El haz cerebeloso directo ocupa tan sólo las regiones cervical y dorsal, y sirve para unir la médula al cerebelo. Según el doctor FLECHSIG, este haz tiene su origen medular en la columna de Clarke.

La zona radicular anterior, que se llama así porque está atravesada de dentro afuera por las fibras de las raíces anteriores, está formada, además de estas fibras radiculares, por fibras comisurales en asa, que unen entre sí las células motrices de las diversas alturas de la médula.

Las fibras del cordón posterior forman dos grupos: uno externo, haz de Burdach o zona radicular posterior, y otro interno o cordón de Goll.

El cordón de Goll se compone esencialmente de grandes fibras comisurales que unen entre sí puntos muy apartados de la substancia gris central, y que por arriba van a terminar en un núcleo especial situado en el suelo del cuarto ventrículo y designado con el nombre de *núcleo del cordón de Goll.*

Mientras que este cordón no afecta relación alguna con las fibras radiculares posteriores, el haz de Burdach, al contrario, está surcado por las fibras de estas raíces, algunas de las cuales penetran directamente en el asta posterior; pero en su mayoría, antes de perderse en la substancia gris, siguen un trayecto ascendente, por lo cual describen una curva de convexidad externa. Se ve, pues, que entran por una parte importante a constituir el cordón de Burdach, de lo cual deriva la denominación que se le ha dado de *zona radicular posterior.* Sus fibras propias son, como en el cordón de Goll, fibras comisurales en asa, pero mucho más cortas y entretejiéndose en muy diferentes direcciones.

Según los estudios del doctor PIERRET, a la esclerosis de este cordón son debidos los síntomas principales de la ataxia locomotriz progresiva.

De todo lo anteriormente expuesto, se deduce claramente que las heridas de la médula han de dar lugar a síntomas variables, según que este órgano esté interesado en su totalidad o en parte, y también según a qué nivel se encuentre la lesión.

Para completar las precedentes nociones topográficas, me ha parecido útil indicar las relaciones de los pedúnculos cerebrales con la cápsula interna (véase fig. 128).

En un corte horizontal que pasa por encima de la cisura de Silvio, se ve que la cápsula interna se compone de dos segmentos: uno anterior, que se dirige de delante atrás y de fuera adentro, y otro posterior, mayor, de dirección inversa, de dentro afuera. El doctor FLECHSIG llama *rodilla de la cápsula* al punto de convergencia de los dos segmentos.

La cápsula interna comprende cuatro haces *bien localizados,* que son, procediendo de atrás adelante: 1.° El tercio posterior del *segmento posterior,* que corresponde a las fibras de la hemianestesia; 2.° Los dos tercios anteriores de este segmento, que corresponden a las fibras del haz piramidal, encargado de

la inervación de los músculos del tronco y de los miembros; 3.° La llamada rodilla, y 4.° El segmento anterior, estudiados estos dos últimos por el doctor BRISSAUD en su tesis inaugural (1880). Según este autor, la rodilla de la cápsula interna está ocupada por un haz que por su situación lo llama *geniculado,*

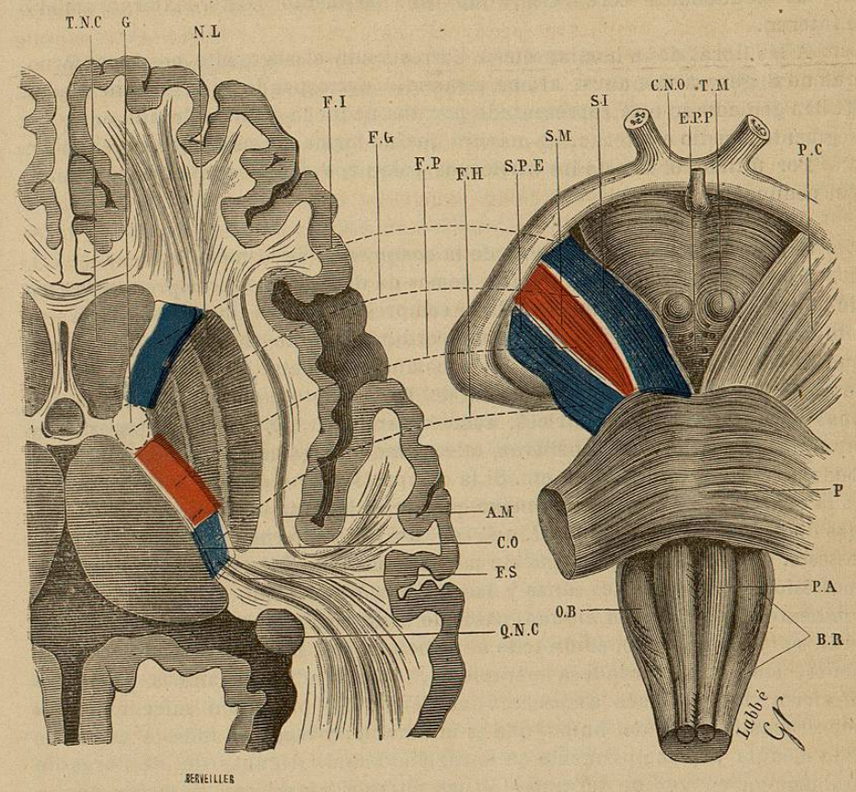

Fig. 128. — *Esta figura tiene por objeto demostrar la disposición de la cápsula interna en un corte horizontal, y las relaciones que esta cápsula tiene con las diversas partes del pedúnculo cerebral.*

AM, antemuro.
BR, bulbo raquídeo.
CNO, quiasma de los nervios ópticos.
CO, tálamo óptico.
EPP, espacio perforado posterior.
FG, manojo geniculado.
FH, manojo de la hemianestesia.
FI, manojo de las alteraciones intelectuales
FP, manojo piramidal.
FS, fibras sensitivas de la hemianestesia.
G, rodilla de la cápsula interna
NL, núcleo lenticular.
OB, olivas bulbares.
P, protuberancia anular.
PA, pirámide anterior.
PC, pedúnculo cerebral.
QNC, cola del núcleo caudal.
SI, segmento interno del pedúnculo cerebral.
SM, segmento medio del pedúnculo cerebral.
SPE, segmento posteroexterno del pedúnculo cerebral.
TM, tubérculos mamilares.
TNC, cabeza del núcleo caudal.

manojo motor que puede considerarse como una dependencia del haz piramidal, pero cuyas fibras, en vez de ganar la médula, se detienen en los núcleos del bulbo, «para dar el movimiento a la cara, a la lengua (quizá también al velo del paladar), en una palabra, a todas las partes de la cabeza y de la cara que pueden moverse a impulsos de la voluntad».