¿La cricotomía es peligrosa, como creía TROUSSEAU? ¿Debemos desechar en absoluto la operación de Boyer, o sea la sección del cricoides y de los primeros anillos de la tráquea, previa incisión de la membrana cricotiróidea? Sí, en el adulto, porque pudiéramos encontrarnos con un cricoides osificado, y aun llevándola a cabo, la sección del cricoides sería de escasa eficacia por las dificultades que habría en separar los dos labios de la herida. Pero en el niño, en el cual el cartílago es flexible y tierno, no hay inconveniente alguno en emplear este método, como ya hemos dicho anteriormente.

En cuanto al argumento en contra, sacado de la Memoria del doctor HÉNOCQUE, de que en 52 casos de fractura de la laringe, 19 en que hubo fractura del cricoides, fueron seguidos de muerte, nada prueba relativamente a la gravedad de la sección aislada del cricoides; prueba tan sólo que la fractura de este cartílago tiene lugar únicamente por traumatismos intensos.

Traquearteria. — La *traquearteria* sigue inmediatamente al cricoides y termina en el origen de los bronquios. Empieza a nivel de la 6.ª vértebra cervical y acaba a nivel de la 4.ª dorsal. La tráquea tiene la forma de un cilindro del que se hubiese quitado poco más o menos la quinta parte posterior.

Su dirección es vertical, pero conviene no olvidar que en este plano vertical lleva una dirección oblicua de delante atrás y de arriba abajo, de modo que es tanto más superficial, y, por lo tanto, más accesible, cuanto más en su origen se la considera (fig. 159).

La tráquea se compone de anillos cartilaginosos incompletos, cuyas dos extremidades, dirigidas hacia atrás, están unidas entre sí por fibras musculares lisas. Une a los anillos unos con otros una membrana fibrosa que puede considerarse como el armazón de la tráquea. Esta membrana es muy resistente y se compone de fibras de tejido conjuntivo y de gran número de fibras elásticas. Esta disposición permite comprender el extraño desarrollo de tumores gaseosos situados a los lados de la tráquea y en comunicación con la cavidad de ésta, verdaderas hernias de la membrana fibrosa, que por lo común reconocen por causa actos violentos de espiración.

Gracias a su estructura, la tráquea disfruta de un grado considerable de elasticidad, que la permite prestarse a todos los movimientos del cuello.

Cuando se divide la tráquea transversalmente, los dos extremos se separan uno de otro por razón de esta elasticidad; si la sección es completa, el extremo inferior es atraído hacia la cavidad torácica y, para conducirlo hacia arriba y fijarlo al superior, se hace indispensable pasar un hilo por debajo de uno de los anillos cartilaginosos. Si la herida es incompleta, la flexión de la cabeza y del cuello será por lo común suficiente para alcanzar la coaptación. En ningún caso conviene suturar la piel, porque de ello resultaría necesariamente un enfisema.

Este último accidente aparecerá sobre todo cuando la herida, tanto de la tráquea como de los tegumentos que la cubren, sea estrecha. En este caso, será necesario dilatar la herida cutánea.

Cuando en el momento del accidente no se ha procurado aproximar los dos extremos de la tráquea, o que, a pesar de esta precaución, llegan a cicatrizarse aisladamente, su calibre disminuye y tiende a obliterarse. Esta tendencia es más marcada en el extremo superior, porque deja de funcionar, tanto, que puede llegar rápidamente hasta obliterarse por completo, resultando una fístula traqueal y la pérdida definitiva de la voz. En un caso de esta índole, el doctor DOLBEAU, a beneficio de ingeniosas y complicadas manipulaciones, pudo

conseguir el restablecimiento normal de la respiración y de la voz (Tesis del doctor PLANCHON, 1869).

Otra especie de fístula traqueal es la que subsigue a la operación de la traqueotomía, cuando ha habido necesidad de dejar la cánula por mucho tiempo colocada: en este caso, que es muy raro, una membrana cicatricial une entre sí la mucosa de la tráquea y la piel. La curación no se obtiene sino a beneficio de una operación autoplástica.

El calibre de la tráquea puede disminuir por determinadas causas orgánicas: indicaré como más comunes las estrecheces de origen sifilítico.

Facilita los movimientos de la tráquea la atmósfera celulosa, constantemente desprovista de grasa, que la rodea por todos lados; casi pudiéramos

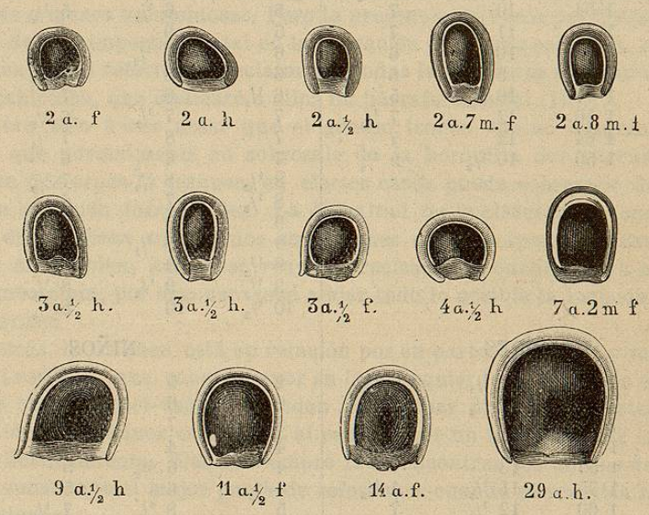

Fig. 135. — *Cortes horizontales de la traquearteria practicados en diversas edades y pasando todos por el segundo anillo*

A, años. H, sexo masculino. F, sexo femenino

decir que se desliza por una membrana serosa. Por esto puede moverse en sentido vertical y lateral, y, gracias a esta movilidad, fácilmente escapa a la compresión que contra ella ejercería un tumor desarrollado en cualquiera de sus partes laterales. En cambio, de esta circunstancia resulta para el operador una verdadera dificultad para fijar el órgano cuando va a practicar la traqueotomía. Con todo, puede conseguirse el objeto con los dedos, y por mi parte puedo decir que jamás he recurrido a ninguno de los muchos instrumentos más o menos ingeniosos que con este fin se han ideado.

El doctor SAPPEY considera que la longitud media de la tráquea es de 13 centímetros en el hombre y de 11 en la mujer; según el mismo autor, el número de anillos cartilaginosos varía en el hombre de 12 a 16. Pero el verdadero límite quirúrgico de la tráquea es la horquilla del esternón, y lo que especialmente interesa al cirujano conocer son las dimensiones de este órgano en la región infrahióidea. Diferentes medidas tomadas con este objeto en el hombre y en la mujer adultos y en niños me han dado las siguientes cifras:

Distancia desde el hioides y el cartilago cricoides a la horquilla del esternón *en el adulto.*

MUJERES

Edad	Talla	Distancia desde el hioides al esternón	Distancia desde el cricoides al esternón
	m. c.	*cent.*	*cent.*
21	1 57	11	7
39	1 50	10 ½	6 ½
18	1 48	11 ½	7
36	1 55	9	6 ½
39	1 54	10	7
20	1 47	11 ½	7
47	1 52	10	6
38	1 54	9 ½	6
27	1 57	10 ½	5
67	1 50	12	7 ½
17	1 64	12	7
21	1 50	10 ½	5 ½

HOMBRES

44	1 61	11 ½	6 ½
40	1 69	12 ½	5 ½
43	1 70	13	7
36	1 78	14	8 ½
41	1 55	13	7
64	1 75	11 ½	4 ½
33	1 60	12 ½	7
39	1 63	12	6
15 ½	1 75	13	7 ½
32	1 67	11	5 ½
33	1 68	10 ½	5 ½
17	1 55	13	7 ½

Distancia desde el hioides, borde superior del cartilago tiroides y del cartilago cricoides a la horquilla del esternón *en el niño.*

NIÑAS

Edad	Distancia desde el hioides a la horquilla del esternón	Distancia desde el tiroides a la horquilla del esternón	Distancia desde el cricoides la horquilla del esternón
	cent.	*cent.*	*cent.*
3 ½	7	6 ½	4
4	7	6	4 ½
4	6	5 ½	4 ½
5	6	5	4
5	6 ½	5 ½	4
6	9	8	5 ½
6	7 ½	6 ¾	5
6	8	7 ½	5
6 ½	8	7	5 ½
7	7 ½	6 ½	5
7	8	7 ¼	5
7	6 ¼	6	4
8 ½	8 ½	7 ½	6
8 ½	7	6	4 ½
9	9	8	5 ½
9	8 ½	7 ½	5
9 ½	9	8 ½	6 ½
9 ½	9 ½	8 ½	6 ½
10 ½	10	8 ¾	6 ½

NIÑOS

2 ½	5	4 ½	3 ½
2 ½	6	5	3 ½
3	7	6 ½	4
4	4	3 ½	2 ¾
4	6 ½	5	3 ½
4 ½	6	5	4
5	8 ½	7 ¼	5 ½
6	7	5	4
7	8 ½	8	6 ¼
7 ½	6	5 ½	4 ½
8	7 ½	6 ½	5
10	8 ½	8	6 ½

Examinando estas cifras se ve que existen numerosas variaciones en los distintos sujetos, aun tratándose de niños de igual edad; la corta distancia entre el cricoides y la horquilla del esternón aumenta singularmente las dificultades de la traqueotomía y autoriza a practicar la cricotraqueotomía.

Las dimensiones de la tráquea en las diferentes edades no dejan de tener su interés, desde el punto de vista de la traqueotomía; las estudió detenidamente el doctor ANDRÉ.

Con el mismo objeto he hecho dibujar algunas tráqueas que el doctor PASTURAUD, entonces interno del hospital de Santa Eugenia, tuvo a bien traerme a Clamart. En todas ellas, el corte se practicó a nivel del segundo anillo, o sea en el punto en que se introduce la cánula después de la traqueotomía.

Es de notar cuán variables son la forma y dimensiones del tubo traqueal, no sólo según la edad, sino en individuos de igual edad.

Relaciones de la traquearteria en su porción cervical. — Rodeada por todos lados de una atmósfera celulosa laxa, la tráquea está en relación, por delante, con la piel, el tejido celular subcutáneo, la hoja aponeurótica superficial

y la hoja media, comprendiendo en su desdoblamiento los músculos esternohioideo y esternotiroideo. Estas dos hojas aponeuróticas, que las hemos visto unidas en la línea media de la parte superior del conducto laringotraqueal, se separan una de otra cada vez más, a medida que se aproximan a la horquilla del esternón, en donde están separadas por todo el espesor de este hueso (fig. 159). Por debajo de la hoja aponeurótica media se encuentra en la fosita supraesternal una gruesa capa de tejido celular que contiene algunos pelotones de grasa. También se encuentran a menudo en este punto algunos ganglios linfáticos, que pueden ser el punto de partida de tumores molestos para el operador y de diagnóstico a veces difícil.

Por delante, la tráquea está en relación con el istmo del cuerpo tiroides, el cual cubre los primeros anillos, con los plexos venosos infratiróideos y con arterias más o menos voluminosas. Pero la presencia de vasos por delante de la tráquea es de una importancia tal en la operación de la traqueotomía, a la cual en definitiva deben referirse especialmente todas las nociones anatómicas de la región infrahioidea, que dedicaré a ellos un párrafo especial (1).

Debo tan sólo hacer notar que el grueso tronco venoso braquiocefálico izquierdo, que normalmente no sobresale de la horquilla del esternón en el momento en que cruza la tráquea, en ciertos casos puede sobresalir de ella y subir hasta la región infrahioidea. La dificultad de la circulación venosa y la extensión de la cabeza son las dos condiciones que favorecen este cambio de relaciones. Ahora bien, ambas se reunen precisamente cuando se va a practicar la traqueotomía; por esto conviene alejar todo lo posible la incisión de este punto peligroso.

Por detrás, la tráquea está en relación por su parte aplanada y membranosa con el esófago, que sobresale por su lado izquierdo. Resulta de esto que los cuerpos extraños del esófago pueden determinar profundos trastornos en la respiración. La tráquea está unida al esófago por un tejido celular laxo que permite el deslizamiento. Siendo siempre fácil encontrar los anillos de la tráquea, este constituye el mejor punto de referencia cuando se practica la esofagotomía externa.

Por los lados, cubren la parte superior de la tráquea los lóbulos del cuerpo tiroides. Tiene además íntimas relaciones con los nervios recurrentes, situados, el derecho a lo largo del borde derecho del esófago, por detrás de la tráquea, y el izquierdo por delante del esófago, sobre el cual descansa. El haz vásculonervioso formado por la carótida primitiva, la yugular interna y el neumogástrico, lo mismo que la vertebral y la tiroidea inferior, están suficientemente apartados de la tráquea para que el operador nada haya de temer por ellos durante la traqueotomía ni en la esofagotomía externa; no obstante, la movilidad lateral de la tráquea es tanta, que el bisturí podría inclinarse hacia uno de los lados, si no se procurase inmovilizar el órgano en la línea media y practicar la punción en su parte anterior.

En el feto y durante los dos primeros años de la vida, la cara anterior de la tráquea está en inmediata relación con la extremidad superior del timo, el cual asciende por encima de la horquilla del esternón cosa de 1 centímetro.

(1) Creo que debo mantener en esta duodécima edición todos los detalles anatómicos referentes a la traqueotomía, aunque esta operación sea en la actualidad frecuentemente reemplazada por la *intubación de la glotis*, y no puedo por menos de recordar con tristeza la tempestad que se desencadenó contra BOUCHUT cuando por vez primera presentó a la Academia de Medicina esta importante innovación en el tratamiento del crup. — *(N. del A.)*

BIBLIOTECA
FAC. DE MED. U. A. N. L.

El *timo* es un órgano esencialmente transitorio que, desde el punto de vista quirúrgico, no tiene interés alguno, a lo menos hasta el presente (1). Pertenece, como el cuerpo tiroides, el ovario, el testículo, etc., al grupo de las glándulas de secreción interna. Es un órgano hematopoyético, destinado principalmente a la fabricación de glóbulos blancos. La secreción del timo trasciende a la nutrición y al crecimiento del individuo.

Membrana mucosa laringotraqueal

Los caracteres de esta membrana son casi idénticos en toda su extensión. De un color blanco rosado, es delgada, lisa y está muy adherida al plano subyacente. Sin embargo, debemos exceptuar la cara anterior de la epiglotis y los repliegues aritenoepiglóticos, en donde la mucosa está forrada de una capa bastante abundante de tejido celular, en el que, infiltrándose, se origina el *edema de la glotis*.

La mucosa laringotraqueal está cubierta de un epitelio vibrátil, excepto a nivel de las cuerdas vocales, en donde es pavimentoso. Por debajo de ella se encuentra un considerable número de glándulas, que abundan especialmente a nivel del orificio superior de la laringe y son sin duda el punto de partida de los pólipos, afección nada rara en esta región; gracias a la laringoscopia, podemos hoy día extraerlos por las vías naturales.

Quizá también en ellas se originan esos pequeños condilomas que se desarrollan a veces en los bordes de la herida traqueal después de la traqueotomía, análogos al que presentó en 1873 a la Sociedad de Cirugía el doctor Krishaber, habiendo determinado la muerte del niño.

El doctor Coyne ha indicado recientemente la existencia de folículos linfáticos en la mucosa laríngea. Pueden ser punto de origen de ulceraciones.

Las ulceraciones de la mucosa laringotraqueal dependen generalmente de tres causas: la tisis, la sífilis y el muermo; esta última es muy rara. Sabido es que las ulceraciones de la laringe pueden ocasionar un edema de la glotis que reclame la traqueotomía; pero lo que con más frecuencia se olvida es que puede resultar de esta lesión una estrechez de la tráquea. El doctor Charnal fué el primero que, con motivo de un enfermo operado en la casa de salud de Demarquay, llamó la atención de los cirujanos sobre este particular. He aquí cómo suceden las cosas: ulceración de la mucosa traqueal, invasión progresiva y, finalmente, destrucción de los anillos cartilaginosos subyacentes; aplanamiento de la tráquea y producción de un tejido cicatricial que, retrayéndose, determina paulatinamente la estrechez. Sobrevienen entonces accesos de disnea, que, por la circunstancia de presentar más fáciles las espiraciones, se parecen mucho a los que determina el edema de la glotis, y entonces se hace necesaria la traqueotomía. Ahora bien, para mayor desdicha del operador, los accidentes continúan, porque el obstáculo se encuentra por debajo de la abertura traqueal.

La mucosa de la tráquea y sus glándulas reciben de la arteria tiroidea inferior vasos que adquieren en el adulto cierto desarrollo. No merecería

(1) No se puede admitir hoy esta falta de interés quirúrgico del timo, pues son ya numerosas las intervenciones en él practicadas y que se han hecho precisas por los trastornos de compresión que el aumento de volumen del mismo determina. El proceso más general que se encuentra es la hipertrofia del órgano que reclama la enucleación de uno o de ambos lóbulos de la glándula, la cual se practica en el límite del cuello y tórax siguiendo la atmósfera celulosa que rodea al timo.—*(N. del T.)*

este hecho mención especial a no ser la importancia que para el cirujano puede tener. El único accidente que hace grave la operación de la traqueotomía es la hemorragia, y ésta puede aparecer en el momento de la incisión de las primeras capas, en cuyo caso, si proviene de una arteria, es necesario cohibirla antes de pasar más adelante. Pero de todos modos es muy raro, a no ser que exista una de las anomalías arteriales dibujadas más adelante, que la pérdida de sangre sea por sí amenazadora. El accidente más temible es la caída de sangre en la tráquea, pues puede producir una asfixia inmediata por obstrucción de los bronquios. De aquí el consejo de proceder con lentitud en la abertura de la tráquea y de no incindir este conducto hasta después de ser completa la hemostasia. Este consejo es sin duda muy racional, pero ¿qué hay que hacer contra la hemorragia producida por la incisión de la misma mucosa traqueal? Siempre cae sangre en la tráquea, lo mismo si se ha operado con presteza que con lentitud; prueba de ello es el violento acceso de tos que sufre el enfermo en el momento que se abre la tráquea (1). Por esto el ideal para la traqueotomía sería practicar esta operación en blanco, para lo cual contamos con un medio único, el galvanocauterio o el termocauterio; pero consecutivamente a este procedimiento puede tener lugar la producción de escaras, y de ahí que hasta el presente se dé la preferencia a la operación con el bisturí.

La mucosa laringotraqueal está dotada de una grandísima sensibilidad, especialmente a nivel del orificio superior de la laringe. Prueba de ello es la violenta tos convulsiva que provoca la introducción del más pequeño cuerpo extraño en la glotis. Y, sin embargo, no debemos creer que esto suceda constantemente, pues un cuerpo extraño puede atravesar rápidamente la laringe, descender a la tráquea y fijarse en un bronquio, sin que el enfermo apenas se haya dado cuenta de ello. Bourdillat, cita el caso de un hombre de cuarenta y cinco años, quien, comiendo cerezas, sintió un ligero picor en la laringe y nada más. Al día siguiente, tuvo repetidas quintas de tos; en lo sucesivo enflaqueció y se le consideró tísico. Tres meses después, en un acceso extraordinariamente violento, expelió por la boca el hueso de la cereza y quedó curado. También se ha señalado por el doctor Bertholle, como consecutivos a la presencia de un cuerpo extraño en un bronquio, los síntomas de la tisis.

Siempre que sea posible se extraerán directamente los cuerpos extraños de las vías aéreas, lo cual es muy raro. Casi siempre deberá recurrirse a la traqueotomía o a la laringotomía. La radiografía está llamada a prestar grandes servicios en estos casos (2).

En las 300 observaciones de cuerpos extraños de las vías aéreas reunidas por Bourdillat, la traqueotomía y la laringotomía se practicaron 131 veces, de las cuales en 92 se consiguió la curación. En 80 traqueotomías en que se ha consignado el modo de salir o permanecer el cuerpo extraño, se ve que ha sido lanzado espontáneamente a través de la herida 28 veces, en la forma siguiente: 14 veces inmediatamente después de la operación, 10 dentro de las primeras veinticuatro horas, y 4 más tarde.

(1) Es una prueba de que la violenta quinta de tos que sigue inmediatamente a la abertura de la tráquea es efecto de la caída de sangre en este conducto, una observación que referí ante la Sociedad de Cirugía en el año 1874. Tratábase de un anciano que padecía un cáncer de la laringe, y a quien practiqué la traqueotomía con un galvanocauterio. No se derramó *una sola gota* de sangre. Después de abierta la tráquea, no apareció acceso alguno de tos, y como los asistentes no habían percibido el ruido característico, creían que la operación no estaba todavía terminada. El único signo físico fué la salida de una pequeña cantidad de humo por la nariz. — *(N. del A.)*

(2) Actualmente contamos con lo traqueobroncoscopia, que permite la extracción por las vías naturales y sin peligros. Es el medio de elección.—*(N. del T.)*

Fué extraído 17 veces con pinzas, 14 en seguida y 3 más tarde.

Se corrió a la boca 17 veces: 8 durante la operación y 9 consecutivamente.

Se quedó 18 veces en las vías aéreas y siempre la muerte fué su consecuencia.

Cuerpo tiroides (véanse figs. 133, 136 y 157)

El *cuerpo tiroides* pertenece al grupo de las glándulas vasculares sanguíneas. Se encuentra por delante de los primeros anillos de la tráquea, extendiéndose hasta las partes laterales de este órgano y de la laringe. Tiene las más íntimas relaciones con el conducto laringotraqueal, forma cuerpo con él y participa de todos sus movimientos. Resulta de esto el siguiente importante hecho clínico: casi siempre que un tumor de la región infrahioidea asciende y desciende con la laringe durante los movimientos de deglución, es que se ha originado en el cuerpo tiroides, a no ser, y esto es posible, que se haya desarrollado a expensas de uno de los ganglios linfáticos que de ordinario se encuentran a nivel de esta glándula.

Pocos órganos ofrecen tanta variación en su volumen como este; por lo general, es mayor en la mujer que en el hombre, y se sabe que en ciertos países el bocio es tan común que parece endémico.

El cuerpo tiroides consta de dos lóbulos laterales prolongados en sentido vertical, colocados paralelamente a los lados de la tráquea y de la laringe y unidos entre sí por su cara interna a beneficio de una lengüeta más o menos ancha denominada *istmo*. El istmo pasa por delante de la tráquea y presenta grandísimas variedades según los sujetos. En la figura 136 mide una altura de 7 a 8 milímetros, mientras que en la 133 mide unos 18 y ocupa el segundo, tercero y cuarto anillos de la tráquea; en otros sujetos es todavía más voluminoso y puede llegar hasta la horquilla del esternón. Afortunadamente está mucho menos desarrollado en el niño que en el adulto, circunstancia favorable a la operación de la traqueotomía en el primero.

No es muy raro encontrar que del borde superior del istmo nace una prolongación glandular de forma piramidal, llamada pirámide de Lalouette, que asciende por delante de la laringe y a veces llega hasta el hioides. Situada en la línea media o muy cerca de ella (fig. 136), puede suceder que en esta pirámide se desarrollen quistes, como también pueden desarrollarse en el istmo del cuerpo tiroides. Lo mismo podemos decir respecto de los lóbulos desprendidos de la glándula, especie de cuerpos tiroides suplementarios erráticos, de que han hecho mención diferentes autores y en particular BÉRAUD.

Cubren al cuerpo tiroides las mismas capas que a la tráquea, es decir, la piel, capa célulograsienta subcutánea, hojilla superficial de la aponeurosis cervical y hoja media, comprendiendo esta última en un desdoblamiento los músculos esternohioideo y esternotiroideo. Por detrás (fig. 157) está en relación con la aponeurosis cervical profunda o prevertebral. Por los lados, lo cubren en parte los músculos esternomastoideos, que lo comprimen, y está en contacto con la vaina de los gruesos vasos y nervios del cuello; la carótida primitiva está en inmediata relación con él y determina a veces una depresión en los lados y por detrás de cada lóbulo. Los lóbulos laterales, especialmente el izquierdo, llegan a ponerse en contacto con el esófago, y entre estos dos órganos se encuentran los nervios recurrentes.

El cuerpo tiroides se compone de una cubierta célulofibrosa que lo separa de las partes inmediatas y le forma una especie de cúpula, de cuya cara interna

nacen gran número de tabiques formando una verdadera trama que aprisiona a los lóbulos y lobulillos. A veces los lóbulos son completamente distintos y están casi aislados o al menos son fácilmente aislables; por lo común, no es así, sino que forman un todo homogéneo. Encuéntranse en estos lobulillos folículos cerrados llenos de un líquido de naturaleza albuminosa.

El cuerpo tiroides es uno de los órganos más vasculares de la economía; recibe cuatro gruesas arterias, dos por cada lado, que se distinguen en *superior* e *inferior*. La primera nace de la carótida externa y es descendente; la segunda nace de la subclavia y es ascendente. La tiroidea superior está destinada a la laringe y al cuerpo tiroides. La distribución de sus ramas es muy variable. Las dos laríngeas, la inferior sobre todo, llamada también rama cricotiroidea, pueden presentarse ante el bisturí al operar la laringotomía: en este caso, es regla absoluta no pasar más adelante hasta haber cohibido la hemorragia; de lo contrario, el enfermo queda expuesto a la asfixia por la introducción de la sangre en los bronquios.

La tiroidea superior desciende por la cara anterior e interna del lóbulo correspondiente, y se anastomosa por inoculación en la línea media con la del lado opuesto a nivel del borde superior del istmo.

La tiroidea inferior nace de la subclavia en un plano anterior al de la vertebral y un poco por fuera de ésta; se dirige de abajo arriba pasando por detrás de la carótida primitiva y por delante de la vertebral. En un momento dado, las tres arterias están superpuestas, lo que da lugar a resolver el siguiente problema quirúrgico: ¿en qué punto del cuerpo podemos atravesar con una aguja tres gruesas arterias a la vez? Vemos, pues, que en este punto las heridas del cuello tienen una especial gravedad. Llegada a la altura del primer anillo de la tráquea, la tiroidea inferior se dirige horizontalmente hacia dentro, después hacia abajo y de nuevo hacia arriba, de modo que forma dos curvas en sentido inverso. Penetra en el lóbulo correspondiente por la parte inferior, posterior y externa. Las cuatro arterias están en definitiva situadas en los cuatro ángulos laterales del cuerpo tiroides, formándole como cuatro pedículos vasculares (figura 136), a nivel de los cuales se encontrarían las glándulas paratiroideas, de las que hablaré más adelante. Su volumen es muy variable y en cierto modo complementario, es decir, que si la superior es más pequeña, la inferior es más gruesa, y recíprocamente, ya del mismo lado, ya del opuesto.

Las venas del cuerpo tiroides son también en gran número y acompañan en general a las arterias. Un muy rico plexo (fig. 150) se encuentra a nivel del istmo. Aunque muy voluminosas, estas venas oponen escaso obstáculo a la extirpación del cuerpo tiroides, porque en el acto de seccionarlas se aplanan rápidamente. Los vasos linfáticos van a parar a los ganglios cervicales.

Los nervios, poco estudiados hasta el presente, provienen del gran simpático y penetran en el cuerpo tiroides acompañando a las arterias.

El cuerpo tiroides se compone de tejido conjuntivo, vesículas cerradas y vasos. Cuando estas tres partes se hipertrofian a la vez conservando a corta diferencia sus proporciones respectivas, queda constituído el llamado bocio simple.

Cuando las vesículas, dilatándose, dan origen a verdaderos quistes situados en el espesor del parénquima, tenemos el bocio quístico. Otras veces predomina el elemento vascular, y entonces percíbense en el tumor latidos y un ruido de soplo, resultando el bocio vascular o aneurismático.

Una vesícula puede dilatarse y producir un quiste del cuerpo tiroides sin que se hipertrofie el resto del órgano. Estos quistes contienen frecuentemente un líquido negruzco semejante al café negro; son verdaderos hematoceles;