Fué extraído 17 veces con pinzas, 14 en seguida y 3 más tarde.

Se corrió a la boca 17 veces: 8 durante la operación y 9 consecutivamente.

Se quedó 18 veces en las vías aéreas y siempre la muerte fué su consecuencia.

Cuerpo tiroides (véanse figs. 133, 136 y 157)

El *cuerpo tiroides* pertenece al grupo de las glándulas vasculares sanguíneas. Se encuentra por delante de los primeros anillos de la tráquea, extendiéndose hasta las partes laterales de este órgano y de la laringe. Tiene las más íntimas relaciones con el conducto laringotraqueal, forma cuerpo con él y participa de todos sus movimientos. Resulta de esto el siguiente importante hecho clínico: casi siempre que un tumor de la región infrahioidea asciende y desciende con la laringe durante los movimientos de deglución, es que se ha originado en el cuerpo tiroides, a no ser, y esto es posible, que se haya desarrollado a expensas de uno de los ganglios linfáticos que de ordinario se encuentran a nivel de esta glándula.

Pocos órganos ofrecen tanta variación en su volumen como este; por lo general, es mayor en la mujer que en el hombre, y se sabe que en ciertos países el bocio es tan común que parece endémico.

El cuerpo tiroides consta de dos lóbulos laterales prolongados en sentido vertical, colocados paralelamente a los lados de la tráquea y de la laringe y unidos entre sí por su cara interna a beneficio de una lengüeta más o menos ancha denominada *istmo*. El istmo pasa por delante de la tráquea y presenta grandísimas variedades según los sujetos. En la figura 136 mide una altura de 7 a 8 milímetros, mientras que en la 133 mide unos 18 y ocupa el segundo, tercero y cuarto anillos de la tráquea; en otros sujetos es todavía más voluminoso y puede llegar hasta la horquilla del esternón. Afortunadamente está mucho menos desarrollado en el niño que en el adulto, circunstancia favorable a la operación de la traqueotomía en el primero.

No es muy raro encontrar que del borde superior del istmo nace una prolongación glandular de forma piramidal, llamada pirámide de Lalouette, que asciende por delante de la laringe y a veces llega hasta el hioides. Situada en la línea media o muy cerca de ella (fig. 136), puede suceder que en esta pirámide se desarrollen quistes, como también pueden desarrollarse en el istmo del cuerpo tiroides. Lo mismo podemos decir respecto de los lóbulos desprendidos de la glándula, especie de cuerpos tiroides suplementarios erráticos, de que han hecho mención diferentes autores y en particular BÉRAUD.

Cubren al cuerpo tiroides las mismas capas que a la tráquea, es decir, la piel, capa célulograsienta subcutánea, hojilla superficial de la aponeurosis cervical y hoja media, comprendiendo esta última en un desdoblamiento los músculos esternohioideo y esternotiroideo. Por detrás (fig. 157) está en relación con la aponeurosis cervical profunda o prevertebral. Por los lados, lo cubren en parte los músculos esternomastoideos, que lo comprimen, y está en contacto con la vaina de los gruesos vasos y nervios del cuello; la carótida primitiva está en inmediata relación con él y determina a veces una depresión en los lados y por detrás de cada lóbulo. Los lóbulos laterales, especialmente el izquierdo, llegan a ponerse en contacto con el esófago, y entre estos dos órganos se encuentran los nervios recurrentes.

El cuerpo tiroides se compone de una cubierta célulofibrosa que lo separa de las partes inmediatas y le forma una especie de cúpula, de cuya cara interna

nacen gran número de tabiques formando una verdadera trama que aprisiona a los lóbulos y lobulillos. A veces los lóbulos son completamente distintos y están casi aislados o al menos son fácilmente aislables; por lo común, no es así, sino que forman un todo homogéneo. Encuéntranse en estos lobulillos folículos cerrados llenos de un líquido de naturaleza albuminosa.

El cuerpo tiroides es uno de los órganos más vasculares de la economía; recibe cuatro gruesas arterias, dos por cada lado, que se distinguen en *superior* e *inferior*. La primera nace de la carótida externa y es descendente; la segunda nace de la subclavia y es ascendente. La tiroidea superior está destinada a la laringe y al cuerpo tiroides. La distribución de sus ramas es muy variable. Las dos laríngeas, la inferior sobre todo, llamada también rama cricotiroidea, pueden presentarse ante el bisturí al operar la laringotomía: en este caso, es regla absoluta no pasar más adelante hasta haber cohibido la hemorragia; de lo contrario, el enfermo queda expuesto a la asfixia por la introducción de la sangre en los bronquios.

La tiroidea superior desciende por la cara anterior e interna del lóbulo correspondiente, y se anastomosa por inoculación en la línea media con la del lado opuesto a nivel del borde superior del istmo.

La tiroidea inferior nace de la subclavia en un plano anterior al de la vertebral y un poco por fuera de ésta; se dirige de abajo arriba pasando por detrás de la carótida primitiva y por delante de la vertebral. En un momento dado, las tres arterias están superpuestas, lo que da lugar a resolver el siguiente problema quirúrgico: ¿en qué punto del cuerpo podemos atravesar con una aguja tres gruesas arterias a la vez? Vemos, pues, que en este punto las heridas del cuello tienen una especial gravedad. Llegada a la altura del primer anillo de la tráquea, la tiroidea inferior se dirige horizontalmente hacia dentro, después hacia abajo y de nuevo hacia arriba, de modo que forma dos curvas en sentido inverso. Penetra en el lóbulo correspondiente por la parte inferior, posterior y externa. Las cuatro arterias están en definitiva situadas en los cuatro ángulos laterales del cuerpo tiroides, formándole como cuatro pedículos vasculares (figura 136), a nivel de los cuales se encontrarían las glándulas paratiroideas, de las que hablaré más adelante. Su volumen es muy variable y en cierto modo complementario, es decir, que si la superior es más pequeña, la inferior es más gruesa, y recíprocamente, ya del mismo lado, ya del opuesto.

Las venas del cuerpo tiroides son también en gran número y acompañan en general a las arterias. Un muy rico plexo (fig. 150) se encuentra a nivel del istmo. Aunque muy voluminosas, estas venas oponen escaso obstáculo a la extirpación del cuerpo tiroides, porque en el acto de seccionarlas se aplanan rápidamente. Los vasos linfáticos van a parar a los ganglios cervicales.

Los nervios, poco estudiados hasta el presente, provienen del gran simpático y penetran en el cuerpo tiroides acompañando a las arterias.

El cuerpo tiroides se compone de tejido conjuntivo, vesículas cerradas y vasos. Cuando estas tres partes se hipertrofian a la vez conservando a corta diferencia sus proporciones respectivas, queda constituído el llamado bocio simple.

Cuando las vesículas, dilatándose, dan origen a verdaderos quistes situados en el espesor del parénquima, tenemos el bocio quístico. Otras veces predomina el elemento vascular, y entonces percíbense en el tumor latidos y un ruido de soplo, resultando el bocio vascular o aneurismático.

Una vesícula puede dilatarse y producir un quiste del cuerpo tiroides sin que se hipertrofie el resto del órgano. Estos quistes contienen frecuentemente un líquido negruzco semejante al café negro; son verdaderos hematoceles;

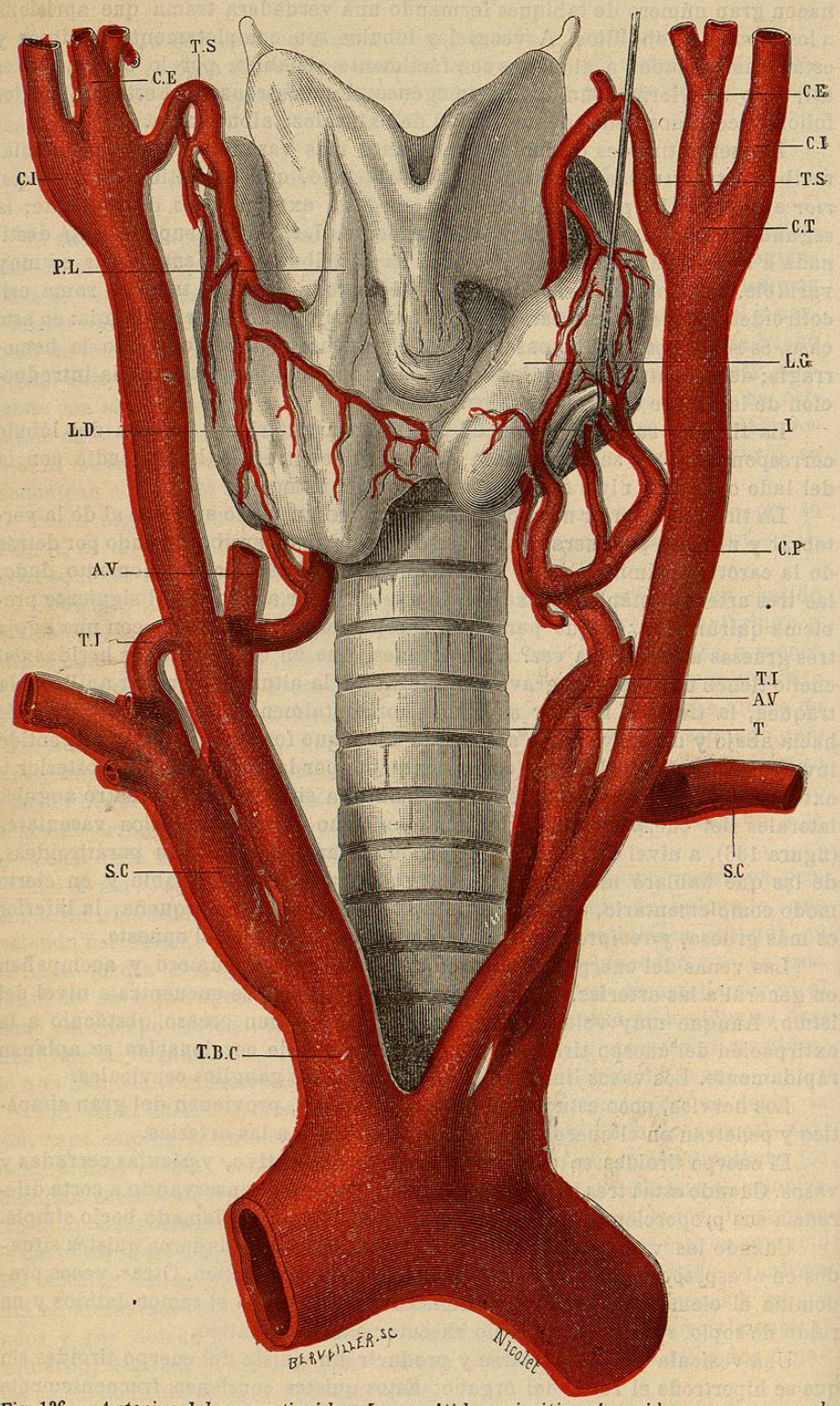

Fig. 136. — *Arterias del cuerpo tiroides. Las carótidas primitivas han sido un poco separadas hacia fuera.* Hombre adulto; tamaño natural

a veces, sin embargo, tales quistes son exclusivamente serosos y transparentes. Puede suceder que, aproximándose a la horquilla del esternón, penetren en el tórax al tiempo que su inserción al cuerpo tiroides se estrecha, prolonga y pedicula, resultando un verdadero saco de cuello estrecho colgando de uno de los lóbulos. Pues bien, descansando este saco sobre la carótida primitiva, podrán notarse en él latidos, y así se comprende fácilmente que haya un momento de duda en el diagnóstico, especialmente si es imposible percibir el pedículo a través de los tegumentos. Tengo depositado en el museo de Clamart un bellísimo ejemplar de estos quistes pediculados del cuerpo tiroides.

El doctor Maunoir (de Ginebra) había creído que los quistes del cuello, que él llamaba hidroceles del cuello, estaban de ordinario situados fuera del cuerpo tiroides. Sin negar que algunas veces así sea, me siento más inclinado a la opinión opuesta, emitida por Houel en su tesis de agregado. Para afirmar que un quiste de la región infrahioidea no tiene por punto de origen el cuerpo tiroides, es necesario haber disecado la pieza. Un caso he visto en el cual el quiste ocupaba el hueco supraclavicular, enviaba una considerable prolongación al mediastino, era transparente y estaba separado del cuerpo tiroides por un espacio de muchos centímetros. En vida del enfermo nunca pensé en el cuerpo tiroides, y sin embargo, la autopsia demostró que éste era su verdadero punto de partida y que el quiste colgaba de aquel órgano por un prolongado pedículo.

Las relaciones del cuerpo tiroides permiten comprender sin grande esfuerzo los fenómenos producidos por la compresión ejercida sobre las partes inmediatas en caso de hipertrofia o degeneración; prodúcese a veces una verdadera disnea, sobre todo cuando se insinúa en el mediastino una prolongación, en cuyo caso se encontrará entre los dos planos óseos formados por el esternón y la columna vertebral comprimiendo la tráquea. La sección de los dos esternomastoideos, la destrucción con cáusticos, o bien la dislocación por medio de una erina, no producen en general más que resultados pasajeros y poco satisfactorios. Es necesario extirpar el tumor.

La inflamación y la supuración del cuerpo tiroides, lo mismo que su degeneración sarcomatosa y cancerosa, se observan rara vez. Recientemente se ha hablado de tiroiditis por bacilos de Eberth.

Más raro es todavía el tumor gaseoso del cuerpo tiroides o *bocio aéreo*. Prodúcese por esfuerzos violentos, como, por ejemplo, los del parto, que determinan la rotura de la tráquea a nivel del istmo del cuerpo tiroides y consecutivamente la penetración del aire atmosférico en esta glándula.

Ya he dicho anteriormente que los quistes del cuerpo tiroides contienen a menudo un líquido negruzco semejante al café negro. Cuando se puncionan estos tumores se vacian luego de su contenido, pero lo que corre luego por la cánula es sangre pura y seguiría fluyendo indefinidamente si no se quitase aquélla. Tan pronto como se retira la cánula, la bolsa quística se llena inmediatamente y se distiende más aún que antes de la punción. El tratamiento de estos quistes es muy difícil; todo lo útiles que son la punción e inyección yodada, el drenaje y la misma incisión en los quistes serosos, son ineficaces y hasta peligrosos estos métodos para los quistes sanguíneos. Sin embargo, el doctor Boinet

AV, arteria vertebral.
CE, carótida externa.
CI, carótida interna.
CP, carótida primitiva.
CT, cartílago tiroides.
I, istmo del cuerpo tiroides.
LD, lóbulo derecho del cuerpo tiroides.
LG, lóbulo izquierdo del cuerpo tiroides.
PL, pirámide de Lalouette.
SC, arteria subclavia.
T, tráqueaarteria.
TBC, tronco braquiocefálico.
TI, arteria tiroidea inferior.
TS, arteria tiroidea superior.

ha publicado casos de curación por la inyección yodada; pero ¿es que en realidad se trataba de los quistes cuyo principal carácter acabo de referir? Los doctores BERGER y ONIMUS publicaron en la Sociedad de Cirugía un magnífico caso de curación de uno de estos quistes tratado por la electrólisis. Pero la terapéutica se ha modificado profundamente después de aquella fecha (1881) y el verdadero tratamiento de los quistes del cuerpo tiroides en general, y sobre todo de los quistes sanguíneos, es la extirpación.

Después de varias tentativas infructuosas se ha convertido en operación definitivamente domiciliada en los anales de la ciencia la extirpación total del cuerpo tiroides o *tiroidectomía*.

Uno de los primeros que practicaron esta operación fué BILLROTH, quien la aplicó hasta a los bocios que no ocasionan trastornos funcionales. Yo mismo practiqué esta operación en 1880 a una joven de veintisiete años de edad que padecía de bocio exoftálmico. Esta enferma, a más de los trastornos del aparato de la visión, sufría violentas palpitaciones y frecuentes accesos de la más extrema disnea. Estos síntomas desaparecieron como por encanto después de la extirpación, lo cual me indujo, en aquella fecha, a ser partidario de la teoría mecánica de la compresión del haz vásculonervioso del cuello para explicar esta tan curiosa variedad de bocio. Una segunda operación practicada en 21 de Mayo de 1881 a un hombre de treinta y tres años de edad que presentaba una enorme exoftalmía, me confirmó una vez más en esta opinión, por cuanto pocas horas después de operado el enfermo manifestó espontáneamente haberle desaparecido los graves accidentes que venía sufriendo. Fundándome en estos casos, pude creer que la variedad *bocio exoftálmico* depende, no de la naturaleza y volumen del tumor, sino de las relaciones de éste con los vasos y nervios de la región, pensando asimismo que el tumor es la causa inicial y única del bocio. No obstante, casos más recientes me han hecho variar de opinión y creer que puede existir, y de hecho existe, un verdadero bocio exoftálmico aun sin tumor apreciable del cuerpo tiroides, el cual no tiene nada de quirúrgico.

Pocos años atrás el cuerpo tiroides era considerado como un órgano de escasa importancia en vías de regresión, casi inútil al buen funcionamiento del organismo, y los autores se esforzaban en encontrarle teóricamente sus usos. Y, sin embargo, ¿por qué a este órgano acudía una tan grande cantidad de sangre arterial procedente de múltiples orígenes y muy por encima de la proporción necesaria para su propia nutrición? Hoy día el cuerpo tiroides, considerado como *glándula de secreción interna,* es reconocido como uno de los órganos más necesarios de la economía.

Desde el punto de vista anatómico, parece probado el hecho siguiente: independientemente de la glándula tiroides en sí y de los lóbulos aberrantes que a veces se encuentran diseminados a su alrededor, existen glándulas anexas descritas por vez primera en 1880 por un anatómico sueco, SANDSTRÖM, con el nombre de *glándulas paratiroides.* Este autor las ha encontrado en el hombre, el caballo, el buey, el gato, el perro y el conejo.

En el hombre, las glándulas parecen ser constantes, y en la generalidad de los casos se encuentran en las inmediaciones del punto de penetración de las arterias tiroideas.

Según MOUSSU, profesor de la Escuela de Alfort, estas glándulas paratiroides, muy poco estudiadas hasta el día en el hombre, son asiento de una función especial, la función paratiroidea. Los notables trabajos de este autor me parece que arrojan mucha luz sobre los resultados y sobre las indicaciones de la tiroidectomía. Lo mejor será reproducir en resumen las conclusiones a que ha llegado el doctor MOUSSU después de repetidos experimentos en animales diversos:

1.° Los órganos del sistema tiroideo desempeñan dos funciones distintas: una función tiroidea y una función paratiroidea. Las tiroides y las paratiroides no se suplen en su función;

2.° La supresión de la función tiroidea se traduce siempre por un mismo resultado, la evolución del estado cretinoide;

3.° La función paratiroidea es indispensable a los actos íntimos y permanentes de la vida. Parece intervenir fundamentalmente en los fenómenos inmediatos de la nutrición de los tejidos.

La supresión de esta función ocasiona la muerte en breve tiempo si es total, y trastornos alarmantes si tan sólo es parcial;

4.° Los síntomas de la insuficiencia paratiroidea tienen, al parecer, cierta analogía con los de la enfermedad de Basedow;

5.° Los accidentes agudos consecutivos a la tiroidectomía: tetania, taquicardia, disnea o polipnea, son accidentes paratiroideos;

6.° Los accidentes crónicos: descenso de la temperatura, debilitación de las facultades intelectuales, mixedemas, son accidentes exclusivamente tiroideos;

7.° La caquexia estrumípriva se produce fatalmente si la tiroidectomía se practica en la infancia o en la adolescencia. Puede tener lugar también, pero con menos seguridad, en el adulto.

Estas conclusiones me confirman en la conducta que he observado desde algunos años, que consiste en no extirpar el cuerpo tiroides mismo, sino solamente los tumores desarrollados en su espesor. ¿En qué consiste que ciertos tumores del cuerpo tiroides despiertan un conjunto de síntomas que remedan por completo a la enfermedad de Basedow, al paso que otros no provocan ninguno? Basándome en muchas operaciones que he practicado en estas condiciones, me creo en el caso de formular la siguiente opinión (1902): los tumores indiferentes son los que ocupan la parte media del cuerpo tiroides; los tumores que despiertan síntomas basedowianos ocupan las partes laterales y, por consiguiente, confinan con los paratiroides, de lo cual depende la producción de los accidentes (1). No es de este sitio insistir sobre las aplicaciones terapéuticas que en el hombre se han hecho de la ingestión de cuerpo tiroides de carnero. Me limitaré a dejar consignado que me ha parecido ser eficaz y que he presenciado de ello ejemplos indudables en ciertos casos de fractura con retardo de consolidación; pero este tratamiento ha de ser objeto de vigilancia atenta, por cuanto, aun a muy pequeñas dosis (medio cuerpo tiroides de carnero al día), puede provocar accidentes que hagan necesaria la pronta suspensión o supresión del mismo.

Vasos y nervios de la región infrahioidea

Las *arterias* de la región infrahioidea provienen de las dos tiroideas, que ya he descrito al tratar del cuerpo tiroides; pero existe un cierto número de anomalías de la mayor importancia para la medicina operatoria. He creído útil reproducir aquí las principales, según TIEDEMANN.

(1) Actualmente es norma de conducta que siguen los cirujanos el practicar, siempre que sea posible, la enucleación de los tumores tiroideos respetando el parenquima del órgano; y cuando el tumor es difuso, la tiroidectomía es siempre parcial, dejando la porción de glándula que se cree necesaria para la salud. Esta regla no tiene más excepción que los casos de tumor maligno tiroideo.

Aun cuando se discute todavía la patogenia del bocio exoftálmico, predomina la creencia de que se trata de un trastorno de la función tiroidea, y por esto se recomienda contra aquél la tiroidectomía parcial.— *(N. del T.)*.

SIGNIFICADO DE LAS LETRAS Y DE LAS CIFRAS (1)

a. — Tráquea y cuerpo tiroides.
b. — División de los bronquios.
1. — Cayado de la aorta.
2. — Aorta descendente.
3. — Tronco braquiocefálico derecho.
4. — Tronco braquiocefálico izquierdo.
5. — Arteria subclavia derecha.
6. — Carótida derecha.
7. — Arteria subclavia izquierda.
8. — Carótida primitiva izquierda.
9. — Arteria vertebral derecha.
10. — Arteria vertebral izquierda.
11. — Arteria tiroidea.
12. — Arteria pulmonar.

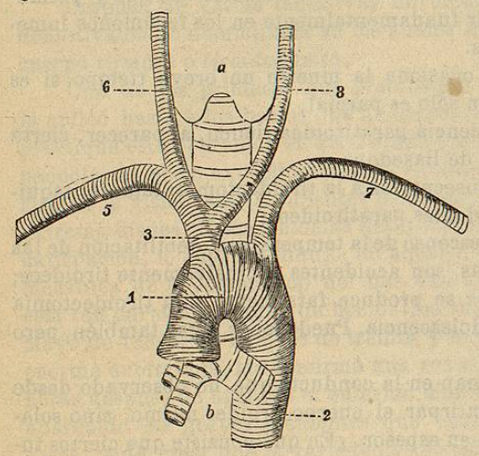

Fig. 137. — Carótida primitiva izquierda, naciendo del tronco braquiocefálico derecho.

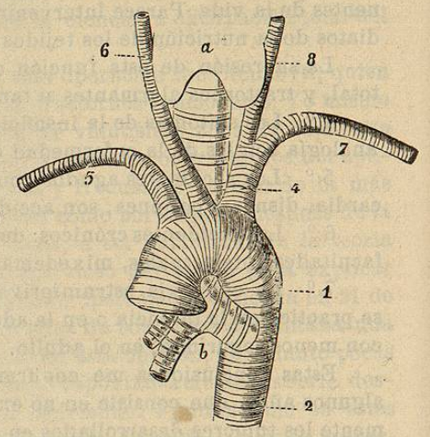

Fig. 138. — Tronco braquiocefálico izquierdo, coincidiendo con una carótida y una subclavia derechas, que nacen separadamente del cayado de una aorta normal, resultando una transposición de su origen ordinario.

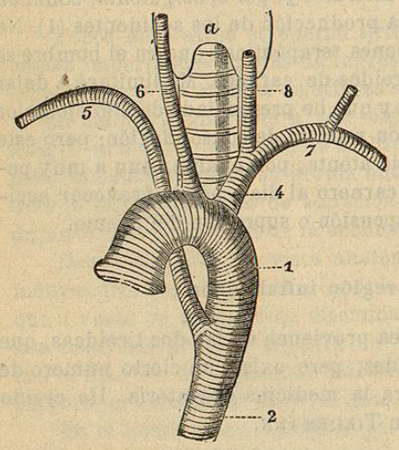

Fig. 139. — Cayado de la aorta normal; tronco braquiocefálico izquierdo y carótida derecha, naciendo ambos del cayado de la aorta. La subclavia derecha nace de la aorta torácica.

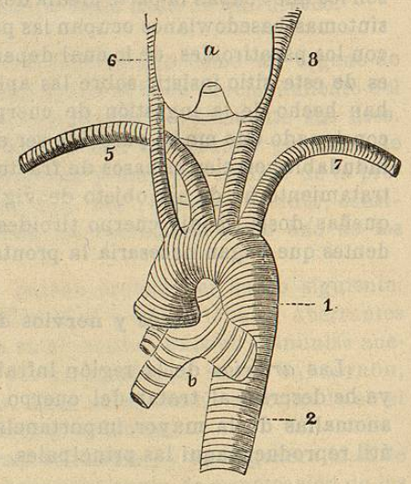

Fig. 140. — Los cuatro gruesos vasos, carótidas y subclavias, que nacen separada y simétricamente del cayado de la aorta.

(1) Para facilitar la comparación, los signos son los mismos en todas las figuras. — *(N. del A.)*

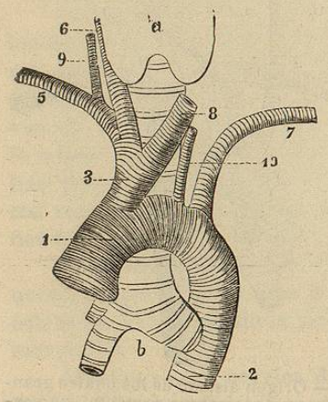

Fig. 141. — Carótida primitiva izquierda, que nace del tronco normal braquiocefálico derecho. Arteria vertebral izquierda, que nace del cayado de la aorta.

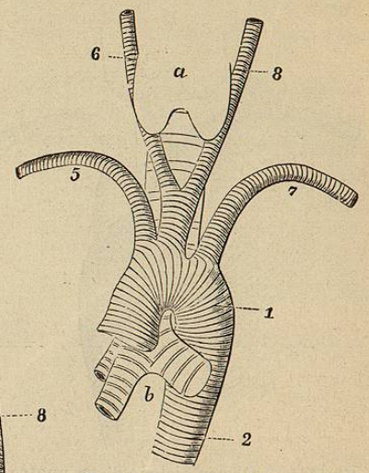

Fig. 142. — Tronco común de las carótidas naciendo del cayado de la aorta entre las dos subclavias.

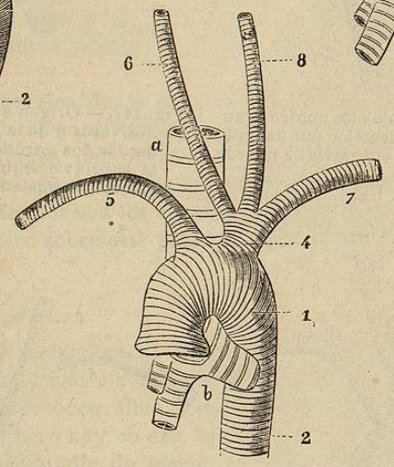

Fig. 143. — Carótida izquierda que nace de un tronco braquiocefálico del mismo lado

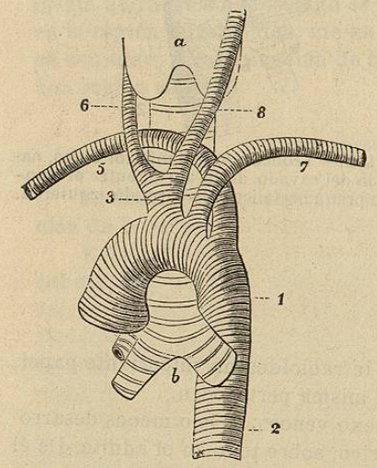

Fig. 144. — Tronco común carotídeo, seguido de la subclavia izquierda y de la subclavia derecha convertida en recurrente.

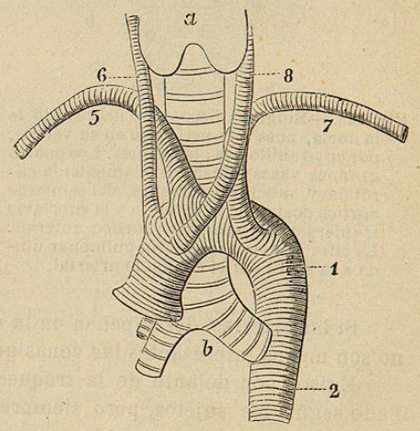

Fig. 145. — Origen aislado de los cuatro grandes vasos, carótida y subclavia derechas por detrás, carótida y subclavia izquierdas por delante.

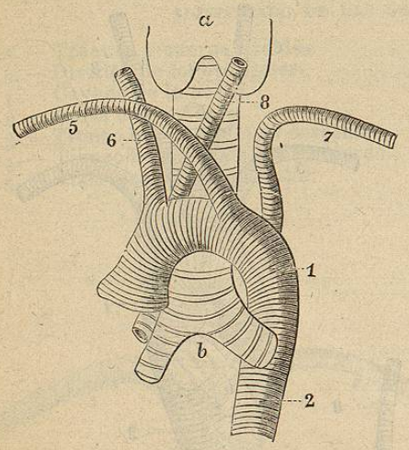

Fig. 146. — Origen aislado de los cuatro grandes vasos, subclavia derecha por delante, las dos carótidas y la subclavia izquierda por detrás.

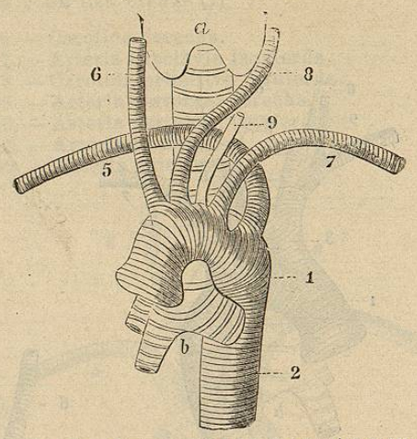

Fig. 147. — Origen aislado de los cuatro grandes vasos y de la arteria vertebral izquierda; las dos carótidas, la arteria vertebral, la subclavia izquierda y después la derecha convertida en recurrente posterior.

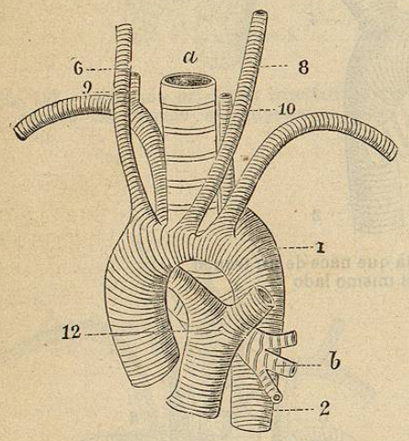

Fig. 148. — Singular disposición del cayado de la aorta, pues está perforado en su vértice, por cuyo anillo pasa la tráquea. Los cuatro grandes vasos nacen aisladamente: la carótida y subclavia derechas, del semiarco aórtico posterior; la carótida y la subclavia izquierdas del semiarco aórtico anterior. La cifra 12 indica la arteria pulmonar unida a la aorta por el conducto arterial.

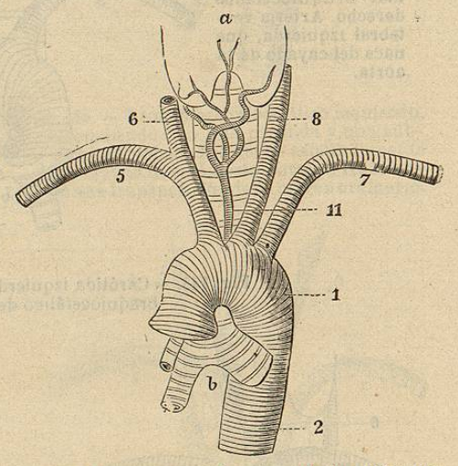

Fig. 149. — Tronco tiroideo inferior único, nacido del cayado de la aorta, entre el tronco braquiocefálico y la carótida izquierda.

Si las arterias desempeñan en la región infrahioidea un importante papel, no son menos interesantes las venas que a la misma pertenecen.

Existe por delante de la tráquea un plexo venoso, más o menos desarrollado según los sujetos, pero siempre muy rico, sobre todo en el adulto. De él procede la mayor parte de la sangre que fluye durante la traqueotomía, porque si en rigor es posible evitar las venas, es imposible evitar de interesar el plexo venoso.

Podemos reconocer en este plexo dos clases de venas: unas superficiales, que desaguan en la yugular anterior *superficial*, y otras profundas, que van a formar la yugular anterior *profunda*.

La yugular anterior superficial, situada por delante de los músculos infrahioideos y en la línea media, termina en la subclavia derecha, algunas veces por un tronco común con la yugular externa; la yugular anterior profunda (tronco común de las venas tiroideas de los autores) va a terminar al tronco venoso braquiocefálico izquierdo. Sin duda que estas yugulares anteriores, lo mismo que las ramas que las forman, están sujetas a numerosas anomalías; pero no por esto deja de existir siempre por delante de la tráquea una red venosa muy abundante, desarrollada más especialmente en el adulto, de donde la particular gravedad de la traqueotomía en esta edad.

Vasos linfáticos. — Los vasos linfáticos nacidos del conducto laringotraqueal, parten de la mucosa y son en gran número. Terminan en los ganglios colocados a los lados de la laringe y de la tráquea, por dentro del esternocleidomastoideo.

Nervios. — Los nervios de la región infrahioidea son superficiales y profundos. Los superficiales se distribuyen: unos, por la piel, y provienen de la rama cervical transversa del plexo cervical superficial, y los otros, por los músculos infrahioideos, y se desprenden de la convexidad del asa del hipogloso.

Los nervios profundos son los nervios laríngeos, que se distinguen en superior e inferior. Insistiré sobre este punto al hablar del esófago.

Esófago

Extendido desde la faringe al estómago, el esófago ocupa sucesivamente el cuello, pecho y parte más elevada del abdomen. Sería, por tanto, lógico, en un tratado de anatomía topográfica, describir cada una de estas porciones con la región respectiva; pero hay en este modo de ver un verdadero inconveniente, pues no es posible prescindir de ciertas nociones generales sobre el esófago, tales como su longitud, dirección, calibre, etc. Por lo demás, la porcion realmente quirúrgica del esófago es la cervical, y como que ésta se halla situada en la región infrahióidea, me ha parecido más racional estudiar este conducto en conjunto, a continuación de la tráquea y del cuerpo tiroides, formando de él una región especial.

Conformación exterior del esófago

El esófago es un conducto músculomembranoso aplanado, que es continuación de la faringe y termina en el estómago a nivel del cardias.

Empieza en el borde inferior del cricoides, y, en la actitud normal de la cabeza, este origen corresponde a nivel del cuerpo de la sexta vértebra cervical. Ya he dicho, al estudiar la faringe, que este origen distaba del arco dentario superior unos 15 centímetros, Véase, pues, con cuán poca reflexión algunos autores se preguntan si es posible llegar con el dedo al límite superior del esófago.

La terminación del esófago corresponde a nivel de la undécima vértebra dorsal.

Longitud. — Para conocer la longitud de la porción cervical, debe medirse desde el borde inferior del cartílago cricoides a la horquilla del esternón o a un