Dentro del abdomen, el esófago descansa sobre los pilares del diafragma, y por delante está en relación con el borde posterior del hígado. No es raro ver cánceres en la extremidad inferior del esófago, y por cierto que presentan un síntoma digno de mención: casi siempre el enfermo atribuye a la extremidad opuesta las dificultades que experimenta en la deglución.

Estructura y desarrollo del esófago

Componen el esófago una túnica muscular, otra celular y otra mucosa.

La túnica *muscular*, que es muy gruesa, puede, por su contractura, dar origen a una estrechez *espasmódica*. Por lo demás, el elemento espasmódico aparece frecuentemente en los casos de estrechez verdadera, oponiéndose al paso de las candelillas. Este elemento puede inducir a error acerca del sitio de la estrechez.

Cuando la mucosa que tapiza la cara interna del esófago ha sido destruída en mayor o menor extensión por una substancia corrosiva deglutida, prodúcese un tejido de cicatriz que a la larga puede acarrear una *estrechez cicatricial*. En esta afección se hace notable la lentitud de su desarrollo. He operado a un enfermo que diez años antes había tragado ácido sulfúrico. También en este caso, lo mismo que en la uretra, raras veces se llega por la dilatación simple a curar las estrecheces cicatriciales. Cuando todas las tentativas hayan sido infructuosas, no debe vacilarse en practicar la esofagotomía interna, a la cual debí una excelente curación en el hospital de San Luis, en 1872.

La parte superior del esófago se forma a expensas de la hojilla externa, y la inferior a expensas de la hojilla interna del blastodermo. Estas dos porciones se aproximan entre sí, pero puede suceder que no lleguen a ponerse en contacto y queden separadas por un cordón fibroso macizo. En este caso existe una imperforación del esófago. Algunas veces uno de los extremos se abre en la tráquea. El doctor PÉRIER presentó a la Sociedad de Cirugía un ejemplo de esta clase: el extremo inferior se abría en la tráquea. El doctor POLAILLON vió un caso análogo. El doctor TARNIER presentó el notable caso, y de más difícil explicación, de un esófago comunicándose con la tráquea por una fisura de 2 centímetros y medio de longitud. Entiéndase bien que todos estos casos están fuera de los recursos del arte.

REGIÓN CAROTIDEA

Llamo *región carotídea* a la porción del cuello recorrida por la carótida primitiva y sus dos ramas de bifurcación, las carótidas interna y externa. Empieza por abajo en la articulación esternoclavicular, y termina superiormente a nivel de una línea horizontal que une el ángulo de la mandíbula inferior al borde anterior del esternocleidomastoideo. Su amplitud es la de este músculo.

Las capas superficiales que cubren la región carotídea son las mismas que en la suprahioidea y se prestan a idénticas consideraciones. Existe únicamente la diferencia de que, debajo del músculo cutáneo, se encuentran, además de la rama cervical transversa del plexo cervical superficial, la rama auricular y la vena yugular externa, de la cual me ocuparé al estudiar el hueco supraclavicular; por lo demás, esta vena ha perdido casi todo su interés desde que no se practica en ella la sangría.

Por debajo de la aponeurosis cervical superficial, se encuentra el músculo esternocleidomastoideo, la hoja media de la aponeurosis cervical envolviendo al músculo omoplatohiodeo, más profundamente, se encuentra el haz vásculo-nervioso del cuello, formado por la carótida primitiva, la yugular interna y el neumogástrico; más profundamente todavía, se ve el gran simpático, y finalmente, la hoja profunda de la aponeurosis cervical o aponeurosis prevertebral, separando del raquis los vasos carotídeos.

Músculo esternocleidomastoideo

Aplanado y cuadrilátero, el *esternocleidomastoideo* es simple por arriba, en donde se inserta en la apófisis mastoides y en el tercio externo de la línea curva occipital superior, y bífido en su parte inferior. De los dos haces inferiores, uno es interno o esternal, redondeado, y termina por un tendón que se inserta a los lados de la horquilla del esternón; el otro, externo o clavicular, es aplanado y se inserta en el borde posterior del tercio interno de la clavícula. Estos dos haces se cruzan formando una X, de manera que el que es interno abajo, se convierte en externo arriba, al paso que el externo se hace interno. El haz clavicular está cubierto por el esternal.

Inferiormente, estos haces se separan uno de otro y circunscriben un espacio triangular lleno de tejido celular y grasa, a través del cual el doctor SÉDILLOT propuso ir a ligar la carótida primitiva en la parte inferior del cuello.

Atraviesa al esternocleidomastoideo en su parte superior el nervio espinal (1). Lo envuelve una vaina fibrosa que le presta la aponeurosis cervical superficial (véase la fig. 157). Esta vaina es resistente en la parte media del

(1) Con motivo de una resección del nervio espinal que practiqué en el hospital Beaujon, en 1882, por un tortícolis, creo conveniente dar sobre este nervio algunos detalles anatómicos más completos.

Por lo demás, me bastará reproducir aquí una parte de la comunicación que con este motivo pasé a la Academia de Medicina en la sesión de 31 de Enero de 1882.

El nervio espinal sale del cráneo junto con el glosofaríngeo y el neumogástrico, y a poco trecho se divide en dos ramas: una interna, que va a unirse con el neumogástrico, confundiéndose con él de tal modo que no es posible separarlos, anatómicamente al menos, y otra externa, exclusivamente muscular. Esta rama es la que convenía buscar. Colocada primero profundamente en la región parotídea, no tarda en aparecer más abajo de la glándula, a nivel del ángulo de la mandíbula, pasa por detrás del músculo esternomastoideo, lo atraviesa por su parte media a igual distancia del borde anterior que del posterior, y luego, continuando su trayecto, atraviesa el triángulo supraclavicular para ir a distribuirse en el trapecio. El punto que elegí para practicar la resección, con la idea de cortarlo lo más arriba posible, era precisamente en la parte en que se desprende de la cápsula parotídea.

¿Cómo debe practicarse esta operación? Podríamos ir en busca del nervio siguiendo el borde anterior del esternomastoideo; pero esto sería crearse dificultades, porque en esta región es difícil manipular sin peligro, por los ganglios, vasos y nervios que se encuentran en ella. Otro procedimiento consistiría en cortar el músculo por su parte media, pero esto exigiría una mutilación inútil; así es que decidí escoger el borde posterior, que a mi entender es la mejor vía que se puede seguir.

Fijé los puntos de referencia del modo siguiente: una línea horizontal a nivel del ángulo de la mandíbula, señalaba con bastante exactitud el punto en que el nervio sale de la vaina parotídea. Otra línea horizontal a nivel del borde superior del cartílago tiroides, indicaba con no menor exactitud el punto en que el nervio penetra en el músculo.

La incisión practiquéla a lo largo del borde posterior del músculo esternomastoideo; medía 6 centímetros y se hallaba comprendida entre las dos líneas horizontales de que acabo de hablar. Incindidos la piel y el cutáneo, encontré luego las fibras del borde posterior del esternomastoideo.

Es de advertir que es de imprescindible necesidad el descubrir el músculo con mucho cuidado hasta *ver* las fibras musculares, puesto que este es el primer punto de referencia, y por cierto de mucha importancia, porque si no se descubre bien el músculo se corre el peligro de levantar su vaina en el tiempo siguiente, y en vano se buscaría el nervio debajo de ella. Puesto al descubierto el borde del músculo, se levanta con un separador y el nervio se encuentra distendido bajo la forma de una cuerda muy fácilmente distinguible. Practiqué su sección en un punto muy elevado, a fin de estar seguro de haber alcanzado la rama del trapecio, que a veces nace de un punto muy superior. — (*Nota del autor.*)

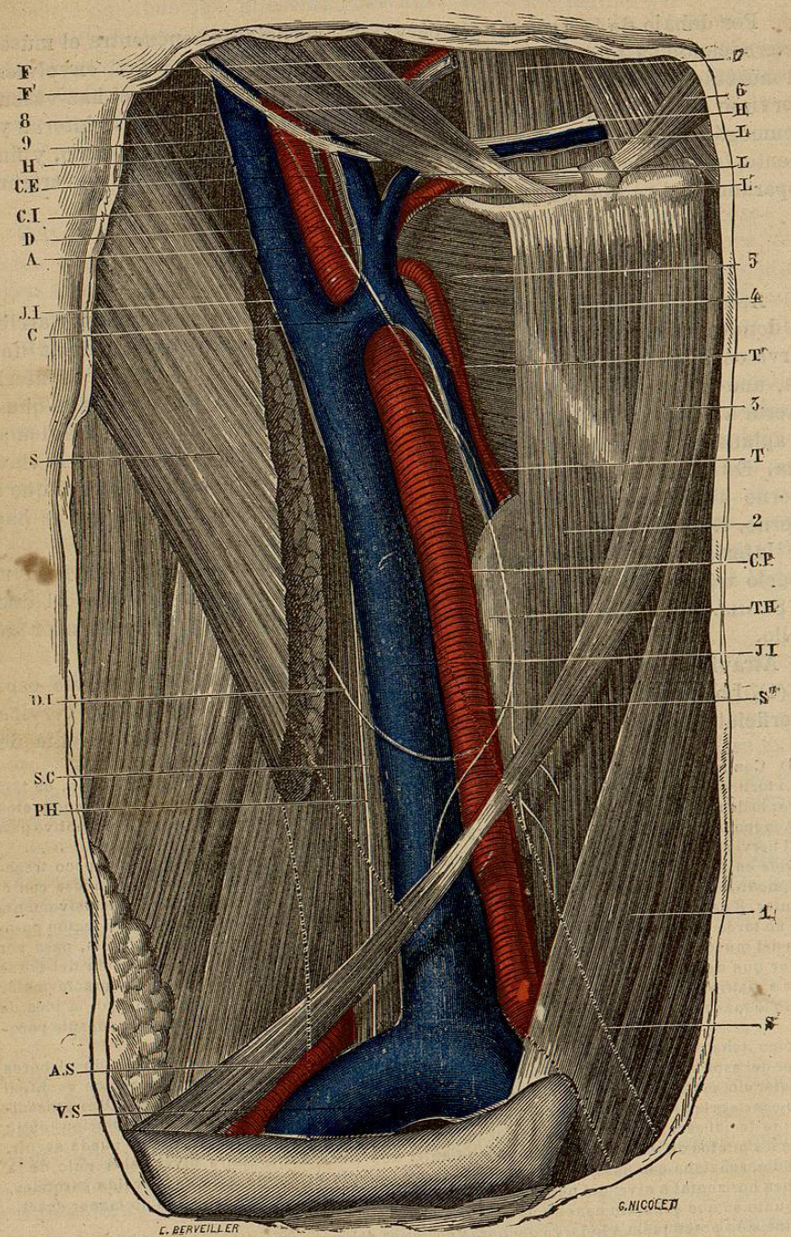

Fig. 152. — *Región carotídea. Lado derecho; adulto, tamaño natural.* (La cabeza está en extensión, con la cara vuelta a la izquierda)

A, tronco común de las venas facial y lingual.
AS, arteria subclavia.
C, tronco venoso anastomótico.
CE, carótida externa.
CI, carótida interna.
CP, carótida primitiva.
D, rama descendente del hipogloso.
DI, rama descendente interna.
F, arteria facial.
F', vena facial.
H, hipogloso mayor.
JI, yugular interna.

músculo, mientras que en la inferior se convierte en una telilla celulosa que opone un débil obstáculo a los progresos del pus. No obstante, puede engrosarse lo bastante para circunscribir por todos lados un foco purulento desarrollado en su interior.

La función principal del esternocleidomastoideo consiste en inclinar la cabeza hacia el lado correspondiente; pero además, en virtud de la oblicuidad de su dirección, inclina al mismo tiempo el mentón hacia el lado opuesto. Dobla o extiende la cabeza según que ésta se encuentre previamente doblada o extendida. Este músculo es uno de los que con más frecuencia se retraen· cuando esto sucede, da a la cabeza una actitud especial que lleva el nombre de *tortícolis,* que consiste en la inclinación de la cabeza hacia el lado retraído una ligera flexión y la rotación hacia el lado opuesto.

La misma actitud se observa en la simple contractura del músculo cuando ésta es resultado del reumatismo o de una miositis.

Los dos haces del músculo actúan sobre la cabeza de distinto modo; el clavicular la inclina directamente hacia su lado, mientras que el esternal la imprime el movimiento de rotación hacia el lado opuesto. Ahora bien, este movimiento de rotación es lo que más caracteriza al tortícolis, y como que el haz esternal es casi siempre el único retraído, en este caso la sección debe recaer en él exclusivamente. Esto no obstante, en ciertos casos ha sido necesario seccionar los dos haces o el clavicular únicamente.

El haz esternal forma un muy notable relieve debajo de la piel, sobre todo cuando se halla retraído y el enfermo tiende a enderezar la cabeza; en estas circunstancias, parece como desprendido de las partes subyacentes. Está únicamente cubierto por los tegumentos; por detrás, está separado de los gruesos vasos del cuello por los músculos infrahioideos y la hoja media de la aponeurosis cervical; el único órgano que debe preocupar al cirujano es la vena yugular anterior superficial (véase la fig. 150), la cual costea al esternón y la clavícula para ir a desembocar en la subclavia. Para evitarla con seguridad es necesario seccionar el tendón a unos 2 centímetros por encima de su inserción. Sobre la cuestión de introducir primero el tenótomo por detrás del tendón para conducirlo hacia la piel, o, de otro modo, deslizarlo primero por debajo de la piel para cortar el tendón de delante a atrás, no tiene gran importancia; indiferentemente podemos emplear cualquiera de los dos métodos; si bien el primero parece dar mayor seguridad; por lo que respecta a los vasos, prefiero, no obstante, el segundo, porque permite apreciar mejor los tejidos que el instrumento divide. Indistintamente puede puncionarse la piel por el lado interno o por el externo del tendón. Por lo demás, la sección directa de los manojos retraídos no tiene hoy día ningún inconveniente; hasta podemos añadir que este método es el que empleamos con más frecuencia.

El músculo esternocleidomastoideo es sitio de predilección para los tumores gomosos. Igualmente se ven en él tumores congénitos no sifilíticos. El doc-

L, vena lingual.
L', arteria lingual.
PH, nervio frénico.
SSS'', esternocleidomastoideo y línea de puntos figurando la dirección de este músculo.
SC, músculo escaleno anterior.
T, arteria tiroidea superior.
T', vena tiroidea superior.
TH, cuerpo tiroides.
VS, vena subclavia.
1, músculo esternohioideo.
2, músculo esternotiroideo.
3, músculo omoplatohioideo.
4, músculo tirohioideo.
5, constrictores de la faringe.
6, vientre anterior del digástrico.
7, músculo hiogloso.
8, músculo estilohioideo.
9, vientre posterior del digástrico.

tor ARNOTT, cirujano del hospital de Santo Tomás de Londres, ha recogido 8 observaciones de esta clase en niños que el mayor no pasaba de diez meses. Estos tumores desaparecieron espontáneamente. Por una curiosa coincidencia, el doctor PERIER ha observado 3 casos análogos, en el hospital Trousseau, en el espacio de pocos días, y yo encontré uno en 1894 en el hospital de la Caridad de París.

Por debajo del esternomastoideo, pero no dentro de su vaina, existe una hilera de ganglios linfáticos, que desempeñan un papel muy importante en la patología del cuello. Me limito por ahora a indicarlos, reservándome volver sobre este particular en el capítulo *Ganglios linfáticos del cuello.*

Encuéntranse también la hoja media de la aponeurosis cervical y el pequeño músculo omoplatohioideo. Para VELPEAU, este músculo subdivide la región infrahioidea en dos espacios triangulares: uno superior, *omohioideo,* y otro inferior, *omotraqueal;* pero no encuentro que ni la medicina operatoria, ni la patología saquen gran provecho de esta división.

Haz vásculonervioso del cuello

El *haz vásculonervioso* del cuello comprende la carótida primitiva y sus dos ramas de bifurcación, la yugular interna y el nervio neumogástrico. Uniré el estudio de estos dos últimos órganos al de la carótida. Luego dedicaré un capítulo especial al gran simpático cervical, que está separado de este haz vásculonervioso únicamente por una delgada hoja aponeurótica.

Carótida primitiva y sus dos ramas de bifurcación. — Nacida a derecha del tronco braquiocefálico, y a izquierda del cayado de la aorta, la carótida primitiva ocupa en el cuello el espacio comprendido entre la articulación esternoclavicular y el borde superior del cartílago tiroides, en donde se bifurca formando las carótidas externa e interna. En todo este trayecto no da ninguna rama colateral. El esternocleidomastoideo debe considerarse como un satélite de esta arteria. Esta lleva una dirección casi vertical, mientras que la del músculo es oblicua hacia arriba y atrás. Cruza, pues, oblicuamente la arteria, de modo que en la parte inferior la cubre por completo (línea de puntos, figura 152); en la parte media del cuello la arteria tan sólo está en relación con el borde anterior del músculo, y se separa de él por completo en el punto de su bifurcación. Estas relaciones son las de la arteria cuando la cabeza está en extensión con la cara vuelta del lado opuesto, es decir, en la actitud que se escoge para practicar las ligaduras de las carótidas, abrir abscesos u operar la ablación de tumores desarrollados en la región carotídea, situación en la cual importa al cirujano conocer las relaciones.

Desde el punto de vista quirúrgico, hemos de considerar en la región carotídea tres porciones esencialmente distintas: inferior, media y superior. A las dos primeras corresponde la carótida primitiva; a la tercera, sus dos ramas de bifurcación y más especialmente la carótida externa. Esta división es necesaria, porque existen diferentes procedimientos operatorios por los cuales se llega a descubrir las arterias en uno u otro de estos puntos.

Porción inferior. — En esta porción, la carótida primitiva derecha difiere algo de la izquierda, ya que esta última nace directamente del cayado de la aorta. La carótida izquierda es más larga y más profunda que la derecha; como que en su origen está dentro de la cavidad torácica, por fuera está en relación con la pleura y el pulmón izquierdos.

La carótida primitiva está sucesivamente cubierta por los tegumentos, el músculo esternocleidomastoideo, la yugular anterior, la hoja media de la aponeurosis cervical, comprendiendo en un desdoblamiento los músculos esternohioideo y el esternotiroideo, y el tronco venoso braquiocefálico, el cual cruza a la arteria casi en ángulo recto.

La carótida está en relación con la articulación esternoclavicular y el intervalo triangular que separa los dos haces del músculo esternocleidomastoideo. Por esto el doctor SÉDILLOT propuso descubrir la arteria practicando una incisión vertical entre estos dos haces; pero una incisión vertical única no da bastante espacio para esta operación, y por esto prefiero el procedimiento siguiente incisión vertical paralela al borde anterior del esternocleidomastoideo; otra incisión, que es horizontal, y partiendo de la extremidad inferior de la primera se dirige hacia fuera paralelamente a la clavícula; sección del haz esternal del esterneocleidomastoideo y de los músculos infrahioideos, un poco por encima de la clavícula, a fin de evitar la herida de la yugular anterior. Este procedimiento tiene la ventaja de ser a su vez aplicable a la ligadura del tronco arterial braquiocefálico, de la carótida primitiva y de la arteria subclavia en su origen.

Los gruesos troncos venosos, cuya herida constituye uno de los principales peligros de estas tres ligaduras, son: la vena subclavia, la yugular interna y los dos troncos venosos braquiocefálicos que cubren las arterias. Conviene coger estos vasos con una erina obtusa y atraerlos hacia abajo y afuera. El neumogástrico derecho, situado por detrás de la carótida y de la yugular interna, pasa por delante de la arteria subclavia derecha (fig. 133), sobre la cual descansa, y da a este nivel el nervio recurrente.

En caso de aneurisma del tronco braquiocefálico, de la subclavia o de la carótida primitiva en su origen, la ligadura por el método de ANEL, es decir, entre el corazón y el tumor, es materialmente muy difícil, y además expone casi fatalmente al enfermo a una hemorragia secundaria en el momento de la caída de la ligadura, a causa de la proximidad de enormes colaterales. Con mayores ventajas pudiera aplicarse a estos aneurismas el método de BRASDOR, o sea la ligadura entre el tumor y los capilares, la cual, por otra parte, se ha tanteado algunas veces con éxito.

Porción media. — Esta porción corresponde a la parte media del cuello y a la superior de la carótida primitiva. Este es el sitio de elección para la ligadura de esta arteria.

Entre el esternocleidomastoideo, que está por fuera, y el conducto laringotraqueal, que está por dentro, existe en las partes laterales del cuello una especie de depresión o canal muy perceptible, sobre todo en los sujetos flacos. En el fondo de este canal, que podría llamarse canal carotídeo, se encuentra la carótida, la cual, habiéndose aproximado más a la superficie, en este punto está únicamente cubierta por los tegumentos, el borde anterior del esternocleidomastoideo y la hoja media de la aponeurosis cervical. Separando los dos labios de este canal, quedará, pues, al descubierto el paquete vásculonervioso del cuello. Para esto es necesario practicar una incisión paralela al borde anterior del músculo y buscar con cuidado el intersticio que lo separa de los músculos infrahioideos; siguiendo este intersticio, se llega a los vasos.

Pero ¿cuál de los dos labios del canal conviene separar? ¿Conviene separar los dos, o tan sólo, como aconsejan la mayoría de los autores, el esternomas-