tor ARNOTT, cirujano del hospital de Santo Tomás de Londres, ha recogido 8 observaciones de esta clase en niños que el mayor no pasaba de diez meses. Estos tumores desaparecieron espontáneamente. Por una curiosa coincidencia, el doctor PERIER ha observado 3 casos análogos, en el hospital Trousseau, en el espacio de pocos días, y yo encontré uno en 1894 en el hospital de la Caridad de París.

Por debajo del esternomastoideo, pero no dentro de su vaina, existe una hilera de ganglios linfáticos, que desempeñan un papel muy importante en la patología del cuello. Me limito por ahora a indicarlos, reservándome volver sobre este particular en el capítulo *Ganglios linfáticos del cuello.*

Encuéntranse también la hoja media de la aponeurosis cervical y el pequeño músculo omoplatohioideo. Para VELPEAU, este músculo subdivide la región infrahioidea en dos espacios triangulares: uno superior, *omohioideo,* y otro inferior, *omotraqueal;* pero no encuentro que ni la medicina operatoria, ni la patología saquen gran provecho de esta división.

Haz vásculonervioso del cuello

El *haz vásculonervioso* del cuello comprende la carótida primitiva y sus dos ramas de bifurcación, la yugular interna y el nervio neumogástrico. Uniré el estudio de estos dos últimos órganos al de la carótida. Luego dedicaré un capítulo especial al gran simpático cervical, que está separado de este haz vásculonervioso únicamente por una delgada hoja aponeurótica.

Carótida primitiva y sus dos ramas de bifurcación. — Nacida a derecha del tronco braquiocefálico, y a izquierda del cayado de la aorta, la carótida primitiva ocupa en el cuello el espacio comprendido entre la articulación esternoclavicular y el borde superior del cartílago tiroides, en donde se bifurca formando las carótidas externa e interna. En todo este trayecto no da ninguna rama colateral. El esternocleidomastoideo debe considerarse como un satélite de esta arteria. Esta lleva una dirección casi vertical, mientras que la del músculo es oblicua hacia arriba y atrás. Cruza, pues, oblicuamente la arteria, de modo que en la parte inferior la cubre por completo (línea de puntos, figura 152); en la parte media del cuello la arteria tan sólo está en relación con el borde anterior del músculo, y se separa de él por completo en el punto de su bifurcación. Estas relaciones son las de la arteria cuando la cabeza está en extensión con la cara vuelta del lado opuesto, es decir, en la actitud que se escoge para practicar las ligaduras de las carótidas, abrir abscesos u operar la ablación de tumores desarrollados en la región carotídea, situación en la cual importa al cirujano conocer las relaciones.

Desde el punto de vista quirúrgico, hemos de considerar en la región carotídea tres porciones esencialmente distintas: inferior, media y superior. A las dos primeras corresponde la carótida primitiva; a la tercera, sus dos ramas de bifurcación y más especialmente la carótida externa. Esta división es necesaria, porque existen diferentes procedimientos operatorios por los cuales se llega a descubrir las arterias en uno u otro de estos puntos.

Porción inferior. — En esta porción, la carótida primitiva derecha difiere algo de la izquierda, ya que esta última nace directamente del cayado de la aorta. La carótida izquierda es más larga y más profunda que la derecha; como que en su origen está dentro de la cavidad torácica, por fuera está en relación con la pleura y el pulmón izquierdos.

La carótida primitiva está sucesivamente cubierta por los tegumentos, el músculo esternocleidomastoideo, la yugular anterior, la hoja media de la aponeurosis cervical, comprendiendo en un desdoblamiento los músculos esternohioideo y el esternotiroideo, y el tronco venoso braquiocefálico, el cual cruza a la arteria casi en ángulo recto.

La carótida está en relación con la articulación esternoclavicular y el intervalo triangular que separa los dos haces del músculo esternocleidomastoideo. Por esto el doctor SÉDILLOT propuso descubrir la arteria practicando una incisión vertical entre estos dos haces; pero una incisión vertical única no da bastante espacio para esta operación, y por esto prefiero el procedimiento siguiente incisión vertical paralela al borde anterior del esternocleidomastoideo; otra incisión, que es horizontal, y partiendo de la extremidad inferior de la primera se dirige hacia fuera paralelamente a la clavícula; sección del haz esternal del esterneocleidomastoideo y de los músculos infrahioideos, un poco por encima de la clavícula, a fin de evitar la herida de la yugular anterior. Este procedimiento tiene la ventaja de ser a su vez aplicable a la ligadura del tronco arterial braquiocefálico, de la carótida primitiva y de la arteria subclavia en su origen.

Los gruesos troncos venosos, cuya herida constituye uno de los principales peligros de estas tres ligaduras, son: la vena subclavia, la yugular interna y los dos troncos venosos braquiocefálicos que cubren las arterias. Conviene coger estos vasos con una erina obtusa y atraerlos hacia abajo y afuera. El neumogástrico derecho, situado por detrás de la carótida y de la yugular interna, pasa por delante de la arteria subclavia derecha (fig. 133), sobre la cual descansa, y da a este nivel el nervio recurrente.

En caso de aneurisma del tronco braquiocefálico, de la subclavia o de la carótida primitiva en su origen, la ligadura por el método de ANEL, es decir, entre el corazón y el tumor, es materialmente muy difícil, y además expone casi fatalmente al enfermo a una hemorragia secundaria en el momento de la caída de la ligadura, a causa de la proximidad de enormes colaterales. Con mayores ventajas pudiera aplicarse a estos aneurismas el método de BRASDOR, o sea la ligadura entre el tumor y los capilares, la cual, por otra parte, se ha tanteado algunas veces con éxito.

Porción media. — Esta porción corresponde a la parte media del cuello y a la superior de la carótida primitiva. Este es el sitio de elección para la ligadura de esta arteria.

Entre el esternocleidomastoideo, que está por fuera, y el conducto laringotraqueal, que está por dentro, existe en las partes laterales del cuello una especie de depresión o canal muy perceptible, sobre todo en los sujetos flacos. En el fondo de este canal, que podría llamarse canal carotídeo, se encuentra la carótida, la cual, habiéndose aproximado más a la superficie, en este punto está únicamente cubierta por los tegumentos, el borde anterior del esternocleidomastoideo y la hoja media de la aponeurosis cervical. Separando los dos labios de este canal, quedará, pues, al descubierto el paquete vásculonervioso del cuello. Para esto es necesario practicar una incisión paralela al borde anterior del músculo y buscar con cuidado el intersticio que lo separa de los músculos infrahioideos; siguiendo este intersticio, se llega a los vasos.

Pero ¿cuál de los dos labios del canal conviene separar? ¿Conviene separar los dos, o tan sólo, como aconsejan la mayoría de los autores, el esternomas-

tóideo, o bien es preferible separar únicamente el conducto laringotraqueal? A mi entender, esto último es lo preferible; he aquí por qué: uno de los accidentes más temibles de la ligadura de la carótida primitiva es la herida de la yugular interna; ahora bien, esta vena, que en el cadáver parece situada simplemente por fuera de la arteria, en realidad, cuando está llena de sangre, está por fuera y por delante de ella. Cubre casi por completo la arteria, tanto que cuando se dirige al esternomastoideo hacia atrás, la vena es la que se presenta ante el bisturí. Si, por el contrario, dejando el músculo en su sitio, se conduce hacia dentro al conducto laringotraqueal, se ve la arteria sin que quede al descubierto la vena.

El músculo omoplatohioideo cruza, aplicado a su cara externa, la yugular interna y la carótida primitiva, músculo del cual no debe preocuparse el cirujano. Encuéntrase, además, en este punto un asa nerviosa formada por la rama descendente del hipogloso y la descendente interna del plexo cervical. A veces esta asa se halla situada entre la vena y la arteria.

No es raro encontrar ganglios linfáticos aplicados inmediatamente sobre la carótida primitiva, y por cierto que su presencia complica extraordinariamente la ligadura del vaso. Sucedióme una vez que denudé un ganglio, creyendo haber obrado sobre la carótida; la superficie lisa, el color gris rosado del ganglio y, más que todo esto, los enérgicos latidos que le imprimía la arteria, ocasionaron esta momentánea equivocación.

Por detrás, cruzan a la carótida la vertebral y la tiroidea inferior. Aquella gruesa arteria descansa sobre los tubérculos anteriores de las apófisis transversas de las vértebras cervicales, sobre las que, en caso de herida, se le podría comprimir.

Señalaré especialmente el tubérculo de la sexta vértebra, más voluminoso que los demás, llamado por CHASSAIGNAC tubérculo carotídeo, porque es sin duda un excelente punto de referencia cuando han sufrido alteración las relaciones de las partes blandas.

El nervio neumogástrico está por detrás de los dos vasos en el espacio que existe entre ambos. Está incluído en la misma vaina y casi en contacto con la arteria, de manera que, si no se pusiese muchísimo cuidado en la denudación del vaso, podría suceder que quedase comprendido en la ligadura.

El gran simpático está situado a mayor profundidad, y completamente separado del haz vásculonervioso por una hoja aponeurótica especial, nacida de la aponeurosis profunda o prevertebral; por lo tanto, por poco cuidado que se ponga en ello, no es posible comprenderlo en la ligadura.

Innecesario es que insista en hacer notar la extraordinaria gravedad de las heridas de esos vasos. Muchas veces tiene sus dificultades el diagnosticar cuál de las arterias es la lesionada. En el caso de una herida transversal del cuello por instrumento punzante, una espada, por ejemplo, hasta puede haber dudas acerca del lado en que recae la herida.

Cuando la herida recae en el punto en que hemos visto entrecruzarse y superponerse la carótida primitiva, la vertebral y la tiroidea inferior, ¿cuál de estos tres vasos ha sido herido? ¿Han sido abiertos uno o más de uno? Las más de las veces es imposible resolver estas cuestiones. Así es que, en las hemorragias arteriales del cuello, jamás hay seguridad absoluta de dominar la pérdida de sangre por la ligadura de la carótida primitiva por debajo de la herida, puesto que, en el caso de herida de la vertebral o de la tiroidea inferior, la sangre proviene de la subclavia, aparte de que la hemorragia podría reproducirse por el extremo superior. En su consecuencia, es indispensable ligar los

dos extremos en la herida, sea cual fuere la profundidad a que sea necesario penetrar.

En el momento de su bifurcación, la carótida primitiva ofrece una ligera dilatación, que parece ser el sitio más frecuente de los aneurismas de esta arteria. Fácilmente se comprende la influencia que estos aneurismas ejercen sobre los órganos inmediatos, tráquea, esófago, nervios laríngeos, neumogástrico y gran simpático. Anteriormente he dicho que el método de BRASDOR es el único que conviene a los aneurismas de la parte inferior. En este caso, debe emplearse el método de ANEL, o sea ligar entre el corazón y el tumor, alejándose todo lo posible del origen de las subclavias. Parece que la circunstancia de no existir ninguna colateral en todo el trayecto de la carótida primitiva, debiera favorecer la formación de un buen coágulo y poner al abrigo de toda hemorragia secundaria. Pues no es así, sino que este accidente se ha presentado a menudo después de la ligadura de la carótida primitiva. En la página 77 he señalado la frecuencia de los accidentes cerebrales, circunstancia que aumenta también de un modo singular la gravedad de esta operación.

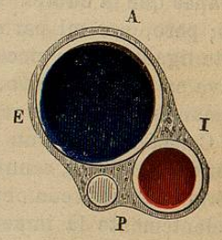

Fig. 153. — *Corte horizontal de la vaina vásculonerviosa del cuello, que demuestra las relaciones recíprocas entre la yugular interna, la carótida primitiva y el nervio neumogástrico.* (Lado derecho, adulto; tamaño natural.)

A, anterior.
E, externo.
I, interno.
P, posterior.

La contigüidad de la carótida primitiva y de la yugular interna explica la producción del aneurisma arteriovenoso, de cuya afección el doctor LE FORT ha reunido 8 casos en su artículo CARÓTIDA del *Diccionario enciclopédico*. Por lo común, esta lesión es resultado de una herida por instrumento punzante. Muchas veces, con el tiempo, llega a producirse una variz aneurismática, es decir, una simple comunicación de los dos vasos sin tumor adyacente o intermedio.

Las heridas de la yugular interna son aún más graves que las de la carótida primitiva.

El doctor DUSSUTOUR, examinando todos los trabajos, tanto franceses como extranjeros, y en particular el de W. GROSS (de Filadelfia), llegó a concluir que una herida de la yugular interna, abandonada a sí misma es fatalmente mortal por hemorragia, trombosis, flebitis, infección purulenta o introducción del aire. El único tratamiento racional de estas heridas es la ligadura de los dos extremos. El doctor DUSSUTOUR considera como desastrosa la ligadura lateral de la vena.

Los abscesos profundos del cuello, principalmente los que se desarrollan a consecuencia de la escarlatina, muchas veces han determinado la ulceración de la yugular interna, siendo la muerte su constante consecuencia. La simple denudación de la vena por la extirpación de un tumor del cuello, aunque sea en una extensión bastante considerable, puede determinar una trombosis; pero, por lo general, no va seguida de accidente alguno.

Gracias a las numerosas y extensas anastomosis que unen entre sí todas las venas de la cabeza, y merced a las vías de derivación constituídas por las yugulares externa y anterior, la ligadura de la yugular interna opone un muy pequeño obstáculo a la circulación de retorno, y, al revés de lo que sucede con la ligadura de la carótida primitiva, no ocasiona ningún accidente por parte del encéfalo.

Porción superior. — Al llegar a nivel del borde superior del cartílago tiroides, algunas veces un poco por encima o por debajo del mismo, la carótida primitiva se divide en dos ramas: externa e interna.

Como el músculo esternocleidomastoideo lleva una dirección oblicua hacia atrás, mientras que la de los vasos es casi vertical, se separa cada vez más de estos últimos, y, por lo tanto, no se le puede considerar como satélite de la carótida externa.

Las capas de que se compone la región son: la piel, el cutáneo, una capa céluloadiposa, las hojas aponeuróticas superficial y media, en este punto casi confundidas; una capa de tejido conjuntivo que contiene ganglios linfáticos, y debajo de ésta, los vasos. Algunos autores creen que, dado el corto número de capas que la cubren, el ligar la carótida externa debe ser una operación fácil; pero, por mi parte, estoy muy lejos de creerlo así. MALGAIGNE dedica a esta ligadura muy pocas líneas y dice que bastará descubrir la carótida primitiva en su bifurcación. Para mí, entiendo, por el contrario, que las reglas del manual operatorio son absolutamente diferentes en uno y otro caso.

Colocándome en un punto de vista práctico, como he hecho al hablar de la carótida primitiva, reuniré los datos anatómicos de esta región alrededor de la carótida externa, con objeto de llegar a la ligadura del vaso. He demostrado suficientemente la importancia de esta ligadura para justificar los siguientes detalles:

Después de haber dividido la piel y el cutáneo, se encuentra una capa céluloadiposa de variable espesor.

Por debajo de la aponeurosis existe una cantidad más que regular de tejido conjuntivo, de modo que, si bien las dos carótidas son superficiales con relación al número de planos que las cubren, no por esto dejan de estar colocadas a una regular profundidad. En medio de ese tejido conjuntivo encuéntranse siempre, en número variable, ganglios linfáticos que, directamente aplicados sobre los vasos, constituyen un serio obstáculo a la ligadura; es necesario extirparlos o separarlos.

Después de los ganglios, se tropieza con otro obstáculo, las venas. En la parte media del cuello, la yugular interna, como la carótida primitiva, forman un tronco único, que fácilmente podemos evitar y aun dejar de descubrirlo siguiendo el procedimiento que llevo indicado, pero no podemos decir lo mismo en el caso presente. Las carótidas interna y externa, en el punto de que nos ocupamos, están generalmente cruzadas por un tronco venoso anastomótico (fig. 152), que invariablemente se presenta ante el bisturí y el cual algunas veces cubre aquellos vasos por completo. Cuando no podamos separar suficientemente esta vena, será necesario aislarla y pasarle por debajo un hilo doble para seccionarlo entre dos ligaduras.

Vemos, pues, que cubren a las carótidas interna y externa los órganos siguientes: la piel, el cutáneo, una capa de tejido céluloadiposo, variable según los sujetos, las hojas aponeuróticas superficial y media, ganglios linfáticos, a veces reunidos formando un verdadero paquete, y una gruesa vena que conduce a la yugular interna la sangre de una parte de la cara y del cuello. Crúzanlas además oblicuamente de arriba abajo y de atrás adelante, siempre por su cara externa, los músculos estilohioideo y digástrico, y el nervio hipogloso mayor, relación cuya importancia demostraré luego.

Veamos ahora cuáles son las relaciones respectivas de las dos carótidas. En su origen, situados los dos vasos el uno al lado del otro, suben casi paralelos, colocada la carótida externa por delante y la interna por detrás. Este es el punto en que se las descubre. Después de un trayecto de 1 y medio a 2 centímetros, se entrecruzan, colocándose la externa por detrás y la interna por delante, y estando ésta por dentro de aquélla.

De esta disposición resulta, para la ligadura, una nueva dificultad, que se añade a las ya indicadas. ¿Cómo podemos distinguir en el fondo de la herida la carótida externa de la interna? Sabemos que la que está por delante de la otra es la externa; pero, en el vivo, este dato sirve de poco, porque nunca se descubren a la vez los dos vasos en el fondo de la herida. Supongamos que hemos puesto al descubierto uno de ellos: ¿cuál es? La carótida interna no da ninguna colateral, mientras que de la externa nace a este nivel la tiroidea superior, y un poco más arriba, la lingual y la facial. Este dato es un excelente guía: puede afirmarse que la arteria de la cual se vea salir una colateral es la carótida externa. Pero no es tan fácil como a primera vista parece el encontrar las colaterales en el fondo de una herida estrecha y profunda, a no ser que, por casualidad, la incisión hubiese desde el primer momento puesto de manifiesto una de ellas. Fuera de este caso, sería necesaria una verdadera disección del vaso, lo cual no dejaría de perjudicar a la nutrición de las paredes arteriales. Añadamos a esto que el tejido conjuntivo que rodea las carótidas externa e interna en su origen es más denso y más apretado que el de la parte media del cuello, circunstancia que hace todavía más difícil la denudación de los vasos. El doctor GUYON ha dado un tercer punto de referencia, que es excelente. Como he dicho, el hipogloso mayor cruza oblicuamente los vasos: ahora bien, como la carótida externa se encuentra en un plano más superficial que la interna, está inmediatamente en contacto con este nervio, y de ahí el siguiente precepto: búsquese en el fondo de la herida al hipogloso mayor y, sin otra exploración, líguese el vaso sobre el cual descanse. Este precepto es excelente, pero a condición de encontrar al hipogloso mayor, que a veces no deja de ser difícil descubrirlo, aun en el cadáver. De lo dicho podemos deducir que, si en el curso de la operación averiguamos uno de estos tres datos: situación del vaso, origen de una colateral o el hipogloso mayor, podemos contentarnos con él y prescindir de los otros dos. Un cuarto dato consiste en explorar los latidos de la temporal mientras se comprime el vaso descubierto. Un quinto dato, señalado por M. FARABEUF, es el asta mayor del hioides, que está en contacto con la carótida externa.

La ligadura de la carótida externa, hemos dicho, es una operación difícil, y bastante lo prueba lo que llevamos indicado; pero es todavía otra la razón principal.

En las ligaduras arteriales, tiene por lo general gran importancia la incisión cutánea; por esto procuramos precisarla lo mejor posible, sirviéndonos para ello de los relieves musculares, de los intersticios y de las prominencias óseas. En el curso de la operación encontramos a veces nuevas guías que nos indican no habernos extraviado. Encuéntranse a veces músculos satélites, tales como el sartorio, bíceps, córacobraquial, etc. Ahora bien, si en realidad existen puntos de referencia profundos para la ligadura de la carótida externa, la verdad es que no los hay superficiales, pues sería un error considerar como tal al esternomastoideo. En la inmediata figura he procurado que se vea claramente la situación precisa de la carótida externa con relación al ángulo de la mandíbula y al músculo esternomastoideo. En ella se ve que el músculo se separa de la arteria.

Según el doctor RICHET, el esternomastoideo cubre las carótidas hasta la

parte superior del cuello; en efecto, esto es cierto mientras la cabeza se mantiene en la actitud normal, es decir, cuando el ángulo de la mandíbula está casi en contacto con el borde anterior del músculo; pero es un error cuando la

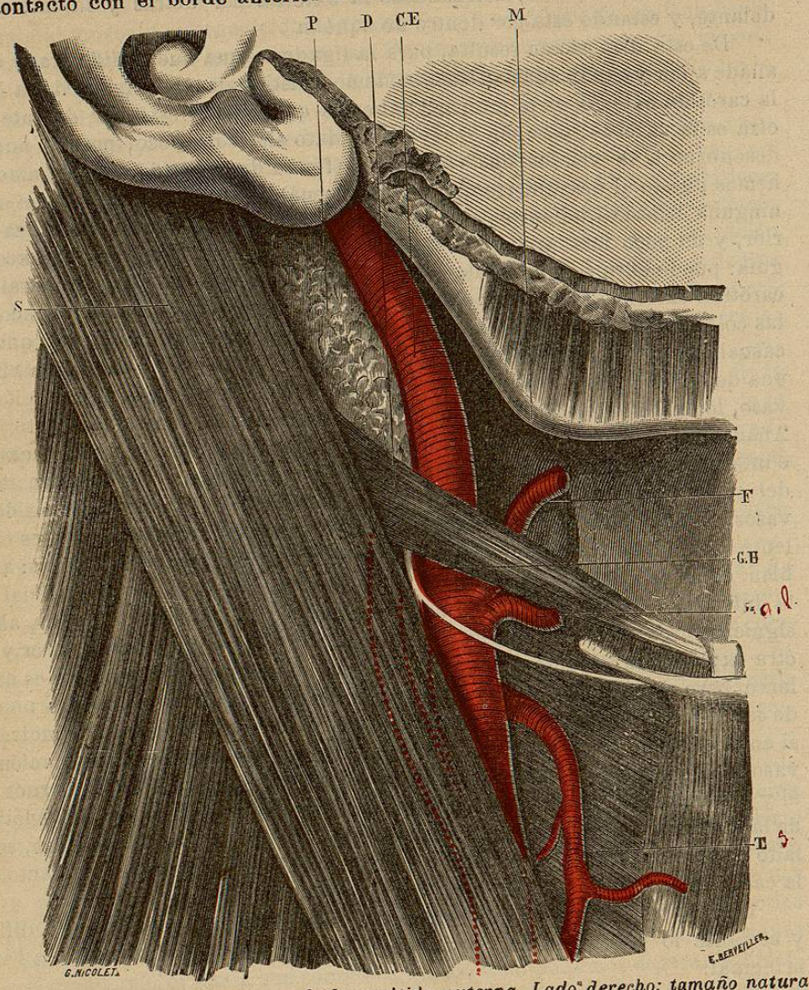

Fig. 154. — *Dirección y relaciones de la carótida externa. Lado derecho; tamaño natural; adulto muy robusto.* (La cabeza está en la actitud en que se la coloca para practicar la ligadura del vaso; extensión y rotación hacia el lado opuesto.)

CE, carótida externa.
D, músculo digástrico.
F, arteria facial.
GH, hipogloso mayor.
L, arteria lingual.
M, ángulo de la mandíbula inferior.
P, parótida de la cual se ha separado una parte.
S, esternocleidomastoideo.
T, tiroidea superior.

La línea roja de puntos indica la situación y dirección de la carótida interna

cabeza está en extensión y vuelta del lado opuesto, o sea cuando está como la coloca el cirujano cuando va a operar en esta región, y, en definitiva, en esta actitud es en la que importa conocer las relaciones. Sin duda que una incisión paralela al borde anterior del esternomastoideo podrá llegar hasta los vasos,

pero difícilmente y con muchas probalidades de error, como lo he visto repetidamente en las prácticas de medicina operatoria.

En vista de lo que antecede y de la figura 154, creo, con el doctor Guyon, que la mejor línea de incisión cutánea, para la ligadura de la carótida externa, es una línea ligeramente oblicua que, partiendo superiormente del ángulo de la mandíbula, termine por abajo en el borde anterior del esternocleidomastoideo, poco más o menos a nivel del borde superior del cartílago tiroides. Profundizando esta incisión capa por capa, sin desviarse hacia delante ni hacia atrás y separando de un modo igual los bordes de la herida, se debe llegar necesaria y directamente sobre la arteria, con tanta más seguridad cuanto que la dirección de la incisión cruza ligeramente la del vaso.

Al estudiar la región parotídea (págs. 282 y 283), hemos discutido ya la importancia de la ligadura de la carótida externa. Repetiré aquí que, en toda hemorragia de una de las ramas colaterales o terminales de la carótida externa, cuando no sea posible ligar los dos extremos en la herida, deberemos ligar la carótida externa y no la primitiva, no sólo porque la ligadura de la segunda es infinitamente más grave que la de la primera, como lo ha demostrado el doctor Le Fort, sino porque habrá muchas más probabilidades de cohibir la hemorragia.

En efecto, la ligadura de la carótida primitiva no impedirá que la sangre vuelva a la carótida externa del mismo lado por la interna. Por lo demás, esta es la conducta aconsejada por el doctor Maisonneuve, uno de los primeros promovedores de esta ligadura, en su Memoria de 1855.

En un buen trabajo, el doctor J. Robert ha reunido numerosos casos de ligadura de la carótida externa, y sus conclusiones son también muy favorables a esta operación. Su estadística arroja 12 y medio por 100 de mortalidad, mientras que la carótida primitiva llega hasta 35 y 38 por 100. Por lo demás, esta estadística, recogida antes de la época antiséptica, no tiene realmente valor absoluto, sino simplemente relativo.

Gran simpático cervical (fig. 155). — Ya he dicho antes, al estudiar el haz vásculonervioso del cuello, que el gran simpático, situado detrás del mismo, está separado de este haz por una hoja aponeurótica dependiente de la aponeurosis profunda o prevertebral. Las importantes operaciones que en estos últimos años se han practicado en el gran simpático cervical, me han obligado a dar de él una descripción topográfica más detallada, y además he creído también conveniente dedicarle una figura especial. Esta figura representa los órganos tales como se presentan en el curso de la operación que tiene por objeto la resección del nervio. De este modo el lector se formará una idea exacta de las principales relaciones. El gran simpático cervical constituye un cordón moniliforme, que descansa a cada lado del cuello sobre la parte anterolateral de la columna vertebral y extendido verticalmente desde la base del cráneo hasta la entrada del tórax, en donde se corresponde con el cuello de la primera costilla.

Es relativamente delgado y menos voluminoso que el nervio neumogástrico. Difiere de éste además por el color, pues este último es blanco, al paso que el simpático es grisáceo.

El nervio gran simpático presenta en su trayecto tres engrosamientos o ganglios que se distinguen por superior, medio e inferior. Sin embargo, el ganglio medio no es constante. Describiré someramente estos ganglios sin ocuparme de las numerosas ramas que de ellos se desprenden.

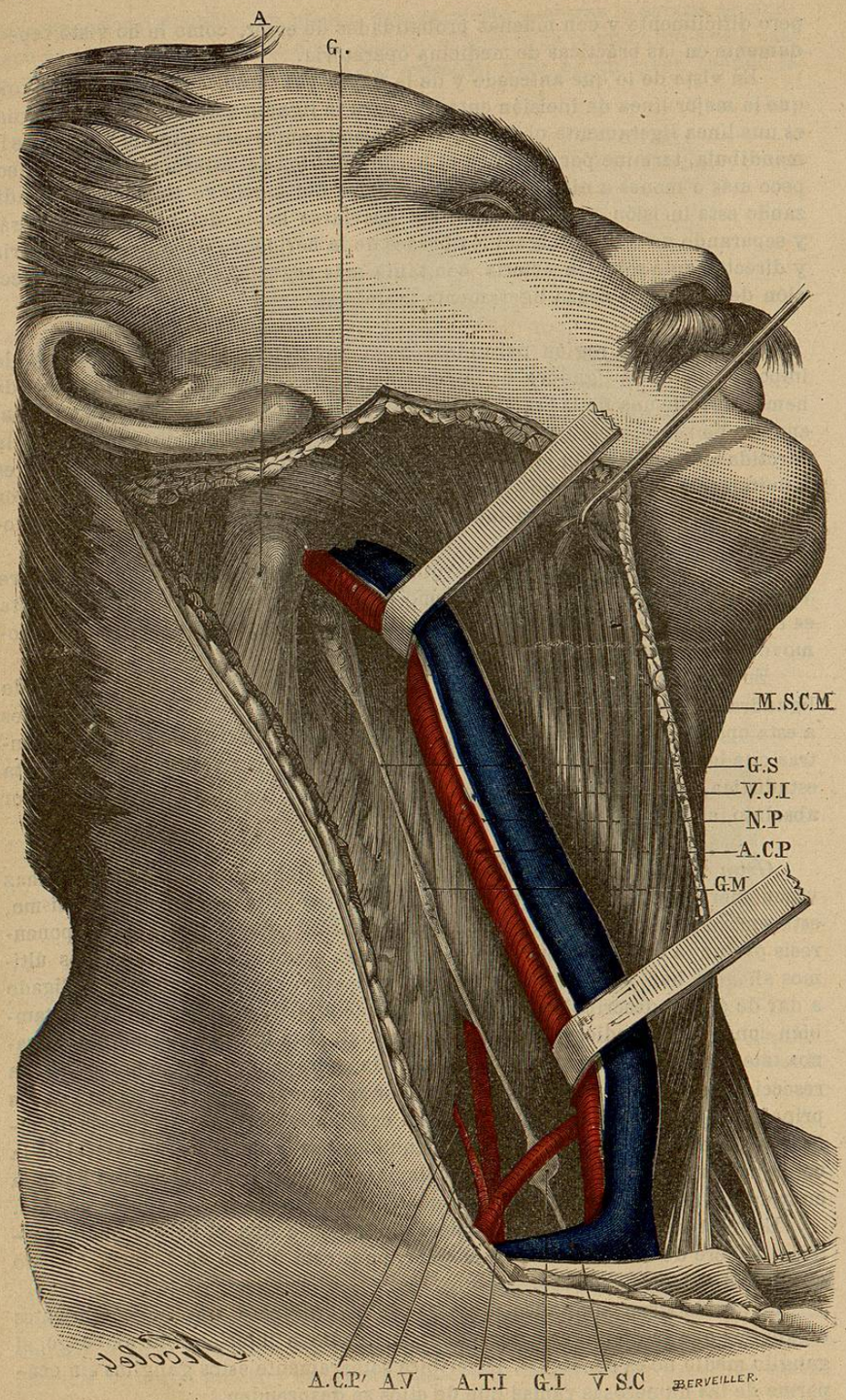

Fig. 155. — *Gran simpático cervical.* (Adulto; tamaño natural)

El ganglio cervical superior es el más voluminoso de los tres. Tiene color grisáceo y su forma es olivar. Su longitud es de 3 a 4 centímetros y su grosor de 5 a 6 milímetros. Está en relación con las vértebras cervicales segunda y tercera. Su extremidad superior dista de la entrada del conducto carotídeo unos 2 centímetros. De esta extremidad afilada nace un ramo que se coloca sobre la carótida interna, ramo carotídeo, y constituye por sus divisiones múltiples el plexo carotídeo y más lejos el plexo cavernoso.

Si bien es cierto que el tronco del simpático está situado dentro de una vaina fibrosa independientemente de la del haz vásculonervioso, no sucede lo mismo a nivel del ganglio superior, puesto que éste ocupa la misma vaina que los vasos y el neumogástrico, tanto que, como dice Herbet, «cuando se disloca el paquete vásculonervioso del cuello, el simpático sigue y se separa de la columna vertebral», disposición anatómica muy importante desde el punto de vista operatorio.

Nada he de decir del ganglio cervical medio, que es inconstante en su forma y en su sitio cuando realmente existe.

En general, el ganglio cervical inferior tiene una forma semilunar (no sucedía así en nuestra preparación). Su volumen es el de una pequeña habichuela. Está situado profundamente, descansa sobre la séptima apófisis transversa cervical o sobre el cuello de la primera costilla y confina con el fondo de saco superior de la pleura. Está en relación con la arteria subclavia y también con las ramas colaterales que de ella nacen, principalmente con la tiroidea inferior y con la vertebral; por esto la extirpación total de este ganglio presenta realmente dificultades.

REGIÓN DEL HUECO SUPRACLAVICULAR

Situada en la parte lateral e inferior del cuello, la *región supraclavicular* corresponde a la parte media de la clavícula. Está deprimida, y de ahí el nombre de *hueco supraclavicular* con que se la designa.

El hueco supraclavicular es muy variable según los sujetos. Extremadamente pronunciado en las personas flacas, apenas se le encuentra en las muy provistas de grasa. Disminuye, desaparece o puede encontrarse en su lugar una prominencia en ciertas fracturas de la clavícula. En el niño, este hueco es apenas perceptible.

He dicho ya repetidas veces que, en una región dada, no todos los órganos tienen igual importancia. El modo de descripción más útil me parece ser el que permite agrupar los detalles de la región alrededor del órgano principal de la misma, de aquel que más presente debe tener el cirujano en las operaciones. Así es que, en la región supraclavicular, merecen una atención especial la arteria y la vena subclavias, porque, tanto en el caso de una herida en esta región, como cuando se trata de abrir un absceso, extirpar un tumor o practicar una ligadura, el cirujano no se preocupará por otra cosa que por estos dos vasos.

ACP, carótida primitiva.
ACP', arteria cervical profunda.
ATI, arteria tiroidea inferior.
AV, arteria vertebral.
GI, ganglio cervical inferior.
GM, ganglio cervical medio.
GS, ganglio cervical superior.
MSCM, músculo esternocleidomastóideo.
NP, nervio neumogástrico.
VJI, vena yugular interna.
VSC, vena subclavia.