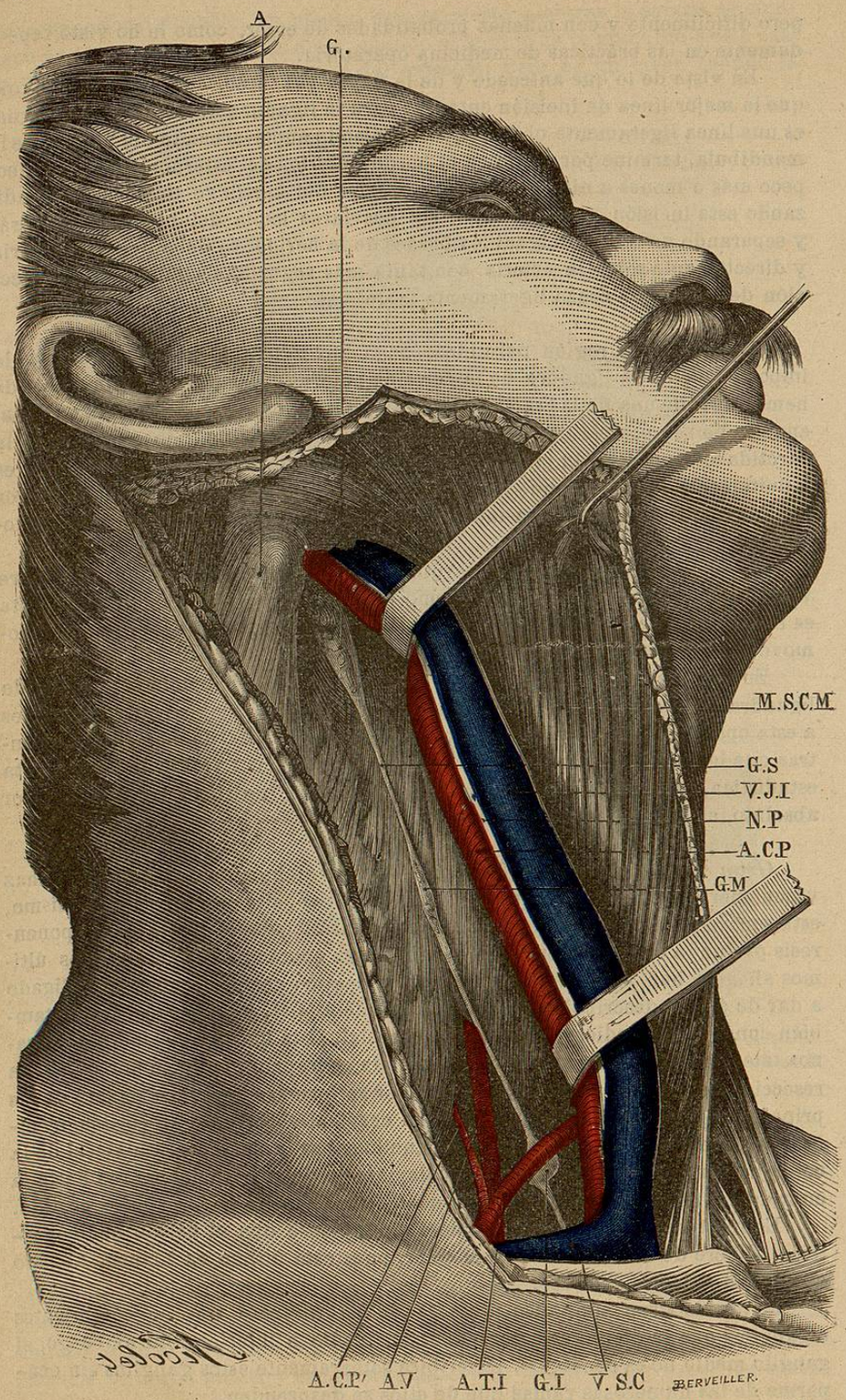

Fig. 155. — *Gran simpático cervical.* (Adulto; tamaño natural)

El ganglio cervical superior es el más voluminoso de los tres. Tiene color grisáceo y su forma es olivar. Su longitud es de 3 a 4 centímetros y su grosor de 5 a 6 milímetros. Está en relación con las vértebras cervicales segunda y tercera. Su extremidad superior dista de la entrada del conducto carotídeo unos 2 centímetros. De esta extremidad afilada nace un ramo que se coloca sobre la carótida interna, ramo carotídeo, y constituye por sus divisiones múltiples el plexo carotídeo y más lejos el plexo cavernoso.

Si bien es cierto que el tronco del simpático está situado dentro de una vaina fibrosa independientemente de la del haz vásculonervioso, no sucede lo mismo a nivel del ganglio superior, puesto que éste ocupa la misma vaina que los vasos y el neumogástrico, tanto que, como dice Herbet, «cuando se disloca el paquete vásculonervioso del cuello, el simpático sigue y se separa de la columna vertebral», disposición anatómica muy importante desde el punto de vista operatorio.

Nada he de decir del ganglio cervical medio, que es inconstante en su forma y en su sitio cuando realmente existe.

En general, el ganglio cervical inferior tiene una forma semilunar (no sucedía así en nuestra preparación). Su volumen es el de una pequeña habichuela. Está situado profundamente, descansa sobre la séptima apófisis transversa cervical o sobre el cuello de la primera costilla y confina con el fondo de saco superior de la pleura. Está en relación con la arteria subclavia y también con las ramas colaterales que de ella nacen, principalmente con la tiroidea inferior y con la vertebral; por esto la extirpación total de este ganglio presenta realmente dificultades.

REGIÓN DEL HUECO SUPRACLAVICULAR

Situada en la parte lateral e inferior del cuello, la *región supraclavicular* corresponde a la parte media de la clavícula. Está deprimida, y de ahí el nombre de *hueco supraclavicular* con que se la designa.

El hueco supraclavicular es muy variable según los sujetos. Extremadamente pronunciado en las personas flacas, apenas se le encuentra en las muy provistas de grasa. Disminuye, desaparece o puede encontrarse en su lugar una prominencia en ciertas fracturas de la clavícula. En el niño, este hueco es apenas perceptible.

He dicho ya repetidas veces que, en una región dada, no todos los órganos tienen igual importancia. El modo de descripción más útil me parece ser el que permite agrupar los detalles de la región alrededor del órgano principal de la misma, de aquel que más presente debe tener el cirujano en las operaciones. Así es que, en la región supraclavicular, merecen una atención especial la arteria y la vena subclavias, porque, tanto en el caso de una herida en esta región, como cuando se trata de abrir un absceso, extirpar un tumor o practicar una ligadura, el cirujano no se preocupará por otra cosa que por estos dos vasos.

ACP, carótida primitiva.
ACP', arteria cervical profunda.
ATI, arteria tiroidea inferior.
AV, arteria vertebral.
GI, ganglio cervical inferior.
GM, ganglio cervical medio.
GS, ganglio cervical superior.
MSCM, músculo esternocleidomastóideo.
NP, nervio neumogástrico.
VJI, vena yugular interna.
VSC, vena subclavia.

La delimitación de la región supraclavicular por la parte interna es bastante difícil. En efecto, como se ve en la figura 156, la arteria subclavia, en una buena parte de su trayecto; está por detrás del esternocleidomastoideo, y, por lo tanto, en la región precedente; pero, en definitiva, nuestras divisiones, las más de las veces arbitrarias, están destinadas a facilitar el estudio de las enfermedades y la práctica de las operaciones. Por esto, lo mismo que en la región carotídea he estudiado las carótidas, estudiaré la subclavia en su totalidad en la región supraclavicular.

La forma de esta región es triangular. La base de este triángulo es inferior, y constituyen sus límites: por delante, el borde posterior del esternocleidomastoideo; por detrás, el borde anterior del trapecio, y por abajo, la parte media del cuerpo de la clavícula.

En el área de este triángulo, se encuentran las capas comunes siguientes: la piel, una capa celulosa subcutánea poco abundante; el cutáneo, una segunda capa celulosa más o menos provista de grasa; la hoja superficial de la aponeurosis cervical; una tercera capa celulosa muy laxa; la hoja media de la misma aponeurosis, y una cuarta capa de tejido conjuntivo que contiene ganglios linfáticos. Estas diversas capas ofrecen a corta diferencia los mismos caracteres que én las regiones precedentes. Indicaré tan sólo, como propias de ellas, las ramas supraclavicular y supraacromial del plexo cervical superficial, situadas debajo del cutáneo.

La aponeurosis superficial pasa a manera de puente desde el esternomastoideo al trapecio; por la parte inferior, pasa por delante de la clavícula sin adherirse a ella, para continuarse con la aponeurosis que cubre al pectoral mayor y al deltoides. La capa celulosa que debajo de ella se encuentra está poco apretada; sin duda que entre sus mallas es donde se desarrollan los quistes del hueco supraclavicular, como el que presenté a la Sociedad de Cirugía en 1867. Estos quistes son blandos, se deslizan debajo del dedo, parecen reducibles, y, a no ser por la transparencia, serían fácilmente confundidos con una dilatación venosa o un lipoma.

La hoja aponeurótica media o esternoclavicular, que en seguida se encuentra, cubre, como la precedente, todos los órganos de la región. Contiene en un desdoblamiento el pequeño músculo omoplatohioideo y va a fijarse sólidamente al borde posterior de la clavícula. Esta hoja es muy importante por efecto de sus conexiones con la vena subclavia. Más adelante entraré en detalles al estudiar las aponeurosis del cuello.

Por debajo de esta segunda hoja aponeurótica existe una cuarta capa laminosa abundante, que contiene un número variable de ganglios linfáticos. Por ella corren las ramas colaterales de la subclavia y la yugular externa.

Después de haber dividido o separado sucesivamente estas diversas capas, se llega a los órganos esenciales de la región. Su disposición es la que representa, en tamaño natural, la figura 156. Los grandes vasos, situados en la parte inferior e interna, están a este nivel comprendidos en el área de un segundo triángulo mucho menor que el que circunscribe los límites exteriores. Este triángulo profundo, llamado omoclavicular, tiene, como el superficial, su base inferior. Esta base, común a los dos triángulos, la forma la clavícula; los otros dos bordes los constituyen: por delante, el escaleno anterior, y por detrás, el omoplatohioideo. Existen, pues, en la región supraclavicular dos triángulos de base común, uno superficial y otro profundo, a través de los cuales conviene pasar sucesivamente para descubrir la arteria subclavia.

Por debajo de la hoja media de la aponeurosis cervical y del músculo omoplatohioideo, los órganos se encuentran, procediendo de fuera adentro, superpuestos en el orden siguiente:

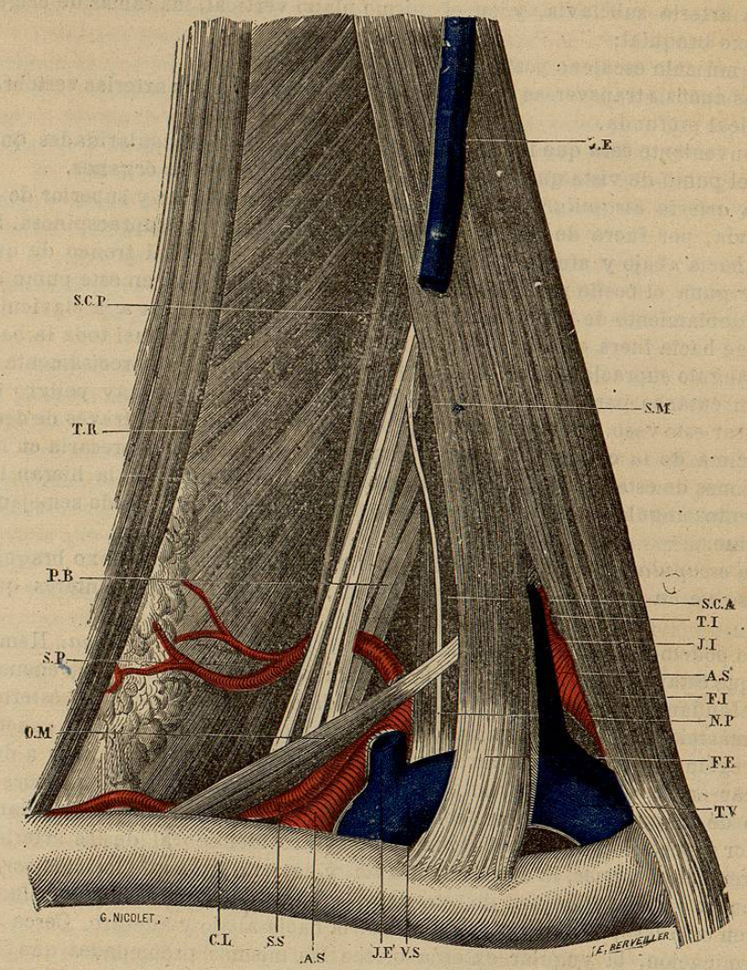

Fig. 156. — *Región supraclavicular. Lado derecho; tamaño natural; adulto.* (La clavícula ha sido deprimida todo lo posible.)

AS, arteria subclavia.
CL, clavícula.
FE, haz externo del esternocleidomastoideo.
FI, haz interno del esternocleidomastoideo.
JE, JE', vena yugular externa, de la cual se ha separado una porción para que no ocultara los órganos subyacentes.
JI, vena yugular interna.
NP, nervio frénico.
OM, músculo omoplatohioideo.
PB, plexo braquial.
SCA, músculo escaleno anterior.
SCP, músculo escaleno posterior.
SM, borde posterior del esternocleidomastoideo.
SP, arteria escapular posterior.
SS, arteria escapular superior
TI, arteria tiróidea inferior.
TR, borde anterior del trapecio.
TV, tronco venoso braquiocefálico derecho.
VS, vena subclavia.

La arteria escapular superior, la escapular posterior y la vena yugular externa, en un mismo plano vertical;

La vena subclavia y el cayado del conducto torácico;

El nervio frénico;

El músculo escaleno anterior;

La arteria subclavia, y en el mismo plano vertical, las ramas de origen del plexo braquial;

El músculo escaleno posterior;

Las apófisis transversas de las vértebras cervicales y las arterias vertebral y cervical profunda.

Conveniente será que indiquemos en este lugar las particularidades que, desde el punto de vista quirúrgico, ofrecen cada uno de estos órganos.

La *arteria escapular superior* nace de la parte anterior y superior de la subclavia, por fuera de los escalenos, y termina en la fosa supraespinosa. Se dirige hacia abajo y afuera, cubre durante cierto trayecto al tronco de que nace y gana el borde posterior de la clavícula. Comprendida en este punto en un desdoblamiento de la hoja media de la aponeurosis, y sujeta a la clavícula, se dirige hacia fuera paralelamente a este hueso y atraviesa así toda la base del triángulo supraclavicular. Ahora bien, en este punto recae precisamente la incisión cutánea para la ligadura de la subclavia; así es que hay peligro de encontrar este vaso. Para evitarlo, es preciso dividir la piel a un través de dedo por encima de la clavícula. Se está igualmente expuesto a interesarla en las resecciones de este hueso. Parece natural temer que alguna vez la hieran los fragmentos angulosos de fractura, pero nunca se ha observado semejante accidente.

La *escapular posterior* a menudo atraviesa los cordones del plexo braquial como se ve en la figura 156. Por lo demás, no ofrece ningún interés quirúrgico.

No podemos decir lo mismo respecto de la *vena yugular externa*. Hemos visto que esta vena (fig. 97) sale de la cápsula parotídea, en la cual se encuentra profundamente situada. Colócase en seguida en la cara externa del esternocleidomastoideo, cruza oblicuamente este músculo de delante atrás y penetra en la región supraclavicular, atravesándola en toda su altura, para ir a desembocar en la vena subclavia. La vena yugular externa recibe a veces el tronco de la yugular anterior, como recibe igualmente las venas escapulares superior y posterior, las cuales siguen un trayecto idéntico al de las arterias. Esta vena cubre, pues, la arteria subclavia, y constituye uno de los más serios obstáculos para la ligadura de este vaso, sobre todo cuando es muy voluminosa; en este caso, es indispensable apartarla hacia abajo y adentro. Cerca de su terminación, la yugular externa ofrece las mismas propiedades que las demás gruesas venas de la raíz del cuello, es decir, que después de dividida, sus paredes quedan abiertas; por esto, aparte de la sangre que da y de lo mucho que esta misma sangre dificulta el encontrar aquella arteria, una herida de la yugular externa expone a la entrada del aire.

La *vena subclavia* tiene relaciones diferentes, según que se la considere a nivel de los escalenos o por fuera de los mismos. En el primer caso, está situada entre el haz clavicular del esternocleidomastoideo, que está por delante y el escaleno anterior, que está por detrás. Este último músculo la separa de la arteria subclavia; por fuera de los escalenos está contigua a la arteria y situada en su parte anterior e interna.

La herida de la vena subclavia lleva consigo los mismos peligros indicados respecto de la yugular interna; así es que exige la misma intervención quirúrgica o sea la ligadura de los dos extremos en la herida. Sin duda que, para llegar a este resultado, sería necesaria la sección del haz clavicular de esternomastoideo. La contigüidad de la arteria y de la vena subclavias explica la circunstancia de poderse producir, en este punto, aneurismas arteriovenosos. En la vena subclavia izquierda se abre el conducto torácico.

Conducto torácico. — Este conducto no corresponde a la región de que tratamos más que por su porción terminal, y aun tan sólo en el lado izquierdo.

Empezando en la cavidad abdominal a nivel de la segunda vértebra lumbar, el conducto torácico recorre en seguida toda la extensión del mediastino posterior y termina en la parte inferior y lateral izquierda del cuello.

En este punto se encorva en forma de cayado de concavidad dirigida hacia abajo y desemboca en el sistema venoso en el confluente de la vena yugular interna y de la vena subclavia izquierdas.

Según CRUVEILHIER, no es raro ver que el conducto torácico se abre por muchos troncos separados en las venas yugulares y subclavias, circunstancia que con toda probabilidad influye en los resultados de las heridas de este conducto.

He de recordar que la función del conducto torácico consiste en introducir en la circulación venosa linfa y una parte del quilo procedente del intestino delgado.

Los autores apenas si mencionan las heridas del conducto torácico, debido seguramente a que son muy raras. Casi únicamente se han encontrado a consecuencia de la extirpación de tumores ganglionares tuberculosos o cancerosos que estaban adheridos a los gruesos troncos venosos por su cara profunda.

En general, el cirujano se da cuenta de este accidente por derramarse bruscamente en la herida un líquido transparente o más o menos blanquecino en cantidad abundante.

Sin embargo, en su interesante observación (Sociedad de Cirugía de París, 1901), el doctor RICHARD no pudo comprobar la herida del conducto hasta el sexto día, y aun creyó al principio que se trataba de un foco de supuración.

Generalmente, para cohibir el derrame de la linfa basta la compresión o el taponamiento y, contra lo que sería de presumir, estas heridas no acostumbran ofrecer gravedad.

El *nervio frénico,* nacido de los tercero y cuarto pares cervicales, desciende casi verticalmente y se coloca por delante del escaleno anterior, que lo separa de la arteria. Acompaña a este músculo hasta la parte inferior de la región y pasa por detrás de la vena subclavia. Al practicar la ligadura entre los escalenos, es necesario apartar atentamente del peligro al nervio frénico.

El *músculo escaleno anterior* desempeña en la región que nos ocupa un papel muy importante. Desde luego llevo dicho ya que forma el borde anterior del triángulo omoclavicular, en el cual el cirujano debe circunscribir sus exploraciones después de haber incindido las primeras capas. Superiormente se inserta en los tubérculos anteriores de las apófisis transversas de la 4.ª, 5.ª y 6.ª vértebras cervicales, e inferiormente se inserta, por un tendón redondeado, en la cara superior de la primera costilla, en una prominencia llamada tubérculo de Lisfranc. Inmediatamente por fuera de este tubérculo se encuentra en la primera costilla un canal, en el que se aloja la arteria subclavia. El tubérculo de Lisfranc constituye, pues, un excelente punto de referencia para la ligadura de la arteria. Sin embargo, esta prominencia ósea es tan poco pronunciada, que con dificultad la percibe el dedo. En este caso, es necesario buscar en el ángulo interno de la herida el relieve formado por el escaleno anterior; en efecto, se

percibirá la cuerda redondeada que forma, sobre todo si se inclina la cabeza del sujeto hacia el lado opuesto. Siguiendo entonces con el dedo la cara anterior de este músculo hasta caer sobre la primera costilla, se encontrará perfectamente el tubérculo, por poco desarrollado que esté. Como la arteria subclavia descansa directamente sobre el canal óseo de la primera costilla, muy eficazmente se la puede comprimir en este punto con un dedo.

La *arteria subclavia* nace, como la carótida primitiva, del tronco braquiocefálico a la derecha y del cayado de la aorta a la izquierda. Es más profunda, más larga y más encorvada a la izquierda que a la derecha. Esta arteria está sujeta a numerosas anomalías, de las cuales el lector puede formarse una idea examinando las figuras 137 y siguientes.

La arteria subclavia derecha se dirige desde luego oblicuamente hacia arriba y afuera, mientras que la izquierda empieza llevando una dirección vertical hacia arriba, gana los escalenos, penetra entre estos músculos, se hace casi horizontal y después desciende oblicuamente hacia la parte media de la clavícula, en cuyo punto cambia de nombre para llamarse arteria axilar. Vemos, pues, que describe una curva cuya concavidad mira hacia abajo.

Distínguense en la subclavia tres porciones: por dentro de los escalenos, entre los escalenos y por fuera de los escalenos. Es buena esta división, porque las relaciones de esta arteria son diferentes en estos tres puntos.

Por dentro de los escalenos, la subclavia está en relación con la articulación esternoclavicular y afecta relaciones casi idénticas a las de la carótida primitiva. Cubren su origen las mismas capas: el haz esternal del esternocleidomastoideo, la hoja media de la aponeurosis cervical, los músculos esternohioideo y tiroideo y el tronco venoso braquiocefálico.

El nervio neumogástrico derecho descansa directamente sobre la cara anterior del vaso, y en la ligadura practicada en este punto hay peligro de interesarlo; a este nivel da el recurrente derecho, el cual, rodeando la arteria, va a colocarse en su cara posterior, comprendiéndola en un asa cuya concavidad mira hacia arriba.

No son las mismas las relaciones del neumogástrico izquierdo con la subclavia correspondiente; en vez de cruzar perpendicularmente este vaso, como sucede en el lado derecho, le es paralelo y pasa por delante del cayado de la aorta, el cual de este modo queda comprendido en el asa del recurrente izquierdo.

Por detrás de la arteria subclavia se encuentran: el gran simpático y la apófisis transversa de la séptima vértebra cervical.

El procedimiento operatorio que he indicado para la ligadura de la carótida primitiva en su parte inferior, sería, pues, aplicable a la de la subclavia por dentro de los escalenos; pero esta ligadura merece la misma objeción, a saber, la imposibilidad casi absoluta de obtener un coágulo sólido, por causa de la proximidad de la carótida y del tronco braquiocefálico.

Una causa de igual naturaleza contribuye también a aumentar la gravedad de la ligadura de la subclavia: es la existencia de sus numerosas colaterales. Estas nacen de la arteria en un espacio muy limitado, casi siempre entre los escalenos, y son en número de siete:

Dos superiores: la tiroidea inferior y la vertebral;

Dos inferiores: la mamaria interna y la intercostal superior;

Tres externas: la escapular superior. la escapular posterior, o cervical transversa, y la cervical profunda.

La mayoría de estas colaterales son muy voluminosas. Ahora bien, existe una formal regla de medicina operatoria que prescribe dejar, entre la ligadura y el origen de una colateral, espacio suficiente para la formación de un coágulo; de otro modo hay peligro de una hemorragia secundaria. Esta precaución no es posible ponerla en práctica ni por dentro de los escalenos, ni entre los escalenos; resulta, pues, que en estos dos puntos, la ligadura es muy peligrosa y expone casi fatalmente a una hemorragia en el momento de la caída del hilo (1).

Estamos llamados a obrar sobre los grandes vasos de la raíz del cuello en dos circunstancias principales: cuando existe un aneurisma y en el caso de herida. En el primer caso, en un aneurisma de la arteria subclavia entre los escalenos, por ejemplo, el método de Anel (ligadura entre el corazón y el tumor), según lo que precede, está desde luego proscrito; únicamente el método de Brasdor (ligadura entre el saco y los capilares) es aplicable.

En caso de herida, muchas veces el cirujano no tiene tiempo de intervenir; pero si interviene, no tiene método que escoger, pues precisa ligar los dos extremos en la herida. Ahora bien, si ésta se halla por dentro de los escalenos o entre estos dos últimos, a la caída del hilo sobreviene fatalmente una hemorragia secundaria.

Vemos, pues, que la ligadura nada puede o muy poco en estos casos desesperados; creo que la torsión sería aplicable a este caso. Muchas veces he visto nacer una gruesa colateral a pocos milímetros por encima del punto torcido de la femoral en el hombre, y, sin embargo, quedar permeable y no oponer obstáculo alguno a la hemostasia. Creo que la torsión de las arterias es un medio hemostático infinitamente superior a la ligadura, sobre todo por lo que se refiere a la hemorragia secundaria; tanto que, autorizado por un gran número de torsiones practicadas por mí mismo, puedo establecer la siguiente proposición: en todos los casos, la torsión es un medio hemostático por lo menos igual a la ligadura; le es preferible cuando la herida está cerca de una o más colaterales que no es posible ligar al mismo tiempo que el tronco principal (y este es el caso de la subclavia en sus dos porciones internas), porque pone a la herida al abrigo de la hemorragia secundaria (2).

(1) Téngase presente que estas advertencias respecto a ligaduras se referían a la época preantiséptica, pues en la actualidad el empleo de hilos asépticos y reabsorbibles permite aplicar las ligaduras en cualquier sitio y sin peligro alguno. —*(N. del T.)*

(2) La hemorragia secundaria de las ligaduras arteriales depende de causas diversas, de las cuales la principal es la falta de coágulo en el momento de la caída del hilo. Ahora bien, yo entiendo que la torsión evita por completo esta causa. En efecto, en ninguna otra ocasión el enfermo puede estar más expuesto a la hemorragia que en el momento en que se acaba de practicar la torsión, porque en este instante la sangre se precipita contra el extremo de la arteria (sobre todo si se ha empleado la venda de Esmarch), siendo así que no existe otro medio protector que las túnicas arteriales torcidas. Pues bien, si la hemorragia no sobreviene inmediatamente después de la torsión, cuando el extremo de la arteria se encuentra precisamente en las condiciones más desfavorables para la hemostasia, en aquellas en que se producen las hemorragias secundarias a la caída del hilo, es decir, privado de coágulo, casi no es posible que aparezca más tarde. Cada minuto que pasa asegura aún más la hemostasia, pues la fibrina no tarda en depositarse sobre los extremos rasgados y angulosos de la túnica media, y aunque este depósito no se hiciera, no por esto el vaso dejaría de estar completamente obliterado.

Vemos, pues, que con la torsión no es absolutamente necesario el coágulo para que la hemostasia sea definitiva; por esto es superior a la ligadura para las arterias que, como la subclavia, presentan condiciones anatómicas tales, que no es posible que se forme en su interior un coágulo. La hemorragia secundaria sólo podrá tener lugar cuando las túnicas torcidas se destuerzan. Ya teóricamente podía preverse que, si el extremo de una gruesa arteria torcida resiste durante un cuarto de hora el choque de la onda sanguínea, cuando late al descubierto en la extremidad del muñón, ningún motivo hay para que no resista mejor aún después de la cura, o sea cuando la arteria está retraída dentro de su vaina y comprimida por los músculos inmediatos; de todos modos, los hechos son más

Si se tratase de descubrir la subclavia entre los escalenos, sería necesario dividir el haz clavicular del esternomastoideo, separar el nervio frénico y seccionar el escaleno anterior; pero el verdadero sitio de elección para la ligadura de esta arteria es la porción situada por fuera de los escalenos. Entre estos músculos y la clavícula no se halla por lo general ninguna rama colateral.

Tomando por base los datos anatómicos que anteceden, podemos formular del siguiente modo las reglas de medicina operatoria aplicables a la ligadura por fuera de los escalenos (1): incindir horizontalmente a 1 centímetro por encima de la clavícula y paralelamente a este hueso, desde el borde posterior del esternomastoideo al anterior del trapecio; dividir una tras otra las capas comunes; ir en busca del músculo omoplatohioideo; separar este músculo hacia arriba y afuera; circunscribir las investigaciones por debajo y por dentro de este músculo y no por encima, como aconsejó BLANDIN; separar la vena yugular externa hacia adentro; hundir el índice en el ángulo interno de la herida sobre la primera costilla, con objeto de encontrar el tubérculo de Lisfranc; seguir con todo cuidado de arriba abajo con el dedo el relieve formado por el escaleno anterior y, por último, coger la arteria de abajo arriba y de delante atrás para evitar la herida de la vena subclavia con la extremidad de la aguja de Deschamps, y también con objeto de no interesar la prolongación pleural del hueco supraclavicular.

En el mismo plano vertical que la arteria subclavia se encuentran los cordones de origen del *plexo braquial,* formado por las ramas anteriores de los cuatro últimos pares cervicales y del primero dorsal. Se encuentran inmediatamente por encima de la arteria, de modo que, si no nos aproximamos por completo a la primera costilla, nos exponemos a coger y ligar uno de estos nervios en vez del vaso.

Tanto la arteria subclavia como el plexo braquial están directamente aplicados sobre el *escaleno posterior*. Este músculo se inserta, por abajo, en las dos primeras costillas, y por arriba, en los tubérculos posteriores de las apófisis transversas de las seis últimas cervicales. No tiene interés quirúrgico alguno.

El último plano de la región supraclavicular lo forman las apófisis transversales cervicales, sobre las cuales descansan la *arteria vertebral* y la *cervical profunda.*

Ya llevo indicadas (fig. 133, pág. 421) las relaciones de la arteria vertebral con la tiroidea inferior y la carótida primitiva. Nacida de la parte superior y posterior de la subclavia, por dentro de los escalenos, la arteria vertebral asciende verticalmente para ganar el agujero de la base de la apófisis transversa de la sexta vértebra cervical, y bien pronto llega a la región posterior del cuello, en donde la encontraremos (fig. 161).

No he de repetir aquí cuán importante es el papel que la arteria vertebral desempeña en la circulación del encéfalo a que va destinada. Diré únicamente

concluyentes que la teoría. Las muchas torsiones que llevo practicadas desde algunos años a esta parte, me permiten afirmar que las arterias torcidas por mi procedimiento no se destuercen jamás. (Nota de la décima edición.) — Continúo creyendo que la torsión de las arterias gruesas da excelentes resultados; pero esta cuestión de medicina operatoria ha perdido gran parte de su importancia desde que se practica la antisepsia, es decir, desde que empleamos hilos asépticos y reabsorbibles.— *(Nota del autor.)*

(1) Siquiera este libro no tenga por objeto el estudio de la medicina operatoria, no obstante, he creído útil dar muy sumariamente las reglas que permiten descubrir las principales arterias. Es que entiendo que la medicina operatoria, y las ligaduras arteriales en particular, son la verdadera síntesis de la anatomía, y creo que el mejor medio para recordar las relaciones de los órganos y apreciar toda la importancia de este dato, consiste en conocer las consecuencias prácticas que de él se desprenden. — *(N. del A.)*

que se la ha señalado como sitio de embolias, consecutivas casi siempre a una enfermedad del corazón. El doctor PROUST, en 1870, tuvo ocasión de observar un notable caso de esta naturaleza en una mujer de sesenta y ocho años de edad. Estaba obstruída la vertebral izquierda (1).

Puede suceder que la arteria vertebral sea herida en la región supraclavicular, y también en el conducto osteomuscular que le prestan las apófisis transversas, como de ello publicó un curioso ejemplo el doctor MAISONNEUVE. De todos modos el diagnóstico será imposible.

Conocida la profundidad a que se encuentra este vaso, se comprende fácilmente la gravedad de sus heridas y lo difícil que debe ser el dominar la hemorragia consiguiente.

La arteria *cervical profunda* nace de la subclavia al mismo nivel que la vertebral, se dirige hacia arriba y atrás y gana inmediatamente los músculos de la parte posterior del cuello, por los cuales se distribuye (fig. 161).

APONEUROSIS DEL CUELLO

La *aponeurosis cervical,* según MALGAIGNE, es una especie de Proteo anatómico que aparece bajo una nueva forma a cada uno de los que han intentado describirla. Esta apreciación es realmente exacta y se explica por el gran número de variedades que se observan en los diferentes sujetos. Unas veces resistentes y verdaderamente fibrosas, las hojas aponeuróticas están otras veces reducidas a simples telillas celulosas.

Además, como todos los órganos están rodeados de vainas que los separan de los inmediatos, estas vainas son en el cuello en gran número: de aquí nace cierta confusión en las descripciones; cada autor agrupa las hojas, las relaciona entre sí y las comprende a su manera; por esto, toda descripción de las aponeurosis del cuello es algún tanto esquemática. ¿Es esto decir que no sea necesario estudiarlas atentamente? No, por cierto, porque, aun sin querer atribuir a las aponeurosis el papel de árbitro supremo en la marcha del pus, no por esto dejan de tener una influencia real sobre la marcha que sigue este líquido; así es, por ejemplo, que el pus se extenderá o no hasta la cavidad torácica, según que se encuentre por dentro o por fuera de tal o cual hoja aponeurótica.

A mi entender, el estudio de las aponeurosis del cuello no debe ser puramente anatómico, porque, en último resultado, es útil conocer la aponeurosis por la luz que este conocimiento arroja sobre la patología; así es, que ésta debe regir el orden de las descripciones. En una palabra, en este punto difícil, el cirujano es antes que el anatómico. Procuraré, pues, que la descripción que voy a hacer de las aponeurosis del cuello esté en armonía con lo que la patología enseña.

La primera descripción de las aponeurosis del cuello la publicó ALLAN BURNS, en 1811. Este autor sacó de sus investigaciones aplicaciones fisiológicas y patológicas importantes. Según el, las aponeurosis de la porción infrahioidea, extendidas por delante de la tráquea, estaban destinadas, sobre todo, a impedir que la presión atmosférica aplastara este conducto durante la inspiración.

(2) Este accidente se encuentra más veces en el lado izquierdo que en el derecho. Según el doctor HURET, esto sería debido a que la vertebral izquierda, que es un poco más voluminosa que la derecha, nace de la porción vertical de la subclavia, de la cual parece prolongación, mientras que la vertebral derecha, como que se desprende del vértice de la curva que describe la arteria, recibe menos directamente la onda sanguínea. — *(N. del A.)*