Si se tratase de descubrir la subclavia entre los escalenos, sería necesario dividir el haz clavicular del esternomastoideo, separar el nervio frénico y seccionar el escaleno anterior; pero el verdadero sitio de elección para la ligadura de esta arteria es la porción situada por fuera de los escalenos. Entre estos músculos y la clavícula no se halla por lo general ninguna rama colateral.

Tomando por base los datos anatómicos que anteceden, podemos formular del siguiente modo las reglas de medicina operatoria aplicables a la ligadura por fuera de los escalenos (1): incindir horizontalmente a 1 centímetro por encima de la clavícula y paralelamente a este hueso, desde el borde posterior del esternomastoideo al anterior del trapecio; dividir una tras otra las capas comunes; ir en busca del músculo omoplatohioideo; separar este músculo hacia arriba y afuera; circunscribir las investigaciones por debajo y por dentro de este músculo y no por encima, como aconsejó BLANDIN; separar la vena yugular externa hacia adentro; hundir el índice en el ángulo interno de la herida sobre la primera costilla, con objeto de encontrar el tubérculo de Lisfranc; seguir con todo cuidado de arriba abajo con el dedo el relieve formado por el escaleno anterior y, por último, coger la arteria de abajo arriba y de delante atrás para evitar la herida de la vena subclavia con la extremidad de la aguja de Deschamps, y también con objeto de no interesar la prolongación pleural del hueco supraclavicular.

En el mismo plano vertical que la arteria subclavia se encuentran los cordones de origen del *plexo braquial,* formado por las ramas anteriores de los cuatro últimos pares cervicales y del primero dorsal. Se encuentran inmediatamente por encima de la arteria, de modo que, si no nos aproximamos por completo a la primera costilla, nos exponemos a coger y ligar uno de estos nervios en vez del vaso.

Tanto la arteria subclavia como el plexo braquial están directamente aplicados sobre el *escaleno posterior*. Este músculo se inserta, por abajo, en las dos primeras costillas, y por arriba, en los tubérculos posteriores de las apófisis transversas de las seis últimas cervicales. No tiene interés quirúrgico alguno.

El último plano de la región supraclavicular lo forman las apófisis transversales cervicales, sobre las cuales descansan la *arteria vertebral* y la *cervical profunda.*

Ya llevo indicadas (fig. 133, pág. 421) las relaciones de la arteria vertebral con la tiroidea inferior y la carótida primitiva. Nacida de la parte superior y posterior de la subclavia, por dentro de los escalenos, la arteria vertebral asciende verticalmente para ganar el agujero de la base de la apófisis transversa de la sexta vértebra cervical, y bien pronto llega a la región posterior del cuello, en donde la encontraremos (fig. 161).

No he de repetir aquí cuán importante es el papel que la arteria vertebral desempeña en la circulación del encéfalo a que va destinada. Diré únicamente

concluyentes que la teoría. Las muchas torsiones que llevo practicadas desde algunos años a esta parte, me permiten afirmar que las arterias torcidas por mi procedimiento no se destuercen jamás. (Nota de la décima edición.) — Continúo creyendo que la torsión de las arterias gruesas da excelentes resultados; pero esta cuestión de medicina operatoria ha perdido gran parte de su importancia desde que se practica la antisepsia, es decir, desde que empleamos hilos asépticos y reabsorbibles.— *(Nota del autor.)*

(1) Siquiera este libro no tenga por objeto el estudio de la medicina operatoria, no obstante, he creído útil dar muy sumariamente las reglas que permiten descubrir las principales arterias. Es que entiendo que la medicina operatoria, y las ligaduras arteriales en particular, son la verdadera síntesis de la anatomía, y creo que el mejor medio para recordar las relaciones de los órganos y apreciar toda la importancia de este dato, consiste en conocer las consecuencias prácticas que de él se desprenden. — *(N. del A.)*



que se la ha señalado como sitio de embolias, consecutivas casi siempre a una enfermedad del corazón. El doctor PROUST, en 1870, tuvo ocasión de observar un notable caso de esta naturaleza en una mujer de sesenta y ocho años de edad. Estaba obstruída la vertebral izquierda (1).

Puede suceder que la arteria vertebral sea herida en la región supraclavicular, y también en el conducto osteomuscular que le prestan las apófisis transversas, como de ello publicó un curioso ejemplo el doctor MAISONNEUVE. De todos modos el diagnóstico será imposible.

Conocida la profundidad a que se encuentra este vaso, se comprende fácilmente la gravedad de sus heridas y lo difícil que debe ser el dominar la hemorragia consiguiente.

La arteria *cervical profunda* nace de la subclavia al mismo nivel que la vertebral, se dirige hacia arriba y atrás y gana inmediatamente los músculos de la parte posterior del cuello, por los cuales se distribuye (fig. 161).

## APONEUROSIS DEL CUELLO

La *aponeurosis cervical,* según MALGAIGNE, es una especie de Proteo anatómico que aparece bajo una nueva forma a cada uno de los que han intentado describirla. Esta apreciación es realmente exacta y se explica por el gran número de variedades que se observan en los diferentes sujetos. Unas veces resistentes y verdaderamente fibrosas, las hojas aponeuróticas están otras veces reducidas a simples telillas celulosas.

Además, como todos los órganos están rodeados de vainas que los separan de los inmediatos, estas vainas son en el cuello en gran número: de aquí nace cierta confusión en las descripciones; cada autor agrupa las hojas, las relaciona entre sí y las comprende a su manera; por esto, toda descripción de las aponeurosis del cuello es algún tanto esquemática. ¿Es esto decir que no sea necesario estudiarlas atentamente? No, por cierto, porque, aun sin querer atribuir a las aponeurosis el papel de árbitro supremo en la marcha del pus, no por esto dejan de tener una influencia real sobre la marcha que sigue este líquido; así es, por ejemplo, que el pus se extenderá o no hasta la cavidad torácica, según que se encuentre por dentro o por fuera de tal o cual hoja aponeurótica.

A mi entender, el estudio de las aponeurosis del cuello no debe ser puramente anatómico, porque, en último resultado, es útil conocer la aponeurosis por la luz que este conocimiento arroja sobre la patología; así es, que ésta debe regir el orden de las descripciones. En una palabra, en este punto difícil, el cirujano es antes que el anatómico. Procuraré, pues, que la descripción que voy a hacer de las aponeurosis del cuello esté en armonía con lo que la patología enseña.

La primera descripción de las aponeurosis del cuello la publicó ALLAN BURNS, en 1811. Este autor sacó de sus investigaciones aplicaciones fisiológicas y patológicas importantes. Según el, las aponeurosis de la porción infrahioidea, extendidas por delante de la tráquea, estaban destinadas, sobre todo, a impedir que la presión atmosférica aplastara este conducto durante la inspiración.

(2) Este accidente se encuentra más veces en el lado izquierdo que en el derecho. Según el doctor HURET, esto sería debido a que la vertebral izquierda, que es un poco más voluminosa que la derecha, nace de la porción vertical de la subclavia, de la cual parece prolongación, mientras que la vertebral derecha, como que se desprende del vértice de la curva que describe la arteria, recibe menos directamente la onda sanguínea. — *(N. del A.)*

Béclard, Blandin y otros aceptaron esta opinión; pero Malgaigne hizo notar, no sin razón, que en ningún caso, después de las muchas operaciones practica-

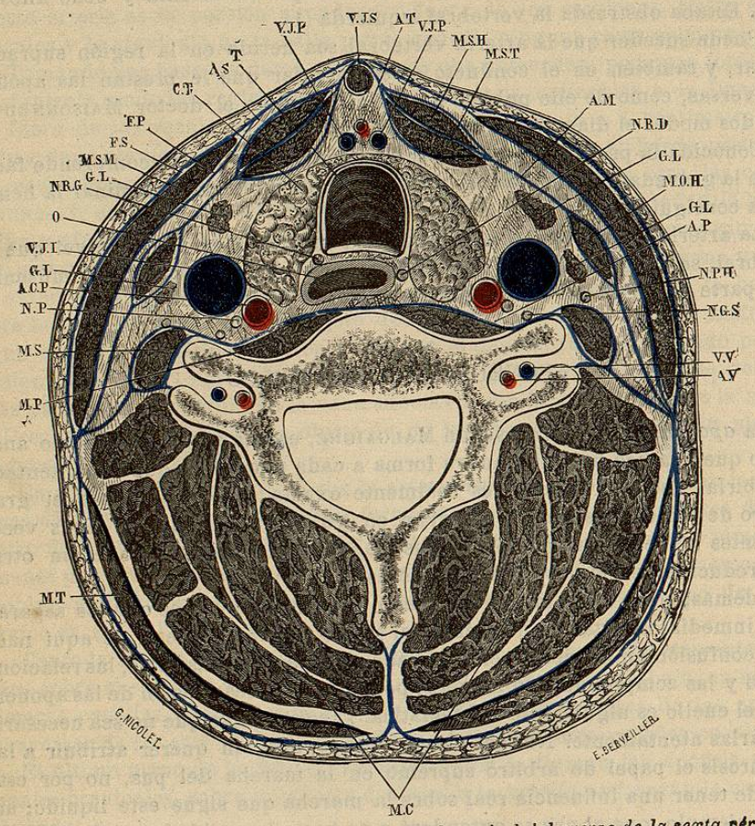


Fig. 157. — *Corte horizontal del cuello, practicado a nivel del cuerpo de la sexta vértebra cervical* (segmento inferior del corte)

ACP, carótida primitiva.
AM, aponeurosis cervical media.
AP, aponeurosis cervical profunda o prevertebral.
AS, aponeurosis cervical superficial.
AT, arteria tiróidea.
AV, arteria vertebral.
CT, cuerpo tiroides.
FP, hoja posterior de la aponeurosis cervical superficial, pasando por detrás del esternocleidomastóideo.
FS, hoja superficial de la misma aponeurosis, cubriendo la cara externa del esternocleidomastóideo.
GL, ganglio linfático.
MC, músculos de la región posterior del cuello.
MOH, músculo omoplatohióideo.
MP, músculos prevertebrales.
MS, músculo escaleno anterior.
MSH, músculo esternohióideo.
MSM, músculo esternocleidomastóideo.
MST, músculo esternotiróideo.
MT, músculo trapecio.
NGS, nervio gran simpático.
NP, neumogástrico.
NPH, nervio frénico.
NRD, nervio recurrente derecho.
NRG, nervio recurrente izquierdo.
O, esófago.
T, tráquea.
VJI, yugular interna.
VJP, yugular anterior profunda.
VJS, yugular anterior superficial.
VV, vena vertebral.

das en la raíz del cuello con objeto de descubrir los gruesos troncos arteriales, se había dificultado la respiración, aunque se hubiese dividido completamente la aponeurosis. «¡Oh, cartesianos del siglo XIX, exclamaba con este motivo,



hasta cuándo perderéis el tiempo explicando lo que, ante todo, debierais comprobar!»

P. Bérard atribuía a las aponeurosis cervicales otro papel con relación a las gruesas venas del cuello, considerando que sirven para mantener abiertas a éstas durante la inspiración. Más adelante volveré sobre este importante asunto.

### *Disposición general de la aponeurosis cervical*

No es posible formarse una idea exacta de las diversas hojas que constituyen la aponeurosis cervical, sino a beneficio de un corte horizontal del cuello, análogo al que viene representado en la figura 157.

Con esto se ve que envuelve al cuello circularmente una hoja aponeurótica superficial subcutánea. Por los lados, se desprende de su cara profunda una hoja que va a fijarse en el vértice de las apófisis transversas, de modo que divide al cuello en dos grandes espacios, uno anterior y otro posterior. Otra prolongación muy resistente se inserta en el vértice de las apófisis espinosas, subdividiendo el espacio posterior en dos laterales.

El espacio posterior apenas contiene otra cosa que músculos, y nos ocuparemos de él al estudiar la región de la nuca.

En el espacio anterior, hemos de estudiar tres hojas superpuestas: *superficial* o *subcutánea*, *media* o *esternoclavicular* y *profunda* o *prevertebral*.

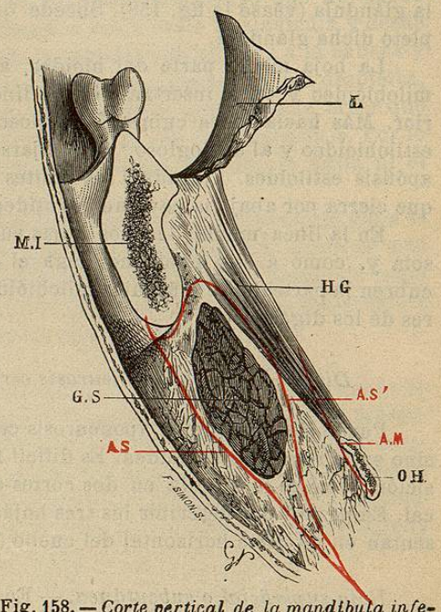


Fig. 158. — *Corte vertical de la mandíbula inferior y de la región suprahioidea, practicado a nivel de la glándula submaxilar.*

AM, aponeurosis cervical media.
AS, aponeurosis cervical superficial.
AS', hoja de desdoblamiento de la aponeurosis cervical superficial que pasa por dentro de la glándula submaxilar.
GS, glándula submaxilar.
HG, músculo hiogloso.
L, porción de lengua.
MI, sección de la mandíbula.
OH, hioides.

La disposición de la aponeurosis es diferente, según se la considere en las regiones supra o infrahióidea.

### *Disposición de la aponeurosis cervical en la región suprahioidea*

La región suprahioidea, estando por arriba en relación con la cavidad bucal, no ofrece hoja profunda; sólo se encuentran en ella las hojas superficial y media, cuya disposición es, por otra parte, muy simple.

Partiendo del ángulo de la mandíbula, en donde se confunde con la hoja aponeurótica que separa la región parotídea de la suprahioidea y se continúa también con la vaina del esternocleidomastóideo, la hoja superficial, colocada por debajo del cutáneo, cubre la glándula submaxilar y el músculo digástrico, desciende hacia el hioides y gana la región infrahioidea. Pasa por delante del

hioides sin adherirse a él, y por esto los flemones superficiales de la región suprahióidea se extienden fácilmente a la infrahióidea, y viceversa.

Con relación a la glándula submaxilar, la hoja superficial presenta una disposición de la cual puede dar idea un corte vertical practicado a nivel de la glándula (véase la fig. 158). Sucede que se desdobla envolviendo por completo dicha glándula.

La hoja media parte del hioides, al cual está fuertemente fija, cubre al milohioideo y va a insertarse en la línea milohioidea de la mandíbula inferior. Más hacia fuera cubre al hiogloso, presta una vaina al digástrico, al estilohioideo y al estilogloso, para fijarse en seguida con estos músculos en la apófisis estiloides. Llegada a los límites de la región se confunde con la hoja que cierra por abajo la cavidad parotídea.

En la línea media, las dos hojas superficial y media se confunden en una sola y, como a este punto no llega el músculo cutáneo, son subcutáneas y cubren la parte de los músculos milohióideos, situada entre los vientres anteriores de los digástricos.

*Disposición de la aponeurosis cervical en la región infrahioidea*

Puede decirse que la aponeurosis cervical no tiene realmente importancia sino en la región infrahioidea. Es difícil formarse una idea exacta de su disposición, si no se la estudia en dos cortes del cuello, uno horizontal y otro vertical. Empezaré por describir las tres hojas de la aponeurosis, tales como se presentan en un corte horizontal del cuello (fig. 157).

*Hoja superficial o subcutánea.* — En la línea media, la hoja superficial, lo mismo que en la región suprahióidea, se confunde con la hoja media en el espacio que separa los músculos infrahioideos de uno y otro lado. Algunos han designado este punto con el nombre de *línea blanca cervical.* Por detrás de esta línea blanca, se encuentra la vena yugular anterior. Desde la línea media, la hoja superficial se dirige hacia fuera, cubre una parte de los músculos infrahioideos, de los cuales está separada por una capa laminosa de tejido celular, y gana el borde anterior del esternocleidomastoideo, manteniéndolo aplicado sobre la parte externa de los músculos precedentes. Resulta, pues, que el esternomastoideo cubre, en parte, a estos músculos, y bueno será recordar que, para descubrir la carótida primitiva, conviene penetrar por el intersticio que los separa.

Al llegar al borde anterior del esternomastoideo, la hoja superficial se bifurca, y de las dos resultantes, la externa cubre la cara externa del músculo, y la otra la interna. Llegadas ambas al borde posterior se unen de nuevo para formar una hoja única. De este modo el esternomastóideo resulta encerrado en una vaina completa. Hacia la parte inferior del músculo, esta vaina es menos resistente, y por esto el pus puede salvarla fácilmente, viniendo a formar prominencia debajo de la piel por delante del esternón y de la clavícula.

Velpeau, en sus clínicas, insistía mucho sobre el flemón de la vaina del esternocleidomastoideo, flemón que afecta un aspecto fusiforme extendido a lo largo del cuello en la dirección del músculo. Es indudable que se forman abscesos en el interior de la vaina de este músculo; pero convendría saber si la inflamación se desarrolla en este punto de un modo primitivo o si afecta primeramente los ganglios que se encuentran en la cara profunda del mismo. No me atreveré a establecer una afirmación formal; no obstante, apoyándome en



algunos casos clínicos, me inclino a creer que algunas veces la inflamación del músculo es primitiva.

En cuanto al flemón descrito por Dupuytren con el nombre de *flemón ancho del cuello,* si bien es posible que empiece por la vaina del músculo o por los ganglios linfáticos que lo rodean, es positivamente cierto que no queda limitado a la vaina. Puede extenderse desde la oreja hasta la clavícula y desde la nuca hasta la laringe, y aun a menudo la tumefacción alcanza a la cabeza y al pecho. Aunque sean muy intensos los fenómenos generales que despierta, este flemón raras veces ocasiona disnea, circunstancia que permite creer que su sitio estará entre la hoja superficial y la media de la aponeurosis. Por lo demás, no se ha notado que el pus tenga tendencia a ganar la axila ni el mediastino.

Desde el borde posterior del esternomastoideo, la hoja superficial gana el borde anterior del trapecio, y, como hemos visto anteriormente, cubre en este trayecto el triángulo supraclavicular. Al llegar al trapecio, se comporta como con el esternomastóideo; es decir, que lo envuelve para ir a fijarse luego en las apófisis espinosas después de haberse unido con la del lado opuesto.

*Hoja media esternoclavicular.* — Partiendo de la línea media, en donde se une a la hoja superficial, la hoja media encuentra en seguida a los dos músculos esternohioideo y esternotiroideo, y envuelve a cada uno en una vaina completa. Continuando su trayecto hacia afuera, encuentra al músculo omoplatohióideo, al cual a su vez envuelve, y después va a continuarse con la aponeurosis del trapecio. Así como en la parte inferior del cuello esta hoja está muy desarrollada, apenas se la encuentra en la superior.

*Hoja profunda prevertebral.* — Colocada inmediatamente por delante de la columna vertebral, esta hoja va de una apófisis transversa a la otra y cubre los músculos prevertebrales. En las partes laterales, a nivel del tubérculo anterior de las apófisis transversas, presta una vaina al escaleno anterior.

Consideradas en un corte vertical y anteroposterior del cuello, las tres hojas de la aponeurosis cervical diferirán según que el corte caiga sobre el esternón o sobre la clavícula.

*Aponeurosis cervical considerada en un corte vertical practicado a nivel del esternón* (fig. 159)

La hoja superficial pasa por delante del hioides y termina en la cara anterior del esternón.

La hoja media presenta una disposición mucho más complicada. Partiendo del cuerpo del hioides y del cartílago tiroides, en que se inserta, envuelve lateralmente los músculos esternohioideo y esternotiroideo y desciende con ellos hasta sus inserciones esternales. Se compone, pues, de dos hojas aponeuróticas: una anterior, colocada por delante del esternohioideo, y otra posterior, que está por detrás del esternotiroideo. La hoja anterior se inserta fuertemente en el borde posterior de la horquilla esternal, y así resulta que entre esta hoja y la superficial existe un espacio triangular, cuya base es inferior y está representada por el espesor del esternón.

La hoja posterior se desdobla para envolver completamente al tronco venoso braquiocefálico izquierdo y continuarse luego con el pericardio.