Por detrás del tronco venoso se encuentra el arterial braquiocefálico.

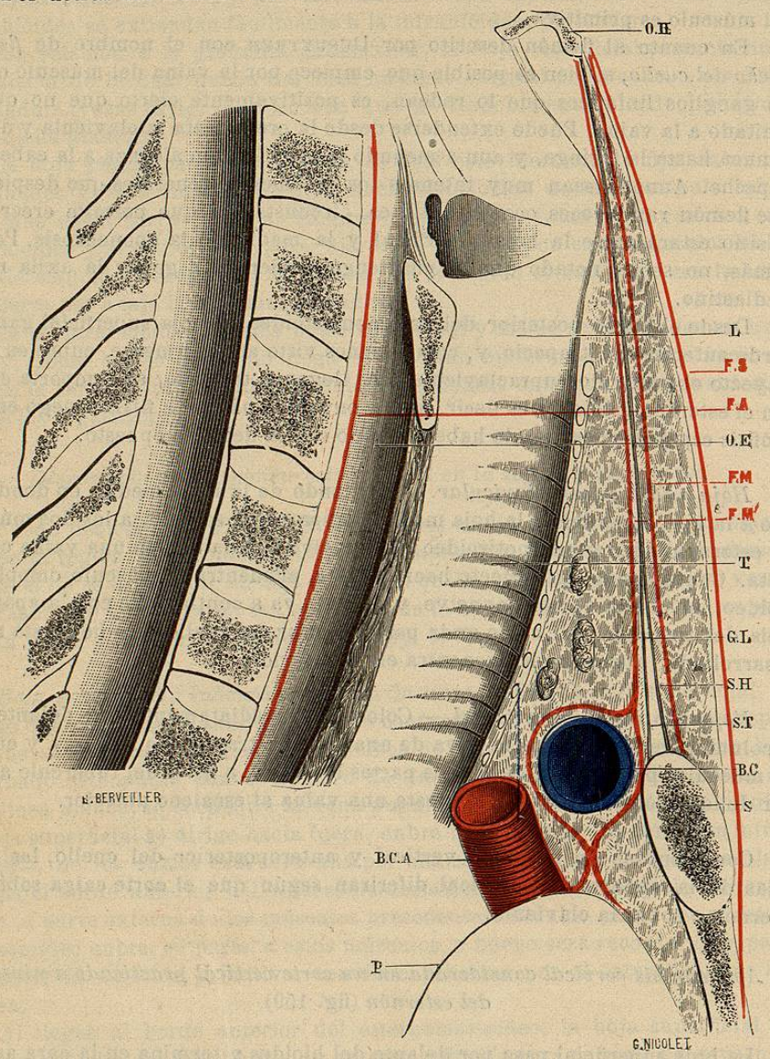

Fig. 159. — *Corte vertical anteroposterior de la región infrahioidea, practicado en la línea media.* (Tamaño natural: adulto)

BC, tronco venoso braquiocefálico izquierdo.
BCA, tronco arterial braquiocefálico.
FA, hoja profunda o prevertebral de la aponeurosis cervical.
FM, hoja media de la aponeurosis cervical.
FM', desdoblamiento de la hoja media que pasa por detrás del esternotiróideo, envuelve al tronco venoso braquiocefálico izquierdo y se fija en el pericardio.
FS, hoja superficial de la aponeurosis cervical.
GL, ganglios linfáticos.
L, laringe.
OE, esófago.
OH, hioides.
P, pericardio.
S, esternón.
SH, músculo esternohioideo.
ST, músculo esternotiroideo.
T, tráquea.

La hoja profunda pasa por delante del cuerpo de las vértebras y no ofrece nada digno de mención.

Aponeurosis cervical considerada en un corte vertical practicado a nivel de la clavícula (fig. 160)

La hoja superficial ofrece la misma disposición que en el corte precedente; es decir, pasa por delante de la clavícula adhiriéndose a ella flojamente.

La hoja media encuentra al músculo omoplatohióideo y lo envuelve en una vaina, después desciende hasta la clavícula y se fija en el borde posterior de este hueso, implantándose fuertemente en la aponeurosis del músculo subclavio. Puede considerarse como prolongación de la hoja media la aponeurosis que parte de la clavícula para dirigirse a la axila, llamada por Gerdy ligamento suspensorio de la axila. Por lo demás, por detrás de la clavícula, la hoja media presta una cubierta fibrosa a la vena subclavia; de manera que las paredes de esta vena están en toda su circunferencia adheridas a un plano fibroso sujeto a su vez al esqueleto; por esto no se aplanan.

La hoja posterior cubre la arteria subclavia, los nervios del plexo braquial y las apófisis transversas.

La hoja media de la aponeurosis cervical constituye en definitiva una lámina cuyo aspecto es muy diferente en las regiones supra e infrahioideas. Simplemente fibrosa y poco desarrollada en la primera, es fibromuscular y muy resistente en la segunda, en donde merece toda la atención del cirujano y del fisiólogo. Fija superiormente al hioides y al cartílago tiroides, esta hoja se inserta por abajo en los bordes posteriores de la horquilla del esternón y de la clavícula, de donde nace el nombre de *esternoclavicular* con que la denomino. Es una lámina fuertemente tensa, colocada por delante de la tráquea y conteniendo en su espesor los gruesos troncos venosos de la base del cuello. He indicado ya que, para A. Burns, Béclard y Blandin, esta aponeurosis tenía por objeto neutralizar el efecto de la presión atmosférica sobre la tráquea durante la inspiración. El doctor Richet cree que, si una vez destruída esta aponeurosis,

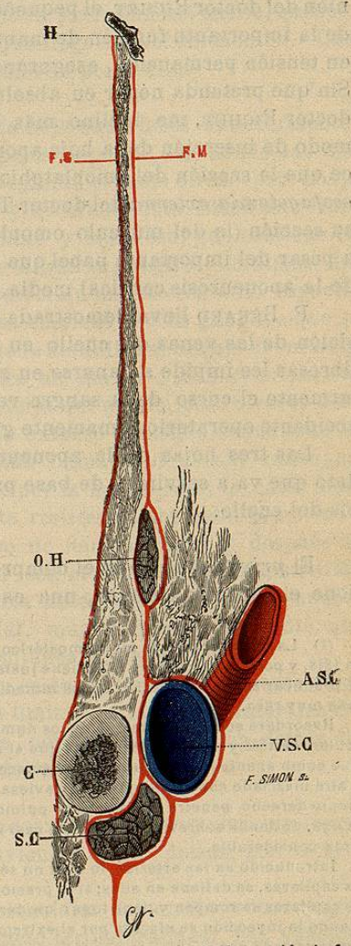

Fig. 160. — *Corte vertical de la región infrahioidea, perpendicular al eje mayor de la clavícula y pasando por la parte media de este hueso.* (Tamaño natural; adulto).

ASC, arteria subclavia.
C, clavícula.
FM, hoja media de la aponeurosis cervical.
FS, hoja superficial de la aponeurosis cervical.
H, asta mayor del hioides.
OH, músculo omoplatohióideo.
SC, músculo subclavio.
VSC, vena subclavia.

que él llama *omoclavicular,* sobrevienen fenómenos asfícticos, es debido, no al aplanamiento de la tráquea, sino a que las paredes venosas que aquélla mantiene abiertas en estado fisiológico se aproximan y suspenden la circulación.

No me consta que los hechos hayan venido a confirmar esta hipótesis, y, en este concepto, me adhiero a la opinión de MALGAIGNE antes expresada. En opinión del doctor RICHET, el pequeño músculo omoplatohioideo estaría encargado de la importante función de mantener la hoja media de la aponeurosis cervical en tensión permanente, asegurando así la circulación de la cabeza y del cuello. Sin que pretenda negar en absoluto a este músculo el papel que le atribuye el doctor RICHET, me inclino más a atribuir mayor eficacia en este sentido al modo de inserción de la hoja aponeurótica de que se trata. Por otra parte, parece que la sección del omoplatohioideo es poco grave, pues leo en la *Tesis sobre la esofagotomía externa* del doctor TERRIER, página 99, lo siguiente: «Según Begin, su sección (la del músculo omoplatohioideo) no tiene grandes inconvenientes, a pesar del importante papel que le atribuye el profesor RICHET sobre la tensión de la aponeurosis cervical media.»

P. BÉRARD lleva demostrada toda la importancia fisiológica de esta disposición de las venas del cuello en la respiración; su adherencia a las paredes fibrosas les impide aplanarse en el momento de la inspiración y facilita singularmente el curso de la sangre venosa; pero, por otra parte, predispone a un accidente operatorio sumamente grave: la introducción del aire en la sangre (1).

Las tres hojas de la aponeurosis cervical circunscriben cuatro espacios, dato que va a servirnos de base para una clasificación anatómica de los abscesos del cuello.

El *primer espacio* es el comprendido entre la piel y la hoja superficial. Contiene el músculo cutáneo, una capa célulograsienta más o menos abundante

(1) La introducción de aire atmosférico en las venas, observada por vez primera por BEAUCHENE en 1818, y por DUPUYTREN en 1822, tiene justamente preocupados a los cirujanos siempre que se trata de practicar alguna operación en las inmediaciones de la raíz del cuello. Este accidente es por fortuna muy raro.

Recordaré someramente que de los numerosos experimentos practicados por mí sobre este particular, en 1868 y en Clamart, resulta que el aire atmosférico obra de un modo enteramente mecánico, y no como agente tóxico. La teoría de su acción se funda exclusivamente en la siguiente ley de física: el aire mezclado con un líquido no atraviesa los capilares. Introducido en las venas, llega al ventrículo derecho, penetra en la arteria pulmonar y se detiene en los capilares del pulmón, que los ocluye, de donde sobreviene la muerte casi inmediata cuando la cantidad de aire introducido es bastante considerable.

Introducido en las arterias, lo cual no sé que nadie antes que yo haya hecho, y proyectado hacia los capilares, se detiene en ellos; si la presión es suficientemente intensa y el órgano poco resistente, los capilares se rompen y tiene lugar un derrame de sangre. Este fenómeno lo mismo tiene lugar cuando la inyección se efectúa por el extremo central que por el periférico de la arteria, porque el aire inyectado por el extremo periférico vuelve por el central, gracias a las anastomosis que se encuentran por encima del extremo inyectado, sin que una sola burbuja atraviese los capilares y pase a la vena. Para comprobar esta aserción, practíquese el experimento siguiente: introdúzcase en el agua un muslo de perro amputado en su raíz; inyéctese aire por la arteria femoral, y se verá que salen burbujas de las arterias situadas en el corte; ni una sola saldrá por la vena. De este modo, y después de distintas hipótesis e investigaciones, he podido explicarme el hecho de una paraplejía completa que apareció rápidamente en un perro en cuya arteria femoral acababa de inyectar aire, Encontré el engrosamiento lumbar de la médula reducida a una papilla negruzca.

Si el aire atmosférico inyectado en la femoral tiene acción principalmente sobre la médula, la tiene sobre el encéfalo cuando se le inyecta en la carótida primitiva; en este caso la acción es extraordinariamente enérgica; algunos centímetros cúbicos de aire bastan para matar a un perro de gran talla. El animal no muere de repente, sino que presenta los mismos fenómenos que un hombre atacado de fractura de la base del cráneo con derrame. Tratándose de una operación en el cuello, no es fácilmente comprensible el mecanismo por el cual el aire puede penetrar en las arterias; no obstante, no es inútil saber que, si sobreviene este accidente, sería quizá aun más grave que la penetración de aire en las venas. Inyectado en las venas, el aire obra sobre el sistema cardiopulmonar; inyectado en las arterias, obra especialmente sobre el sistema nervioso.—*(N. del A.)*

y ramas del plexo cervical superficial. Este es el sitio del flemón superficial o subcutáneo del cuello. Este flemón supura casi siempre y tiene gran tendencia a extenderse por razón de que el espacio es común a toda la región cervical. Sin duda alguna que a esta clase de abscesos, por otra parte bastante raros, es a lo que debe referirse el curioso caso citado por LAMOTTE, de un joven que padecía un absceso que ocupaba toda la extensión del cuello, excepto la nuca. «La garganta estaba tan tumefacta, que llegó á nivel del mentón.» Una sola incisión fué suficiente para curar al enfermo en pocos días.

El *segundo espacio* está circunscrito por la hoja superficial exteriormente, y la media por dentro. Muy estrecho en la parte superior, en donde las dos aponeurosis llegan a ponerse en contacto, el segundo espacio ofrece por abajo una profundidad igual al espesor del esternón y de la clavícula. Llena este espacio una masa considerable de tejido celular laxo y laminoso, que contiene en sus mallas una grasa de color rubicundo y algunos ganglios linfáticos. La mayor parte de los abscesos del cuello se desarrollan en este segundo espacio. Las más de las veces, la inflamación flemonosa empieza por los ganglios que se encuentran en las inmediaciones del ángulo de la mandíbula, debajo del músculo esternocleidomastóideo, y luego se propaga en mayor o menor extensión. Ordinariamente queda limitada a la región lateral del cuello, pero a veces desciende hasta la clavícula. Cuando por ser muy extenso el flemón ocupa todo el segundo espacio, constituye lo que DUPUYTREN llamaba el *flemón ancho;* en este caso, el foco está limitado posteriormente por la hoja media, la cual, afortunadamente, las más de las veces es bastante resistente; por esto, como indicó DUPUYTREN, no existe disnea. En un caso de flemón ancho y después de haber practicado una incisión, pude percibir con el dedo la fuerte distensión que sufría la hoja media. Como que por la parte anterior el absceso no encuentra otro obstáculo la aponeurosis superficial, mucho menos resistente que la media, tiene gran tendencia a abrirse espontáneamente por la piel.

Echese una ojeada sobre la figura 157 y se comprenderá fácilmente cómo un absceso del segundo espacio, cuando está limitado a las partes laterales del cuello, puede venir a formar prominencia, ya por delante, ya por detrás del músculo esternocleidomastóideo, ya por los dos puntos a la vez.

El *tercer espacio* es el más extenso de todos: por delante y por los lados, está limitado por la hoja media o esternoclavicular, y por detrás, por la hoja prevertebral.

Este espacio contiene todos los órganos esenciales del cuello: venas yugulares anteriores superficial y profunda, conducto laringotraqueal, haz vásculonervioso del cuello, esófago, origen del plexo braquial, arteria subclavia, etc., contenidos en vainas celulosas secundarias que en nada cambian la topografía general de este espacio. Además de los órganos precedentes, contiene cierta cantidad de tejido celular laxo que se parece a una serosa, lo cual se explica por los movimientos incesantes del conducto laringotraqueal y del esófago.

Según que se examine este espacio en la figura 159 o en la 160, se verá que está en comunicación directa hacia abajo con la cavidad torácica o con la axila. En su consecuencia, los abscesos del cuello, primitivamente desarrollados en el tercer espacio, o que penetren en él a consecuencia de la ulceración de la hoja esternoclavicular o de la prevertebral, que constituyen sus límites, estos abscesos, digo, se extenderán hacia el mediastino o hacia el hueco de la axila, circunstancia que les da una gravedad especial. Así se comprende que

un tumor desarrollado en este espacio, sobre todo en la porción supraesternal, punto en donde la aponeurosis media es más resistente y está fuertemente tensa, no pueda, sino con muchísima dificultad, crecer por el lado de la piel y determina fenómenos de compresión sobre los órganos contenidos en él. Esta consecuencia sacóla ya de su descubrimiento el mismo ALLAN BURNS. Una prolongación del cuerpo tiroides producirá un resultado idéntico.

El *cuarto espacio* está extraordinariamente apretado, puesto que la hoja prevertebral se aplica sobre la columna vertebral. El gran simpático está comprendido en un desdoblamiento de la hoja prevertebral y, por tanto, en una vaina distinta de la de los gruesos vasos del cuello. Encuéntranse también en él los músculos prevertebrales, el escaleno anterior, el nervio frénico, la arteria y la vena vertebrales dentro del conducto de las apófisis transversas y del tejido celular. En este espacio se sitúan los abscesos por congestión, cuyo origen está en la columna vertebral.

En resumen, haciendo abstracción de la división ordinaria de los abscesos en calientes y fríos, aplicable al cuello lo mismo que a las demás partes del cuerpo, y prescindiendo también de las variedades que llevo mencionadas en el curso de la descripción: absceso suprahióideo, absceso de la vaina del esternomastoideo, tirohioideo, etc., desde el punto de vista anatómico, podemos dividir los abscesos del cuello en cuatro grandes clases correspondientes a los cuatro espacios circunscritos por los planos aponeuróticos. Con todo, desde el punto de vista práctico, podemos reducirlos a dos, según que el pus esté por fuera de la hoja esternoclavicular o por dentro de la misma. Esta segunda división es importantísima, porque, en el primer caso, el pus tiende a salir al exterior, mientras que, en el segundo, se extiende hacia el mediastino o el hueco axilar.

Parte posterior del cuello o región de la nuca

La protuberancia occipital externa y la línea curva occipital superior por arriba, la apófisis espinosa de la séptima vértebra cervical por abajo y el borde anterior del trapecio por los lados, constituyen los límites de la *nuca*.

Esta región es muy corta cuando la cabeza está en extensión, pero se extiende considerablemente colocando ésta en flexión. Cóncava en sentido vertical y convexa transversalmente, presenta en su parte superior y en la línea media una depresión llamada *fosita de la nuca*. Esta fosita está en relación con el agujero occipital.

Las apófisis espinosas de las vértebras cervicales están en su mayoría ocultas por el relieve de los músculos, así es que apenas se pueden percibir más que las de la sexta y séptima; por esto, de la exploración de la nuca se sacan escasos datos acerca de la dislocación de las cuatro o cinco primeras vértebras.

Las capas de que se compone la región, procediendo de atrás adelante, son las siguientes·

La piel; una capa célulograsienta; la aponeurosis de cubierta del cuello; una primera capa muscular superficial, formada por el trapecio y la parte superior del esternocleidomastoideo; una segunda capa muscular formada de arriba abajo por una pequeña porción del complexo mayor, una parte del esplenio, el angular de la escápula, la parte del borde superior del pequeño serrato que traspasa por arriba los límites del romboides, y este músculo mismo; la parte inferior del esplenio y los más elevados haces de refuerzo del músculo sacro-

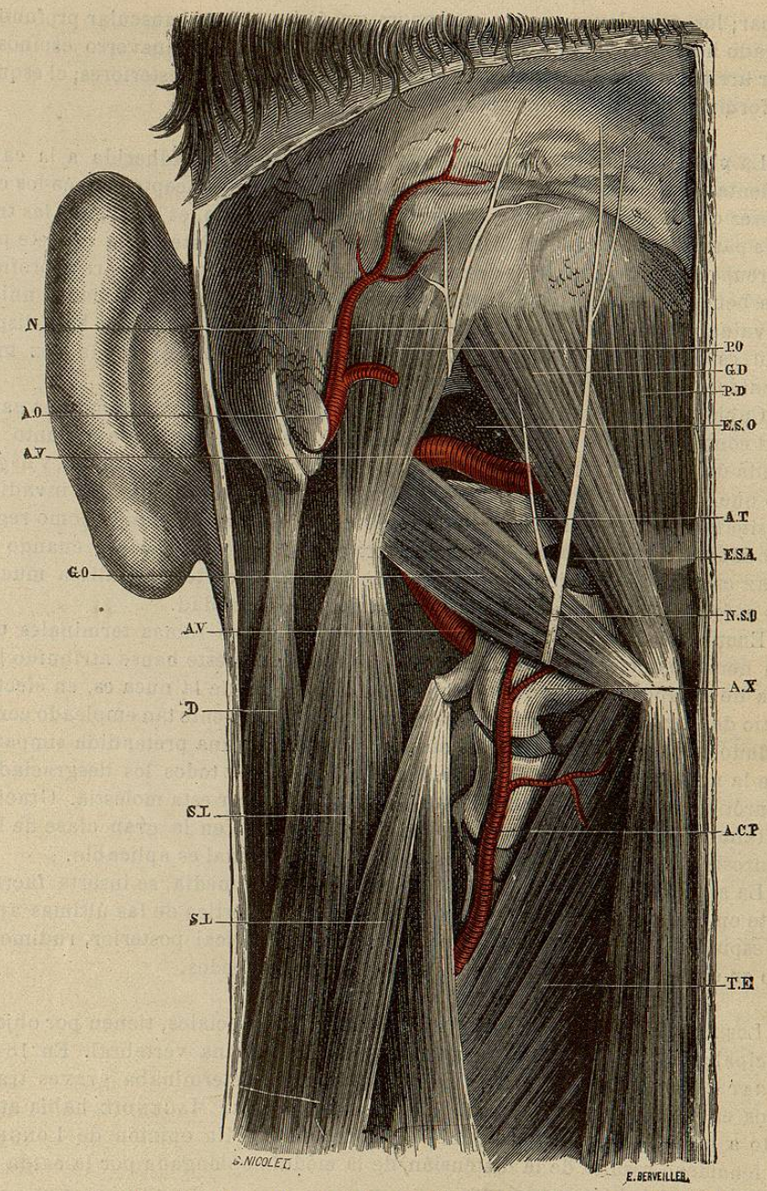

Fig. 161.—*Región profunda de la nuca (la cabeza está en fuerte flexión)* (Tamaño natural; adulto)

ACP, arteria cervical profunda
AO, arteria occipital.
AT, atlas.
AV, arteria vertebral.
AX, axis.
D, vientre posterior del músculo digástrico.
ESA, espacio comprendido entre el atlas y el axis.
ESO, espacio comprendido entre el occipital y el atlas.
GD, músculo recto posterior mayor.
GO, músculo oblicuo mayor.
N, rama posterior del primer par cervical.
NSO, rama posterior del segundo par cervical o nervio suboccipital.
PD, músculo recto posterior menor.
PO, músculo oblicuo menor.
SL, músculo sacrolumbar.
TE, músculo transverso espinoso.