un tumor desarrollado en este espacio, sobre todo en la porción supraesternal, punto en donde la aponeurosis media es más resistente y está fuertemente tensa, no pueda, sino con muchísima dificultad, crecer por el lado de la piel y determina fenómenos de compresión sobre los órganos contenidos en él. Esta consecuencia sacóla ya de su descubrimiento el mismo ALLAN BURNS. Una prolongación del cuerpo tiroides producirá un resultado idéntico.

El *cuarto espacio* está extraordinariamente apretado, puesto que la hoja prevertebral se aplica sobre la columna vertebral. El gran simpático está comprendido en un desdoblamiento de la hoja prevertebral y, por tanto, en una vaina distinta de la de los gruesos vasos del cuello. Encuéntranse también en él los músculos prevertebrales, el escaleno anterior, el nervio frénico, la arteria y la vena vertebrales dentro del conducto de las apófisis transversas y del tejido celular. En este espacio se sitúan los abscesos por congestión, cuyo origen está en la columna vertebral.

En resumen, haciendo abstracción de la división ordinaria de los abscesos en calientes y fríos, aplicable al cuello lo mismo que a las demás partes del cuerpo, y prescindiendo también de las variedades que llevo mencionadas en el curso de la descripción: absceso suprahióideo, absceso de la vaina del esternomastoideo, tirohioideo, etc., desde el punto de vista anatómico, podemos dividir los abscesos del cuello en cuatro grandes clases correspondientes a los cuatro espacios circunscritos por los planos aponeuróticos. Con todo, desde el punto de vista práctico, podemos reducirlos a dos, según que el pus esté por fuera de la hoja esternoclavicular o por dentro de la misma. Esta segunda división es importantísima, porque, en el primer caso, el pus tiende a salir al exterior, mientras que, en el segundo, se extiende hacia el mediastino o el hueco axilar.

Parte posterior del cuello o región de la nuca

La protuberancia occipital externa y la línea curva occipital superior por arriba, la apófisis espinosa de la séptima vértebra cervical por abajo y el borde anterior del trapecio por los lados, constituyen los límites de la *nuca*.

Esta región es muy corta cuando la cabeza está en extensión, pero se extiende considerablemente colocando ésta en flexión. Cóncava en sentido vertical y convexa transversalmente, presenta en su parte superior y en la línea media una depresión llamada *fosita de la nuca*. Esta fosita está en relación con el agujero occipital.

Las apófisis espinosas de las vértebras cervicales están en su mayoría ocultas por el relieve de los músculos, así es que apenas se pueden percibir más que las de la sexta y séptima; por esto, de la exploración de la nuca se sacan escasos datos acerca de la dislocación de las cuatro o cinco primeras vértebras.

Las capas de que se compone la región, procediendo de atrás adelante, son las siguientes·

La piel; una capa célulograsienta; la aponeurosis de cubierta del cuello; una primera capa muscular superficial, formada por el trapecio y la parte superior del esternocleidomastoideo; una segunda capa muscular formada de arriba abajo por una pequeña porción del complexo mayor, una parte del esplenio, el angular de la escápula, la parte del borde superior del pequeño serrato que traspasa por arriba los límites del romboides, y este músculo mismo; la parte inferior del esplenio y los más elevados haces de refuerzo del músculo sacro-

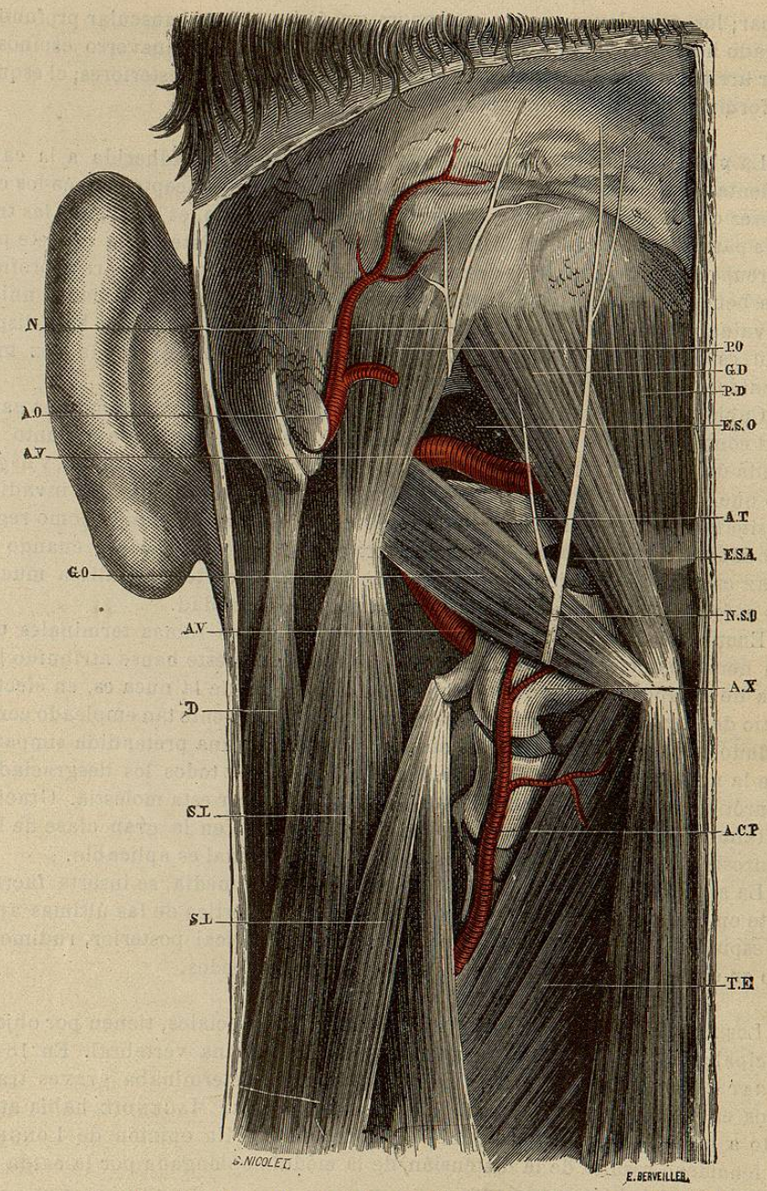

Fig. 161.—*Región profunda de la nuca (la cabeza está en fuerte flexión)* (Tamaño natural; adulto)

ACP, arteria cervical profunda
AO, arteria occipital.
AT, atlas.
AV, arteria vertebral.
AX, axis.
D, vientre posterior del músculo digástrico.
ESA, espacio comprendido entre el atlas y el axis.
ESO, espacio comprendido entre el occipital y el atlas.
GD, músculo recto posterior mayor.
GO, músculo oblicuo mayor.
N, rama posterior del primer par cervical.
NSO, rama posterior del segundo par cervical o nervio suboccipital.
PD, músculo recto posterior menor.
PO, músculo oblicuo menor.
SL, músculo sacrolumbar.
TE, músculo transverso espinoso.

lumbar; los complexos mayor y menor; un último plano muscular profundo, formado hacia abajo por los haces más altos del músculo transverso espinoso, y por arriba, por los dos músculos rectos y los dos oblicuos posteriores; el esqueleto formado por la columna cervical.

La piel de la nuca es muy gruesa y está íntimamente adherida a la capa grasienta y al plano aponeurótico subyacente. En este concepto, ofrece los caracteres que hemos asignado a la piel del cuero cabelludo, es decir, que las tres capas parecen constituir una sola; pero difiere esencialmente de la de éste por la circunstancia de que, lejos de deslizarse fácilmente sobre las partes profundas a beneficio de una capa laminosa muy laxa, está tan íntimamente unida a la vaina del trapecio, que con dificultad se la puede aislar de ella. Esta disposición es muy pronunciada en la parte superior, y disminuye cada vez más a medida que se aproxima a la inferior.

Cubierta hacia arriba por los cabellos, la piel de la nuca contiene una cantidad considerable de glándulas sebáceas, que frecuentemente son el punto de partida de abscesos forunculosos. La nuca es sitio predilecto del ántrax, y hágase lo que se quiera, muchas veces éste no se detiene hasta que ha invadido sucesivamente todos los puntos de la región; por esto he adoptado como regla de conducta el no practicar jamás las extensas incisiones clásicas cuando el ántrax está en sus comienzos. La incisión desbrida los tejidos, alivia mucho a los enfermos, pero no detiene la marcha de la enfermedad.

Encuéntranse en la capa grasienta subcutánea las ramas terminales del gran nervio suboccipital, de modo que a la lesión de éste hanse atribuído los casos de tétanos producidos por un sedal. La región de la nuca es, en efecto, el sitio de elección para aplicar este exutorio, antiguamente tan empleado como olvidado hoy día. La práctica del sedal se fundaba en una pretendida simpatía entre la nuca y el aparato de la visión, de modo que todos los desgraciados amauróticos estaban indistintamente destinados a sufrir esta molestia. Gracias al oftalmoscopio, hoy día nos es permitido ver claro en la gran clase de las amaurosis para distinguir los pocos casos en que el sedal es aplicable.

La aponeurosis cervical, más gruesa en la línea media, se inserta fuertemente en la protuberancia occipital externa y en el vértice de las últimas apófisis espinosas cervicales; constituye el ligamento cervical posterior, rudimentario en el hombre y muy desarrollado en los cuadrúpedos.

Los músculos de la nuca, envueltos en vainas especiales, tienen por objeto principal mantener la cabeza erguida sobre la columna vertebral. En 1845, Longet demostró que la sección de estos músculos determinaba graves trastornos en la estación y locomoción de los animales, que Magendie había atribuído a la substracción del líquido cefalorraquídeo. En opinión de Longet, este fenómeno resulta de la distensión de la médula oblongada por la caída de la cabeza hacia abajo y adelante.

¿Sucede lo mismo en el hombre? En éste la cabeza está dispuesta de manera que puede mantenerse en equilibrio sobre la columna vertebral sin el concurso de los músculos de la nuca, y las articulaciones de la cabeza con el cuello son suficientes para producir este resultado. Esto viene confirmado en el caso siguiente: un zapatero cortóse con su tranchete transversalmente y por completo todos los músculos de la nuca hasta llegar al agujero occipital. Inclinando la cabeza hacia delante, veíase perfectamente el bulbo en el punto más alto del espacio occípitoatloideo, y, sin embargo, este enfermo no presentaba

ninguno de los fenómenos descritos por Longet. Este sujeto murió de repente pocas horas después de su entrada en el hospital. En la autopsia, vióse que estaban divididos los músculos del triángulo suboccipital y que la arteria vertebral no estaba lesionada, si bien había quedado al descubierto en el fondo de la herida.

Los músculos de la nuca, y principalmente el trapecio y el complexo, pueden retraerse y determinar un tortícolis, estudiado (1878) por el doctor Delore (de Lyón) con el nombre de *tortícolis posterior*. En opinión de este autor, este tortícolis es mucho más frecuente que el debido a la retracción del esternocleidomastoideo. Por lo demás, la desviación es la misma en ambos casos; es decir, que la cabeza está inclinada hacia el lado enfermo y la cara vuelta hacia el opuesto. La columna cervical forma concavidad por el lado retraído y convexidad por el opuesto, de donde la existencia de una prominencia considerable de los músculos y de las apófisis transversas. En el caso de retracción del esplenio, la cabeza se inclinaría y giraría hacia el mismo lado; pero parece que hasta el presente no se ha observado la retracción aislada de este músculo.

La tenotomía, que en general surte buen efecto contra la retracción del esternomastoideo, ofrece pocas ventajas aplicada contra el tortícolis posterior, aparte de que casi en ningún caso es aplicable. El mejor tratamiento, y es el que preconiza el doctor Delore, consiste en efectuar maniobras de enderezamiento, previa cloroformización del sujeto. Después de esto se aplica inmediatamente un aparato inamovible para fijar la cabeza en la posición conseguida. Los diversos collares ortopédicos no cumplen tan bien la indicación y son mucho más molestos para el enfermo. El doctor Delore emplea un aparato silicatado; por mi parte, prefiero la gasa enyesada tal como la empleamos para las fracturas de la pierna.

La existencia de una artritis cervical no debe ser un obstáculo para el enderezamiento.

La artritis reumática ¿desempeña el papel principal, único, según algunos autores (Marfan), en la producción del tortícolis posterior, o bien este último es debido a un reumatismo muscular simple primitivo con deformaciones a veces articulares consecutivas? Me parece muy difícil resolver clínicamente esta cuestión, que, por lo demás, no tiene ningún interés práctico.

Las heridas de la nuca, aun las que interesan los músculos, dan poca sangre y, en general, no son graves, a no ser que sean muy profundas. Larrey cita en su *Clínica* el caso curioso de un cazador de caballería que en Egipto recibió un sablazo que le dividió las partes blandas de la región, incluso los músculos, desde la protuberancia occipital hasta la sexta vértebra cervical, cuya apófisis espinosa fracturó. Larrey levantó y suturó este vasto colgajo, después de haber establecido en su base una contraabertura. Dos meses después, el cazador ingresaba de nuevo en el regimiento, pero privado de sus facultades generadoras.

El complexo mayor está separado de la capa subyacente por tejido celular no tan apretado como en los demás puntos de la región.

Quitado este músculo, se encuentra la parte más importante de la nuca, la cual viene representada en la figura 161. En rigor, podríamos describirla por separado con el nombre de *región suboccipital*. Encuéntrase desde luego en este punto un triángulo cuyos bordes están formados por los oblicuos mayor y menor y por el recto posterior mayor. Por dentro del recto mayor, en un plano más profundo, se encuentra el recto posterior menor.

Del borde inferior del oblicuo menor se desprende la rama posterior del primer par cervical; por debajo del oblicuo mayor y más cerca de la línea media, aparece la rama mucho más voluminosa del segundo par cervical, llamada también gran nervio suboccipital, frecuentemente atacado de neuralgia.

Encontramos en este punto tres arterias, de las cuales una, sobre todo, es muy importante: la vertebral. Las otras dos son la occipital y la terminación de la cervical profunda. Una cuarta arteria, la cervical transversa, puede considerarse también como formando parte de la región de la nuca, pero se distribuye por la parte inferior de la misma.

La arteria vertebral, al salir del conducto que le presta la apófisis transversa del axis, se dirige hacia la parte anterior de la apófisis transversa del atlas, a la cual cubre en su concavidad; se hace horizontal, se dobla ligeramente y se aplica en un canal que le ofrece el arco posterior del atlas, y desaparece por debajo del músculo recto posterior mayor, para volverse de nuevo ascendente y penetrar en la cavidad craneal.

Aunque colocada a gran profundidad, la arteria vertebral puede ser herida en su paso a través del triángulo suboccipital. DENONVILLIERS cita de ello cinco ejemplos.

Las venas de la nuca siguen, en general, el trayecto de las arterias y no ofrecen particularidad alguna digna de mención, si no es su comunicación por anastomosis con los senos laterales. De esta comunicación resulta una complicación especial para los ántrax de la nuca: la flebitis de los senos. La abertura de estas venas que permanecen más o menos abiertas en el seno del tejido indurado del ántrax en su primer período, predispone ciertamente a esta terrible consecuencia, y ésta es una de las múltiples razones que me hacen rechazar de la manera más absoluta las incisiones pretendidas abortivas, en tanto que el ántrax no está limitado y transformado en una bolsa purulenta.

Por debajo del triángulo suboccipital encontramos el esqueleto de la región.

A partir del axis, las láminas vertebrales se imbrican una sobre otra para formar el conducto raquídeo; pero está lejos de suceder lo mismo entre el occipital, el atlas y el axis. Existen entre estas tres piezas óseas dos espacios ESO y ESA (fig. 161) a través de los cuales se distinguen las cubiertas de la médula. Estos espacios son tanto más anchos cuanto más doblada está la cabeza. Al espacio comprendido entre el occipital y el atlas corresponde el bulbo y aun la parte más importante del mismo, la llamada por FLOURENS nudo vital. La médula espinal y el bulbo raquídeo están, pues, muy mal protegidos por el esqueleto de la región suboccipital, resultando de aquí una extrema gravedad para las heridas profundas de la nuca: un instrumento punzante muy delgado, introducido por la fosita suboccipital, penetraría fácilmente a través del espacio occipitoatloideo hasta el bulbo y determinaría una muerte instantánea sin desórdenes exteriores apreciables. En cuestiones de medicina legal debe tenerse presente este hecho.

Conviene que nos detengamos un instante en el estudio de la unión de la cabeza con la columna vertebral, unión que tiene lugar por medio de las articulaciones occipitoatloidea, occipitoaxoidea y atloidoaxoidea.

Articulación occipitoatloidea. — Dos cóndilos de superficie convexa por parte del occipital y dos cavidades articulares cóncavas por parte del atlas,

constituyen las superficies articulares que se unen por artrodia. Existen cuatro ligamentos: uno anterior, ligamento occipitoatloideo anterior; se inserta por arriba en la apófisis basilar, por abajo en el tubérculo del arco anterior del atlas, y está colocado inmediatamente por detrás de los músculos rectos anteriores mayores. El otro posterior, ligamento occipitoatloideo posterior, mucho menos resistente que el precedente, se extiende desde el arco posterior del atlas al contorno del agujero occipital.

Los dos ligamentos laterales, externo e interno, se insertan, por una parte, en el occipital, inmediatamente por fuera de las superficies articulares, y por otra, a los lados de las apófisis articulares superiores del atlas.

Esta articulación disfruta únicamente de un movimiento de flexión y extensión: los de rotación tienen lugar entre el atlas y el axis, y los de flexión lateral en las demás vértebras cervicales.

Articulación occipitoaxoidea. — Propiamente hablando, no existe articulación entre el occipital y el axis, puesto que en ningún punto las superficies óseas están en contacto; pero con todo, estos huesos se hallan muy sólidamente unidos entre sí. Esta unión se efectúa por tres ligamentos: uno medio y dos laterales. El ligamento medio, occipitoaxoideo, parte superiormente del contorno del agujero occipital y se confunde con el gran sobretodo ligamentoso posterior por sus fibras más superficiales. Sus fibras medias se insertan en el cuerpo del axis por fuera de la apófisis odontoides; las profundas se insertan en el borde superior del ligamento transverso, que a su tiempo indicaré, para constituir el ligamento *cruciforme*.

Los ligamentos laterales, *odontoideos laterales*, en número de dos, están formados por un haz fibroso, corto, grueso y muy resistente. Superiormente se insertan a cada lado del agujero occipital en una depresión situada por dentro de los cóndilos, se dirigen en seguida algo oblicuamente hacia abajo, aproximándose a la línea media, y se fijan en el vértice de la apófisis odontoides.

Articulación atloidoaxoidea. — El axis está unido al atlas por su cuerpo, por su apófisis espinosa y por sus apófisis articulares, a beneficio de ligamentos que no ofrecen nada digno de especial mención. No podemos decir lo mismo de la articulación odontoatloidea.

He de recordar (véanse las figs. 118 y 119) que de la cara superior del axis se desprende una gruesa apófisis dirigida verticalmente: la apófisis odontoides, cuyo vértice sobresale del atlas por arriba y llega hasta la apófisis basilar.

La cara anterior de la apófisis odontoides se articula con la posterior del arco anterior del atlas. Un muy fuerte ligamento llamado *transverso* se extiende de una masa lateral del atlas a la otra, de modo que divide el agujero que limitan los arcos del atlas en dos partes, una anterior, la menor, y otra posterior, mucho mayor. La anterior está destinada a recibir la apófisis odontoides, y la posterior contiene la médula y sus cubiertas, o mejor dicho, el bulbo raquídeo. Resulta, pues, que la apófisis odontoides está sujeta a nivel de su cuello por el anillo osteofibroso formado por la cara articular del atlas y el ligamento transverso. Este es el tipo de una articulación rotatoria. Existen para esta articulación dos sinoviales: una entre el atlas y la apófisis odontoides, y otra entre ésta y la cara cóncava del ligamento transverso.

Vemos, pues, que el bulbo raquídeo no está separado de la apófisis odontoides más que por el ligamento transverso; de modo que, si una causa cualquiera desgarra o destruye este ligamento, la apófisis puede comprimir el

bulbo y producir una muerte instantánea. Este accidente sobreviene en dos condiciones: a consecuencia de un traumatismo o por efecto de una lesión patológica.

Una luxación hacia delante del atlas sobre el axis, no puede producirse sin determinar la compresión del bulbo, a menos que coexista la favorable circunstancia de haberse fracturado por su base la apófisis odontoides. Esta luxación traumática es muy rara; por una parte, porque son fuertes los medios de unión, y por otra, porque los movimientos exagerados de flexión y de torsión que ocasionan estas luxaciones se efectúan entre la tercera, cuarta y quinta cervicales. Por esto, como lo he hecho notar al estudiar el raquis, este es el punto en que más comúnmente se observa la luxación de las vértebras cervicales. Habíase creído que en el ahorcamiento el atlas se luxaba sobre el axis, lo cual determinaba la muerte; pero no es así, sino que el sujeto ahorcado muere por asfixia como en la estrangulación simple.

La luxación patológica es mucho más interesante, porque el cirujano puede procurar prevenirla.

Las articulaciones de la cabeza con el cuello pueden sufrir, como todas las demás, el tumor blanco. Se da a esta afección el nombre de *mal suboccipital*. Produce una serie de síntomas y, en particular, una rigidez del cuello tal, que el enfermo se mueve siempre como si fuese de una sola pieza, e instintivamente inmoviliza su cabeza con las dos manos cuando va a ejecutar un movimiento de rotación. Los cartílagos se desprenden, se destruyen paulatinamente, prodúcense abscesos, los ligamentos se reblandecen, se dejan distender y acaban por desaparecer; en una palabra, la apófisis odontoides pierde sus adherencias; la cabeza se inclina paulatinamente hacia delante, el atlas se luxa sobre el axis y el enfermo muere de repente al ejecutar el menor movimiento. Recuerdo haber visto a un joven atacado de mal occipital, quien, queriendo bajar de la cama, empezó por sentarse en el borde con objeto de bajar en dos tiempos; pero aun así murió instantáneamente en el momento de poner el pie en el suelo. MALGAIGNE cita casos de luxación patológica en los cuales, habiéndose efectuado muy lentamente la dislocación, la médula pudo guarecerse en uno de los lados del conducto, que en este punto es muy ancho, evitándose así la compresión.

De estos hechos se deduce la consecuencia práctica de que conviene inmovilizar absolutamente la cabeza y el cuello de los sujetos atacados de tumor blanco cervical. Con este fin empleo una especie de minerva que la construyo con gasa enyesada, como para las fracturas de la pierna.

Ganglios linfáticos del cuello

En el cuello, no sólo existen los vasos y ganglios que le son propios, con en las demás partes del cuerpo, sino que es un centro para los vasos linfáticos de las partes inmediatas; en efecto, al cuello van a parar los dos grandes conductos colectores del quilo y de la linfa, que son: el *conducto torácico* y la *gran vena linfática*. Estos conductos se encuentran en la parte más interna de la región supraclavicular: el conducto torácico vacia su contenido en la vena subclavia izquierda, en su confluente con la yugalar interna, al paso que la gran vena linfática desemboca en la vena subclavia derecha.

La presencia de estos conductos contribuye a complicar más las heridas, ya de por sí graves, de la región supraclavicular.

Podemos dividir los ganglios linfáticos del cuello en posteriores y anterolaterales.

Los posteriores (véase la pág. 17, fig. 3) ocupan la parte más elevada de la región de la nuca y han recibido el nombre de ganglios suboccipitales. En número de dos o tres, situados a cada lado de la fosita de la nuca, estos ganglos reciben el grupo occipital de los vasos linfáticos del cuero cabelludo. Sin que tenga nada de específica, la tumefacción de estos ganglios se observa frecuentemente en la sífilis, lo cual depende de las erupciones secundarias tan frecuentes en la piel del cráneo. Por el contrario, es raro que esto suceda por causa de la tuberculosis, circunstancia que establece una muy notable diferencia entre las aptitudes patológicas de los ganglios posteriores y anteriores del cuello.

Los ganglios de la porción anterolateral se subdividen, como esta porción misma, en suprahioideos laterales y medios, infrahioideos, carotídeos, supraclaviculares y retrofaríngeos. Estos últimos los ha estudiado perfectamente el doctor GILLETTE. En los niños, este cirujano ha encontrado constantemente dos, situados por delante del axis a los lados de la línea media. En el adulto, en el cual los ganglios linfáticos están menos desarrollados, frecuentemente no existe más que uno, llamado por SAPPEY preaxoideo. El doctor GILLETTE cree, y yo con él, que los abscesos retrofaríngeos las más de las veces tienen por punto de partida la inflamación de estos ganglios.

Los vasos linfáticos provenientes de la cavidad bucal, de los labios y de la lengua, de la faringe, esófago, laringe, tráquea y cuerpo tiroides, van a parar a los ganglios supra e infrahioideos y carotídeos. Según el doctor SAPPEY, ni siquiera es raro ver a los que nacen del tercio inferior del esófago seguir un largo trayecto para terminar en los ganglios que rodean al tronco venoso braquiocefálico izquierdo; por lo tanto, quizá la tumefacción de estos ganglios podría esclarecer el diagnóstico en ciertos casos obscuros de cáncer del esófago.

Los ganglios del hueco supraclavicular se comunican directamente con la cadena de la axila, la cual recibe a su vez los vasos linfáticos de la mama. Por esto no es raro encontrar por encima de la clavícula una tumefacción ganglionar cuando existe un cáncer en la mama, dato que es preciso buscar con todo cuidado, porque constituye una contraindicación formal de la operación.

Asimismo, cuando un epitelioma se desarrolla en los labios, en la lengua, etcétera, en un período más o menos avanzado, trae consigo la tumefacción de los ganglios suprahioideos. Al principio, no siempre es fácil encontrar una induración ganglionar submaxilar; el mejor modo de exploración consiste en aplicar un dedo en el suelo de la boca, mientras que la otra mano explora la región suprahioidea.

Ya he hecho observar que la mayor parte de los flemones y abscesos del cuello tienen por punto de partida una adenitis; son adenoflemones.

A. RICHARD ha creído encontrar en los ganglios linfáticos el origen de ciertos quistes congénitos del cuello, y los trabajos modernos han confirmado esta opinión, puesto que hoy día está admitido que los quistes serosos congénitos del cuello son linfangiomas.

Los ganglios de la región carotídea, escalonados a todo lo largo de los vasos, están en contacto, sobre todo, con la yugular interna. Se comprende, pues, que un absceso desarrollado en estos ganglios pueda ulcerar la vena y determinar una hemorragia mortal, accidente que ya he señalado como más especialmente propio de los abscesos escarlatinosos.

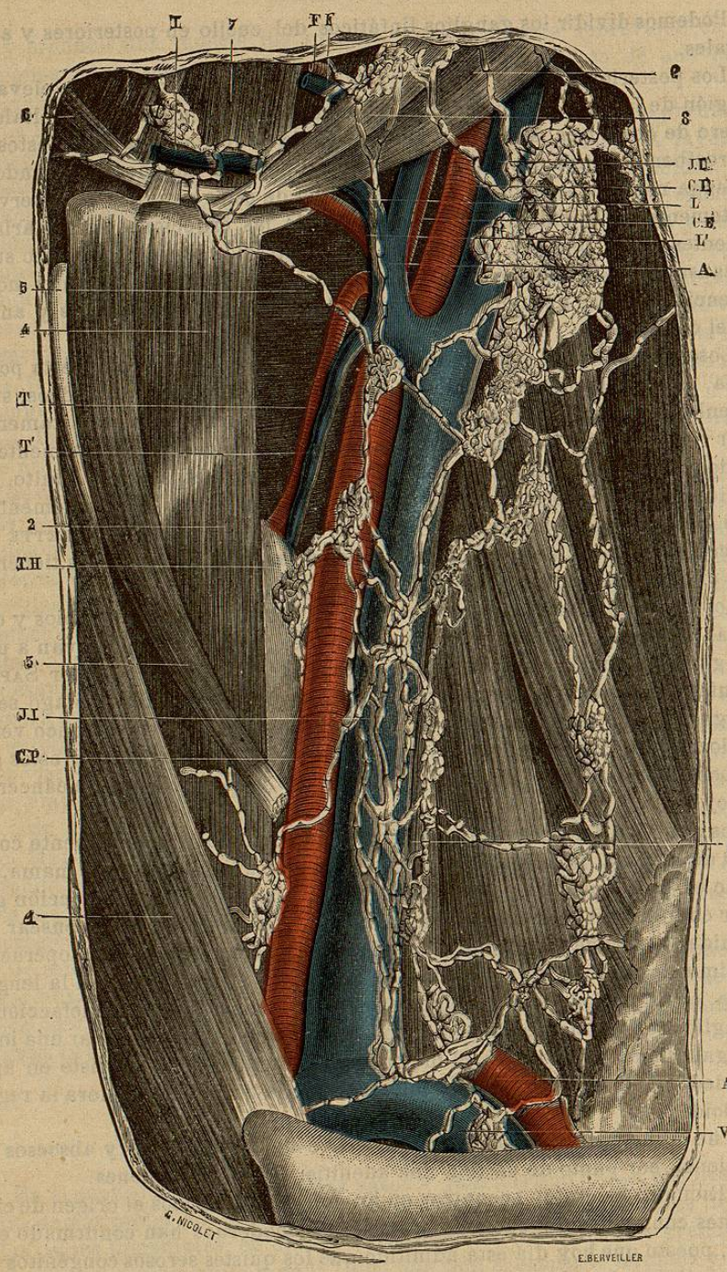

Fig. 162. — *Vasos y ganglios linfáticos del cuello (lado izquierdo).* (Tamaño natural; adulto

A, gruesa vena anastomótica.
AS, arteria subclavia.
CE, carótida externa.
CI, carótida interna.
CP, carótida primitiva.
F, arteria facial.
F', vena facial.
JI, vena yugular interna.
L, vena lingual.
L', arteria lingual.
SC, músculo escaleno anterior.
T, arteria tiroidea superior.
T', vena tiroidea superior.
TH, cuerpo tiroideo.
VS, vena subclavia.
1, músculo esternohioideo.
2, músculo esternotiroideo.
3, músculo omoplatohioideo.
4, músculo tirohioideo.
5, constrictor medio de la faringe.
6, vientre anterior del digástrico.
7, músculo hiogloso.
8, músculo estilohioideo.
9, vientre posterior del digástrico.

La tumefacción de los ganglios carotídeos, por la compresión que ejerce sobre la yugular interna, puede determinar en este vaso la formación de una trombosis, que quizá se extienda hasta los senos de la duramadre, accidente cuya gravedad hemos indicado también (pág. 52). Hasta la simple compresión de la yugular, sin producción de trombosis, según algunos casos citados por el doctor Grenet, sería suficiente para determinar la producción de concreciones sanguíneas en los senos longitudinal superior, lateral y occipital, por el solo hecho del obstáculo a la circulación.

Es un dato de la mayor importancia, desde el punto de vista operatorio, el hecho de que todos los ganglios linfáticos del cuello son *subaponeuróticos*. Resulta, pues, que en ningún caso debe considerarse como insignificante la extirpación de un tumor ganglionar. Sin que pretenda resolver la tan debatida como discutible cuestión de la oportunidad de estas extirpaciones, diré que se encuentran casos en los cuales, a mi entender, la operación está indicada, como, por ejemplo, cuando el tumor es circunscrito y se ha resistido obstinadamente a los tratamientos ordinarios; pero el cirujano debe saber que en el curso de la operación puede verse precisado a ir mucho más allá de lo que creía, porque a un ganglio sucede otro de iguales condiciones, y así puede llegar hasta la misma vaina vásculonerviosa del cuello. Esto es más probable que suceda cuando motive la operación una degeneración cancerosa de los ganglios, porque éstos acostumbran formar una masa adherida a los vasos y, en particular, a la yugular interna, la cual corre peligro de ser interesada. En este caso, creo más prudente abstenerse de operar.

Los ganglios situados por encima del esternón están limitados, por delante, por la hoja media fuertemente tensa de la aponeurosis cervical y, por consiguiente, al hipertrofiarse, pueden comprimir la tráquea, lo cual se observa algunas veces en la adenitis.

Los ganglios linfáticos en general, y los del cuello en particular, pueden hipertrofiarse, no sólo aisladamente, sino en masa, y también sufrir diversas degeneraciones, siendo con mucho la más frecuente la tuberculosis. También se observan en este punto linfadenomas, linfosarcomas y linfocarcinomas. Estas graves afecciones corresponden a la patología general del sistema linfático, de la cual estamos todavía muy lejos de conocer todos los detalles.

Desarrollo de la cara y del cuello

En las primeras fases de la vida embrionaria, las hojas del blastodermo adosadas afectan, por debajo del capuchón cefálico, la forma de cuatro laminillas laterales, cuyas extremidades convergen hacia la línea media. Son los arcos branquiales o viscerales, separados por las hendeduras branquiales o viscerales. Hemos indicado ya el modo de desarrollo del aparato lagrimal (pág. 241) y de los labios (pág. 304); fáltanos decir que el primer arco visceral forma el maxilar inferior, y que, por los mamelones laterales que envía al encuentro del mamelón frontal, este primer arco puede considerarse como