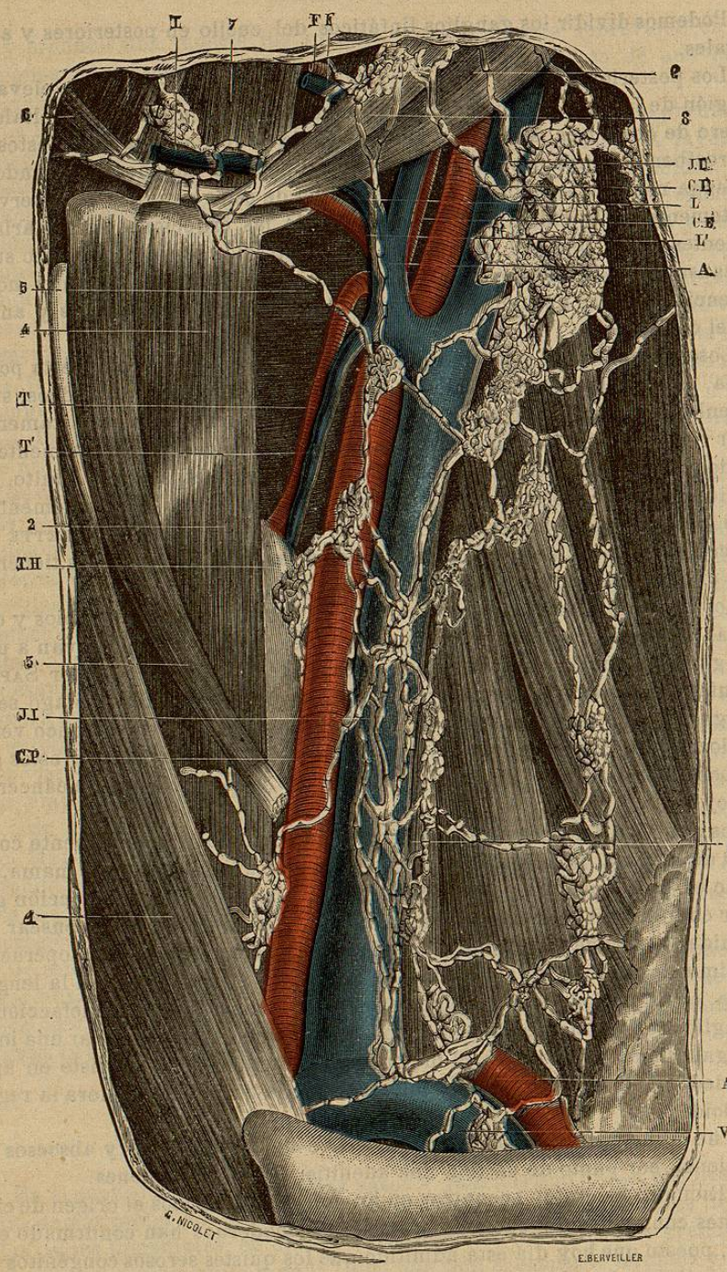

Fig. 162. — *Vasos y ganglios linfáticos del cuello (lado izquierdo).* (Tamaño natural; adulto

A, gruesa vena anastomótica.
AS, arteria subclavia.
CE, carótida externa.
CI, carótida interna.
CP, carótida primitiva.
F, arteria facial.
F', vena facial.
JI, vena yugular interna.
L, vena lingual.
L', arteria lingual.
SC, músculo escaleno anterior.
T, arteria tiroidea superior.
T', vena tiroidea superior.
TH, cuerpo tiroideo.
VS, vena subclavia.
1, músculo esternohioideo.
2, músculo esternotiroideo.
3, músculo omoplatohioideo.
4, músculo tirohioideo.
5, constrictor medio de la faringe.
6, vientre anterior del digástrico.
7, músculo hiogloso.
8, músculo estilohioideo.
9, vientre posterior del digástrico.

La tumefacción de los ganglios carotídeos, por la compresión que ejerce sobre la yugular interna, puede determinar en este vaso la formación de una trombosis, que quizá se extienda hasta los senos de la duramadre, accidente cuya gravedad hemos indicado también (pág. 52). Hasta la simple compresión de la yugular, sin producción de trombosis, según algunos casos citados por el doctor Grenet, sería suficiente para determinar la producción de concreciones sanguíneas en los senos longitudinal superior, lateral y occipital, por el solo hecho del obstáculo a la circulación.

Es un dato de la mayor importancia, desde el punto de vista operatorio, el hecho de que todos los ganglios linfáticos del cuello son *subaponeuróticos*. Resulta, pues, que en ningún caso debe considerarse como insignificante la extirpación de un tumor ganglionar. Sin que pretenda resolver la tan debatida como discutible cuestión de la oportunidad de estas extirpaciones, diré que se encuentran casos en los cuales, a mi entender, la operación está indicada, como, por ejemplo, cuando el tumor es circunscrito y se ha resistido obstinadamente a los tratamientos ordinarios; pero el cirujano debe saber que en el curso de la operación puede verse precisado a ir mucho más allá de lo que creía, porque a un ganglio sucede otro de iguales condiciones, y así puede llegar hasta la misma vaina vásculonerviosa del cuello. Esto es más probable que suceda cuando motive la operación una degeneración cancerosa de los ganglios, porque éstos acostumbran formar una masa adherida a los vasos y, en particular, a la yugular interna, la cual corre peligro de ser interesada. En este caso, creo más prudente abstenerse de operar.

Los ganglios situados por encima del esternón están limitados, por delante, por la hoja media fuertemente tensa de la aponeurosis cervical y, por consiguiente, al hipertrofiarse, pueden comprimir la tráquea, lo cual se observa algunas veces en la adenitis.

Los ganglios linfáticos en general, y los del cuello en particular, pueden hipertrofiarse, no sólo aisladamente, sino en masa, y también sufrir diversas degeneraciones, siendo con mucho la más frecuente la tuberculosis. También se observan en este punto linfadenomas, linfosarcomas y linfocarcinomas. Estas graves afecciones corresponden a la patología general del sistema linfático, de la cual estamos todavía muy lejos de conocer todos los detalles.

Desarrollo de la cara y del cuello

En las primeras fases de la vida embrionaria, las hojas del blastodermo adosadas afectan, por debajo del capuchón cefálico, la forma de cuatro laminillas laterales, cuyas extremidades convergen hacia la línea media. Son los arcos branquiales o viscerales, separados por las hendeduras branquiales o viscerales. Hemos indicado ya el modo de desarrollo del aparato lagrimal (pág. 241) y de los labios (pág. 304); fáltanos decir que el primer arco visceral forma el maxilar inferior, y que, por los mamelones laterales que envía al encuentro del mamelón frontal, este primer arco puede considerarse como

generador único de todas las partes de la cara, boca, nariz, maxilares y paladar.

Vimos ya (pág. 156) que el oído medio y el externo no son más que una transformación de la primera hendedura branquial o faríngea. Por debajo de esta hendedura, se encuentra el segundo arco branquial, del cual nacen el estribo y su músculo, y concurre a la formación del cuello, porque a sus expensas se desarrollan la apófisis estiloides, el ligamento estiloideo y el asta menor del hioides. El tercer arco branquial forma el cuerpo y las astas mayores del hioides. Del cuarto nacen la laringe y la mayoría de las partes blandas del cuello. En el punto de convergencia del segundo y tercer arcos branquiales vense aparecer la lengua y la epiglotis.

Pero, desde el punto de vista práctico, en lo que sobre todo importa fijarnos es en la existencia de las dos últimas hendeduras branquiales que separan los arcos de que acabamos de hablar y que, en las primeras fases de la vida embrionaria, dejan comunicar el embudo faríngeo con el exterior.

En estado normal, estas hendeduras se obliteran pronto; pero la obliteración puede ser incompleta, de donde nace la posibilidad de las *fístulas congénitas del cuello.*

Las fístulas congénitas del cuello, cuya historia resumió primero el doctor Sarrazin y después el doctor Duplay (1), son faríngeas o traqueales. Las primeras pueden ser completas, ciegas-externas o ciegas-internas. El orificio externo puede estar situado lateralmente, en un punto cualquiera entre la articulación esternoclavicular y el ángulo de la mandíbula.

El orificio interno está siempre en la faringe. Es raro observar la obliteración espontánea de estas fístulas. Como su tratamiento puede ser peligroso, y, por otra parte, casi siempre son poco menos que nulos sus inconvenientes, muchos cirujanos, y entre ellos me cuento yo, son enemigos de toda intervención.

En cuanto a las fístulas llamadas traqueales, se conocen tan sólo algunos ejemplos: todas estaban situadas en la línea media y eran ciegas-externas; en realidad, es desconocida su naturaleza.

Ya he dicho anteriormente que, según Veau y Cunéo, pueden desarrollarse a expensas de los restos de estas hendeduras branquiales en la zona cérvicofacial, tumores mixtos, es decir, compuestos de muchos tejidos.

Según estos autores, esta teoría explicaría la localización de estos tumores en los puntos en donde se encuentran restos de las hendeduras branquiales o surcos que separan los diferentes mamelones primitivos de la masa facial.

Así se explican también las analogías que presentan entre sí todos estos neoplasmas, aunque ocupen sitios variados.

Igualmente se comprende así el hecho de su complejidad histológica (células epiteliales, tejido cartilaginoso, tejido conjuntivo) en relación con la multiplicidad de los tejidos que toman parte en la constitución del aparato branquial.

«Podemos, por tanto, dar a estos tumores el nombre de *branquiomas,* término que tiene la ventaja de indicar su origen, sin prejuzgar de su estructura íntima, que puede variar según que predomine tal o cual de los tejidos constitutivos. Por lo demás, la comunidad de origen de estos tumores no implica identidad de evolución. Hay *branquiomas benignos* y *branquiomas malignos,* y parece que la tendencia a la malignidad es tanto mayor cuanto más inferior es el arco a expensas del cual se desarrolla el branquioma.»

(1) En mi *Tratado de Cirugía clínica* llevo publicado un caso notable con su correspondiente figura. — *(N. del A.)*

SECCION CUARTA

DEL MIEMBRO SUPERIOR

El *miembro superior* se compone de cuatro segmentos: *hombro, brazo, antebrazo* y *mano.* Entre el brazo y el antebrazo se encuentra una región intermedia, el *codo,* así como entre el antebrazo y la mano se encuentra la *muñeca.* Debemos, pues, estudiar el miembro torácico en seis capítulos sucesivos.

Fuertemente unido al tronco por su raíz, y libre en el resto de su extensión, el miembro superior es el órgano de la prehensión y del tacto. Los dos miembros superiores obran también a manera de contrapesos y, en ciertas circunstancias, sirven para mantener el equilibrio. Malgaigne citaba el caso de un peatón de correos a quien Dupuytren había amputado el antebrazo izquierdo, y el cual, para ejercer de nuevo su oficio, se veía obligado a hacer continuos esfuerzos para no caerse del lado derecho.

Estando el mienbro superior en comunicación directa con el cuello por sus vasos y nervios, me ha parecido más lógico estudiarlo inmediatamente después de aquél, que no colocarlo, como hacen los demás autores, después de la descripción de la pelvis

CAPITULO PRIMERO

Del hombro

No es fácil definir el *hombro.* En la práctica me parece que no debe haber dudas acerca de la significación de esta palabra. El hombro está formado por la convergencia de los tres huesos que concurren a formar la articulación escápulohumeral: omoplato, húmero y clavícula; el centro, el órgano principal de esta región, es la articulación de que hablamos. En cirugía, nos entendemos perfectamente cuando hablamos de una afección del hombro; esta expresión despierta siempre la idea de una lesión articular o periarticular; un absceso de la axila no es un absceso del hombro; un tumor desarrollado en el hueco supraclavicular tampoco es un tumor del hombro, y, sin embargo, partiendo de la base de que el hombro es el punto de unión del miembro superior con el tórax, la axila y el hueco supraclavicular teóricamente forman parte de él. En esto consiste toda la dificultad.