generador único de todas las partes de la cara, boca, nariz, maxilares y paladar.

Vimos ya (pág. 156) que el oído medio y el externo no son más que una transformación de la primera hendedura branquial o faríngea. Por debajo de esta hendedura, se encuentra el segundo arco branquial, del cual nacen el estribo y su músculo, y concurre a la formación del cuello, porque a sus expensas se desarrollan la apófisis estiloides, el ligamento estiloideo y el asta menor del hioides. El tercer arco branquial forma el cuerpo y las astas mayores del hioides. Del cuarto nacen la laringe y la mayoría de las partes blandas del cuello. En el punto de convergencia del segundo y tercer arcos branquiales vense aparecer la lengua y la epiglotis.

Pero, desde el punto de vista práctico, en lo que sobre todo importa fijarnos es en la existencia de las dos últimas hendeduras branquiales que separan los arcos de que acabamos de hablar y que, en las primeras fases de la vida embrionaria, dejan comunicar el embudo faríngeo con el exterior.

En estado normal, estas hendeduras se obliteran pronto; pero la obliteración puede ser incompleta, de donde nace la posibilidad de las *fístulas congénitas del cuello.*

Las fístulas congénitas del cuello, cuya historia resumió primero el doctor Sarrazin y después el doctor Duplay (1), son faríngeas o traqueales. Las primeras pueden ser completas, ciegas-externas o ciegas-internas. El orificio externo puede estar situado lateralmente, en un punto cualquiera entre la articulación esternoclavicular y el ángulo de la mandíbula.

El orificio interno está siempre en la faringe. Es raro observar la obliteración espontánea de estas fístulas. Como su tratamiento puede ser peligroso, y, por otra parte, casi siempre son poco menos que nulos sus inconvenientes, muchos cirujanos, y entre ellos me cuento yo, son enemigos de toda intervención.

En cuanto a las fístulas llamadas traqueales, se conocen tan sólo algunos ejemplos: todas estaban situadas en la línea media y eran ciegas-externas; en realidad, es desconocida su naturaleza.

Ya he dicho anteriormente que, según Veau y Cunéo, pueden desarrollarse a expensas de los restos de estas hendeduras branquiales en la zona cérvicofacial, tumores mixtos, es decir, compuestos de muchos tejidos.

Según estos autores, esta teoría explicaría la localización de estos tumores en los puntos en donde se encuentran restos de las hendeduras branquiales o surcos que separan los diferentes mamelones primitivos de la masa facial.

Así se explican también las analogías que presentan entre sí todos estos neoplasmas, aunque ocupen sitios variados.

Igualmente se comprende así el hecho de su complejidad histológica (células epiteliales, tejido cartilaginoso, tejido conjuntivo) en relación con la multiplicidad de los tejidos que toman parte en la constitución del aparato branquial.

«Podemos, por tanto, dar a estos tumores el nombre de *branquiomas,* término que tiene la ventaja de indicar su origen, sin prejuzgar de su estructura íntima, que puede variar según que predomine tal o cual de los tejidos constitutivos. Por lo demás, la comunidad de origen de estos tumores no implica identidad de evolución. Hay *branquiomas benignos* y *branquiomas malignos,* y parece que la tendencia a la malignidad es tanto mayor cuanto más inferior es el arco a expensas del cual se desarrolla el branquioma.»

(1) En mi *Tratado de Cirugía clínica* llevo publicado un caso notable con su correspondiente figura. — *(N. del A.)*

SECCION CUARTA

DEL MIEMBRO SUPERIOR

El *miembro superior* se compone de cuatro segmentos: *hombro, brazo, antebrazo* y *mano.* Entre el brazo y el antebrazo se encuentra una región intermedia, el *codo,* así como entre el antebrazo y la mano se encuentra la *muñeca.* Debemos, pues, estudiar el miembro torácico en seis capítulos sucesivos.

Fuertemente unido al tronco por su raíz, y libre en el resto de su extensión, el miembro superior es el órgano de la prehensión y del tacto. Los dos miembros superiores obran también a manera de contrapesos y, en ciertas circunstancias, sirven para mantener el equilibrio. Malgaigne citaba el caso de un peatón de correos a quien Dupuytren había amputado el antebrazo izquierdo, y el cual, para ejercer de nuevo su oficio, se veía obligado a hacer continuos esfuerzos para no caerse del lado derecho.

Estando el mienbro superior en comunicación directa con el cuello por sus vasos y nervios, me ha parecido más lógico estudiarlo inmediatamente después de aquél, que no colocarlo, como hacen los demás autores, después de la descripción de la pelvis

CAPITULO PRIMERO

Del hombro

No es fácil definir el *hombro.* En la práctica me parece que no debe haber dudas acerca de la significación de esta palabra. El hombro está formado por la convergencia de los tres huesos que concurren a formar la articulación escápulohumeral: omoplato, húmero y clavícula; el centro, el órgano principal de esta región, es la articulación de que hablamos. En cirugía, nos entendemos perfectamente cuando hablamos de una afección del hombro; esta expresión despierta siempre la idea de una lesión articular o periarticular; un absceso de la axila no es un absceso del hombro; un tumor desarrollado en el hueco supraclavicular tampoco es un tumor del hombro, y, sin embargo, partiendo de la base de que el hombro es el punto de unión del miembro superior con el tórax, la axila y el hueco supraclavicular teóricamente forman parte de él. En esto consiste toda la dificultad.

Para el cirujano, el hombro es la articulación escápulohumeral con las partes blandas que la rodean inmediatamente; por esto, la ablación del miembro superior es designada con el nombre de desarticulación del hombro. Para el anatómico, el hombro es mucho más extenso: es toda la raíz del miembro torácico. El doctor BERGER, con su amputación *interescápulotorácica* hace una verdadera amputación del hombro. Desde este último punto de vista, es como nosotros debemos considerarlo.

El hombro comprende cinco regiones:

Región clavicular;

Hueco subclavicular;

Región escapular (fosas supraespinosa, infraespinosa y subescapular);

Región escápulohumeral;

Hueco de la axila o región axilar.

REGIÓN CLAVICULAR

La *región clavicular* se divide en una parte media y dos laterales, que respectivamente corresponden al cuerpo y a las dos extremidades de la clavícula.

La parte media de la región comprende las capas siguientes: la piel, las fibras inferiores del cutáneo, una hoja aponeurótica, prolongación de la hoja superficial de la aponeurosis cervical, el periostio, el hueso, el músculo subclavio, la vena y la arteria axilares, el plexo braquial y la pared torácica.

Las capas superficiales son muy delgadas y permiten explorar la clavícula, ya con la vista, ya con los dedos. No ofrecen particularidad alguna digna de mención; me limitaré a observar que, por debajo del cutáneo, se encuentran filetes de la rama supraclavicular del plexo cervical, los cuales, descansando directamente sobre un plano óseo, están expuestos a sufrir contusiones. Me inclino mucho a creer que los dolores extraordinariamente vivos que persisten, si bien es verdad pocas veces, después de una fractura de la clavícula, de lo cual he visto un notable ejemplo, son debidos al englobamiento de uno de estos filetes nerviosos en el espesor del callo.

El periostio es grueso y con mucha facilidad se le puede despegar del hueso, especialmente en los niños. Esta particularidad del periostio en la infancia no es peculiar de la clavícula, pero sin duda que en este punto tiene un especial interés. En efecto, del espesor del periostio y de su floja adherencia al hueso resulta que éste puede fracturarse quedando íntegro aquél; de ahí que frecuentemente no exista dislocación de los fragmentos en los niños, lo cual podrá ser causa de un error de diagnóstico y, desconociendo la existencia de una fractura, se permitirán los movimientos del brazo, dando por resultado una seudartrosis.

En la cara inferior de la clavícula, el periostio se continúa con la cubierta fibrosa del músculo subclavio, y, gracias a esta disposición, la resección del hueso es relativamente fácil y exenta de peligros, a pesar de la proximidad de los gruesos troncos vasculares y nerviosos, porque los protege todo el espesor del subclavio. Esto es cierto, sobre todo cuando se trata de una necrosis o de una caries, aunque ocupe la totalidad del hueso; pero cuando se trata de un osteosarcoma voluminoso, entonces la resección presenta verdaderos peligros, a causa de la posible adherencia a su cara profunda de los troncos vásculo-

nerviosos. Para evitarlos, el mejor procedimiento de resección consistirá en despegar con todo cuidado el periostio de la parte media de la clavícula, pasar por debajo de ella una sierra de cadena y, después de haberla dividido en dos partes, extraer cada una de ellas por separado.

Por su situación superficial, la clavícula es uno de los huesos que están más expuestos a la fractura por causa directa; nótese, además, que la clavícula, colocada desde el tórax al hombro a manera de puente suspendido, queda en falso en su parte media. A pesar de esto, las fracturas por causa indirecta son las que más frecuentemente se observan en ella, lo cual es debido a la dirección del hueso.

En efecto, la clavícula presenta dos corvaduras en sentido inverso, que la hacen perfectamente comparable a una *S* itálica prolongada; una es interna y de convexidad anterior, la otra externa y de convexidad posterior. ¿Cuál es la causa ordinaria de las fracturas de la clavícula? Una caída sobre el muñón del hombro; ahora bien, en este momento, la clavícula se encuentra comprimida entre el suelo y el externón, al cual está firmemente sujeta; sus corvaduras normales tienden a exagerarse y la fractura se produce en una de ellas, casi siempre la interna. La solución de continuidad tiene lugar ordinariamente en el punto de unión del tercio externo con los dos internos, sitio predilecto de las fracturas de la clavícula por causa indirecta. La clavícula puede ceder en dos puntos a la vez, y entonces se observa una fractura doble con fragmento intermedio.

Me parece que este mecanismo explica la oblicuidad constante (de delante a atrás y de fuera adentro) de los fragmentos y los enormes acabalgamientos resultantes. Siendo mucho menor o casi nula la dislocación a consecuencia de las fracturas directas ¿no es más natural buscar en la causa de la fractura, mejor quizá que en el modo de tratamiento empleado, la razón de estas tan grandes diferencias en el resultado obtenido? Todo el mundo sabe la extraordinaria dificultad, mejor dicho, la imposibilidad de mantener reducidas ciertas fracturas de la clavícula, mientras que con el mismo aparato y por el mismo cirujano otras curan sin deformidad apreciable. A mi entender, pues, el mecanismo de la fractura debe contribuir mucho en la elección del aparato que convenga emplear.

En la caída sobre el muñón del hombro, la corvadura interna es la que se exagera casi siempre, y como esta corvadura es poco prolongada, se comprende que el hueso pueda ceder en diferentes puntos, según sea la inclinación del hombro en el momento del choque. A veces cede en un punto muy inmediato a la extremidad interna, de manera que la fractura pudiera en este caso confundirse con una luxación esternoclavicular. Pero la fractura puede producirse en la corvadura externa, la cual es angulosa y de un radio mucho menor que el de la interna, y en este caso tiene lugar siempre en el mismo sitio. No de otro modo puedo explicarme esas fracturas indirectas de la extremidad externa de la clavícula, situadas entre la apófisis coracoides y el acromio, y que en general no presentan otros síntomas que un vivo dolor a la presión en un punto muy limitado.

La clavícula presta inserción en sus bordes, por delante, al pectoral mayor en la parte interna y al deltoides en la externa; por detrás, al esternocleidomastoideo por dentro y al trapecio por fuera. Hase atribuído a estos músculos cierta influencia sobre la dislocación de los fragmentos, sobre todo al esternomastoideo, que se supone que inclina hacia arriba y atrás al fragmento interno sobre el cual se inserta. Sin negar en absoluto esta acción muscular, creo que la dirección del choque desempeña un papel mucho mayor en la dislocación.

porque, si bien los músculos tienen influencia sobre la dislocación secundaria de los fragmentos, no tienen ninguna sobre la dislocación primitiva.

La longitud media de la clavícula es de 16 centímetros. Redondeada y casi cilíndrica en su mitad interna, es aplanada en su mitad externa.

Por debajo de la clavícula encontramos al músculo subclavio alojado en un canal que existe en la cara inferior del hueso. Este músculo, que es fusiforme, se inserta por su extremidad interna en el cartílago de la primera costilla, y por fuera en la clavícula. Resulta de esto que, en una fractura del cuerpo de este hueso, contribuye a llevar al fragmento externo hacia abajo y adentro, y protege los vasos y los nervios axilares contra la acción de los fragmentos.

Al estudiar la aponeurosis del cuello (fig. 160), he demostrado las íntimas

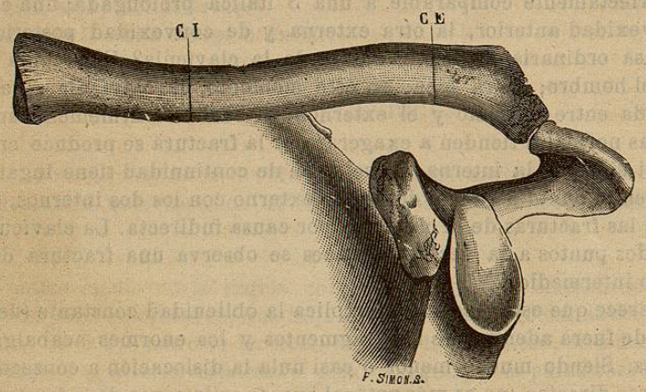

Fig. 163. — *Esqueleto de la región clavicular*

CE, corvadura externa. CI, corvadura interna

conexiones que existen entre el músculo subclavio, la hoja media de la aponeurosis cervical y la vena subclavia.

Debajo del músculo se encuentran: la vena y la arteria axilares y el plexo braquial, órganos que afectan entre sí relaciones importantes, como veremos al estudiar el hueco subclavicular.

Puede suceder que, a consecuencia de una fractura, estos órganos se hallen de tal modo comprimidos que se haga necesaria la resección del callo. El brazo, que se había quedado completamente paralizado, puede recobrar luego la integridad de sus funciones.

De las dos extremidades de la clavícula, la interna o cabeza contribuye a formar la articulación esternoclavicular, y la externa comprende la parte situada entre la apófisis coracoides y la articulación acromioclavicular.

Por delante de la *extremidad interna* de la clavícula, encontramos las mismas capas que en la parte media; por lo demás, cruza superficialmente esta extremidad el haz esternal del esternomastoideo, y profundamente presta inserción al esternocleidohioideo.

La *articulación esternoclavicular* pertenece a la clase de las movibles o diartrosis; representa un doble encaje recíproco y posee dos sinoviales; en efecto, las superficies articulares no se unen directamente, sino con las caras correspondientes de un fibrocartílago interarticular. Fijo a la clavícula por arriba y al esternón por abajo este fibrocartílago, perfectamente estudiado por

Gosselin, sirve de medio de unión; pero su principal objeto consiste en amortiguar el choque entre las dos superficies. Constituye un serio obstáculo a la dislocación hacia arriba de la extremidad interna.

La clavícula, además de articularse con el esternón, se articula también con el cartílago de la primera costilla.

Tres ligamentos, anterior, posterior e interclavicular, unen la clavícula al esternón. Un cuarto ligamento, extremadamente grueso, llamado costoclavicular, la une fuertemente a la primera costilla.

A pesar de estos diversos medios de unión, la clavícula se luxa con alguna frecuencia sobre el esternón. La extremidad interna se dirige unas veces hacia delante y otras hacia atrás: también puede dislocarse directamente hacia arriba. Una presión violenta sobre el muñón del hombro, ejercida ya de atrás adelante, ya de delante atrás, es la causa que más comúnmente hace bascular la extremidad interna de la clavícula en sentido opuesto. Contribuye muy poderosamente a determinar la luxación hacia delante una presión ejercida sobre la otra mitad del tórax en sentido inverso de la que obra sobre el muñón del hombro. En la luxación hacia atrás, parece que desempeña el principal papel una acción directa sobre la clavícula. Hase notado que, en esta variedad, la cabeza de la clavícula muchas veces se inclina al mismo tiempo hacia abajo, ocultándose detrás de la horquilla del esternón; es probable que en el momento del choque el hombro fuese a un tiempo conducido hacia delante y arriba. La presencia de la clavícula detrás del esternón determina a veces síntomas especiales: en algunos casos, se ha presentado una notable dificultad respiratoria, llegando a veces a una intensa disnea, así como en otros se ha visto dificultada la deglución. J. L. Petit observó graves trastornos consecutivos a la compresión de los vasos, y A. Cooper vió un caso en que la arteria subclavia llegó a ser comprimida hasta el extremo de suprimirse el pulso radial.

Si bien la reducción de estas luxaciones es en general muy fácil, especialmente hacia arriba, en que la cabeza de la clavícula se deja deprimir como una tecla de piano, lo difícil del caso es mantenerlas reducidas.

La luxación de la extremidad interna de la clavícula es a veces espontánea; un caso notable de esta índole lo publicó el doctor H. Cazin; el sujeto padecía de mal de Pott con atrofia de la mitad del tórax del mismo lado. Fácilmente puede comprenderse el mecanismo de esta luxación.

La *extremidad externa* de la región clavicular está cubierta por las mismas capas superficiales que los demás puntos de la región, y en ellas se encuentran los filetes de la rama supraacromial del plexo cervical.

He hablado ya de las fracturas que en ella se observan y, por lo tanto, sólo me falta decir algo sobre la *articulación acromioclavicular* y sus luxaciones.

Esta articulación es una artrodia y, por consiguiente, disfruta de muy pocos movimientos; la interlínea articular, según tiene observado el doctor Grout, está situada exactamente en el trayecto de una línea vertical que pasa por la parte media de la cara anterior del brazo, noción que conviene mucho conocer en clínica para la exploración del muñón del hombro. Dos ligamentos unen entre sí las superficies articulares: uno superior, muy resistente, y otro inferior y apenas perceptible. Si bien las luxaciones de la extremidad externa no son raras, serían todavía mucho más comunes, a no existir otros medios de unión para la clavícula; en efecto, ésta se halla sólidamente fija a la cara superior de la apófisis coracoides por dos ligamentos muy resistentes, uno anterior

o *trapezoides* y otro posterior o *conoides*. A pesar de esto, se comprende que un choque violento, obrando directamente sobre la clavícula de delante atrás o viceversa, desgarre estos ligamentos y produzca una luxación; ésta no puede ser completa sino a condición de que tenga lugar este desgarro de los ligamentos. En este caso, como el muñón del hombro no tiene ya la clavícula que lo mantenga separado, tiende a aproximarse a la línea media, y la luxación es casi siempre *supraacromial*. La extremidad del hueso es conducida más o menos hacia delante o hacia atrás, según la dirección del choque; a veces es de tal modo rechazada hacia atrás, que penetra entre las fibras del trapecio. La clavícula se deprime bajo la presión del dedo con la mayor facilidad; pero vuelve a elevarse en seguida, de modo que es muy difícil mantenerla reducida. Por debajo de la clavícula así elevada, y formando relieve debajo de los tegumen-

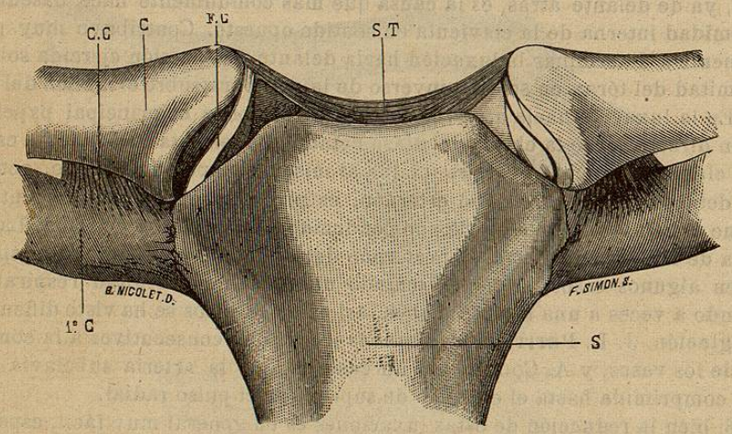

Fig. 164. — *Articulación esternoclavicular*. Las superficies articulares están ligeramente separadas una de otra para que pueda verse el fibrocartílago interarticular

C, clavícula.
CC, ligamento costoclavicular.
1.ª C, primera costilla.
FC, fibrocartílago interarticular
S, esternón.
ST, ligamento interclavicular.

tos, existe una depresión en la cual se hunde el dedo; por esto no es extraño que a primera vista se crea uno que se trata de una luxación del hombro; pero basta estar prevenido para evitar el error: la facilidad de la reducción y la reproducción inmediata de la dislocación, aparte de otros muchos signos, sirven para establecer el diagnóstico. Todo lo más pudiera confundirse la luxación supraacromial con una fractura del cuello del omoplato.

En caso de irreductibilidad y de prominencia considerable del hueso, estaría indicada la sutura o la artrodesis.

También puede producir la luxación una violencia ejercida sobre la extremidad externa de la clavícula en sentido vertical, y entonces será *subacromial;* pero los casos de esta naturaleza son tan raros, que, desde que J. L. Petit señaló el primero, fácilmente pudieran contarse.

¿Qué diremos de la luxación *subcoracoidea* de la clavícula? Indudablemente todo es posible: en los grandes traumatismos se encuentran las más inverosímiles dislocaciones; no obstante, quisiera verla para creer en ella, porque no comprendo que la clavícula pueda alojarse debajo de la apófisis coracoides sin que los tres músculos que se insertan en ella (córacobraquial, porción corta del

bíceps y pectoral menor) hayan sido desgarrados. En rigor, pudiera encontrarse esta lesión en los casos de arrancamiento o aplastamiento del hombro; pero, en estos casos, la luxación es un simple epifenómeno.

La clavícula tiene por objeto mantener el hombro separado del tórax, a manera de arbotante que une estas dos partes entre sí. Por esto, cuando la clavícula está fracturada, el hombro se aproxima al tronco; además, la clavícula se opone a la caída del hombro, y de ahí la depresión de éste y su proyección hacia delante después de la fractura. Muñón del hombro aproximado al tronco, deprimido e inclinado hacia delante, tales son, en efecto, las consecuencias de una fractura de la clavícula.

Malgaigne dijo, y con razón, que la clavícula sirve para mantener la cavidad glenoidea mirando casi directamente hacia fuera, de modo que el húmero pueda dirigirse libremente hacia fuera y con bastante libertad hacia atrás. «Quítese la clavícula, dice, y la cavidad glenoidea mirará hacia delante; en su consecuencia, los movimientos hacia fuera y hacia atrás serán imposibles; el perro, por ejemplo, nada batiendo el agua hacia delante y no podría describir el arco de círculo que recorre hacia fuera la mano del hombre. Tampoco podría abrir mucho los brazos ni extenderlos en cruz, ni elevarlos hacia atrás y afuera, ni llevar las patas detrás del cuello, ni cruzarlas detrás del dorso; todos estos movimientos los permite la clavícula.»

Estos diversos movimientos son quizá menos completos cuando la clavícula se ha consolidado viciosamente, o a la fractura ha sucedido una seudartrosis; pero no por esto dejan de hacerse. En este sentido, he examinado con todo miramiento a un joven que desde su infancia tiene una seudartrosis de la clavícula derecha. Desempeña el penoso oficio de mozo de café en París, y el miembro le sirve absolutamente para todos los usos. No experimenta molestia alguna sino para llevar un peso algo considerable sobre el hombro, lo cual se comprende fácilmente por las relaciones de la cara inferior de la clavícula.

La articulación esternoclavicular, como lo hizo notar Bichat, representa un centro móvil, alrededor del cual se ejecutan los movimientos de circunducción del hombro, movimientos que dejarían de existir en caso de anquilosis. No tengo noticia de que se haya observado ningún caso de esta afección; pero se comprende que pueda existir y, en este caso, creo que el establecimiento de una seudartrosis de la clavícula volvería al hombro la extensión de sus movimientos. Quizá también sería útil una seudartrosis de la clavícula a los enfermos que padecen una anquilosis escápulohumeral, dando así mayor libertad a los movimientos del omoplato, el cual con esto quedaría unido al tórax únicamente por los músculos. Entiéndase, no obstante, que todo esto son simples hipótesis de que en un momento dado la práctica podría aprovecharse.

La clavícula es el hueso en que aparece el primer punto de osificación; y, por el contrario, es uno de los últimos que quedan osificados por completo. En efecto, la extremidad interna se desarrolla por un punto de osificación independiente del cuerpo y no se une al resto del hueso hasta la edad de veinte años. Indico este hecho, porque sabemos que el trabajo fisiológico que se opera alrededor de las epífisis es a menudo punto de origen de graves fenómenos patológicos.

REGIÓN DEL HUECO SUBCLAVICULAR

Debajo de la clavícula existe una depresión que forma simetría con la que encima del mismo hueso se encuentra; lleva el nombre de *hueco subclavicular*.

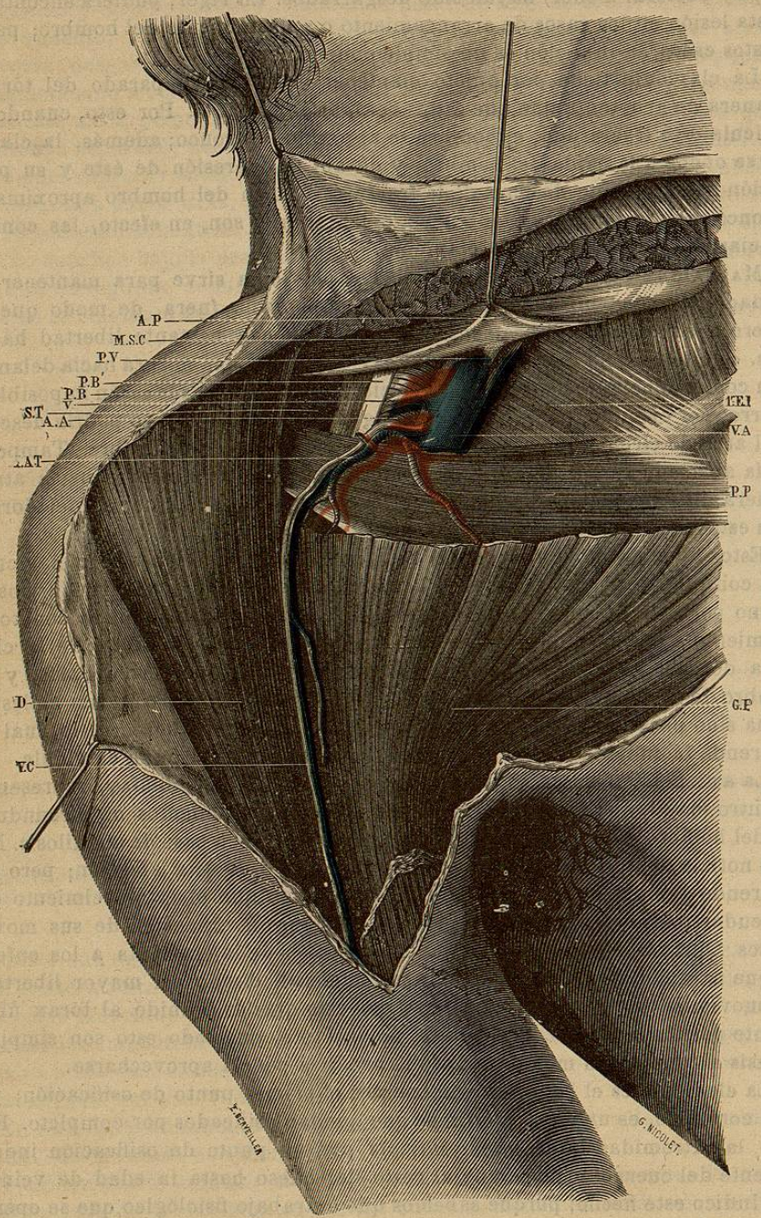

Fig. 165. — *Región del hueco subclavicular.* La cabeza y el miembro superior del sujeto están en la actitud propia para operar en esta región. (Lado derecho)

AA, arteria axilar.
AP, aponeurosis del músculo subclavio, origen de la aponeurosis clavipectoral.
AAT, arteria acromiotorácica.
D, músculo deltoides.
1er EI, primer espacio intercostal correspondiente a la base del triángulo subclavicular.
GP, músculo pectoral mayor.
MSC, músculo subclavio.
PB, cordones profundos del plexo braquial.

Encuéntranse en esta región la arteria y vena axilares, y en ella se practica la operación llamada *ligadura de la axilar por debajo de la clavícula.*

Muy variable, según los sujetos y las edades, el hueco subclavicular puede quedar completamente borrado en los casos de luxación subcoracoidea del hombro y de fractura de la clavícula, así como puede encontrarse en su lugar una prominencia, como en la luxación intracoracoidea, en un flemón de la pared del tórax, etc. Cuando en una mujer que padece un cáncer de la mama se presenta muy poco pronunciado el hueco subclavicular, es muy probable que hayan sido invadidos los ganglios linfáticos.

Después de haber levantado las capas superficiales: piel, capa célulograsienta subcutánea y aponeurosis superficial, se encuentra una primera capa muscular representada por el pectoral mayor, y después una capa celulosa; viene en seguida una aponeurosis profunda, una segunda capa muscular formada por el pectoral menor, el paquete vásculonervioso colocado en medio de una atmósfera célulograsienta laxa, que contiene ganglios linfáticos, y, finalmente, la pared costal.

Nada he de decir de las capas superficiales ni del músculo pectoral mayor, de los cuales me ocuparé al describir la pared anterior del hueco de la axila. La verdadera región subclavicular aparece una vez levantado el músculo pectoral mayor; hecho esto, ofrece el aspecto que representa la figura 165. Su forma es triangular y el vértice de este triángulo está dirigido hacia fuera y corresponde a la apófisis coracoides, cubierta a su vez por las fibras más anteriores del músculo deltoides; la base corresponde a la pared costal a nivel del primer espacio intercostal. La clavícula y el músculo subclavio forman el borde superior, y el pectoral menor el inferior; de donde el nombre de *triángulo clavipectoral* con que se le designa. El área de este triángulo está cubierta por una lámina fibrosa que parte de la aponeurosis de cubierta del músculo subclavio, de la cual es continuación. La aponeurosis *clavipectoral* es en este punto muy fuerte, pero pronto se desdobla para envolver por completo al pectoral menor. La atraviesa de delante atrás la vena cefálica, la cual, abandonando el intersticio del pectoral mayor y el del deltoides, se dirige hacia atrás y adentro para ir a terminar en la vena axilar. Algunas ramas de la arteria acromiotorácica la atraviesan de atrás adelante para distribuirse por los músculos. Hablaremos nuevamente de esta aponeurosis al estudiar el hueco de la axila.

Por debajo de la aponeurosis se encuentra el paquete vásculonervioso. Del mismo modo que hemos visto a la yugular interna cubrir en parte la carótida primitiva, asimismo la vena axilar cubre en parte a la arteria del mismo nombre, cuyo volumen excede considerablemente. Esta vena está situada por dentro y un poco por delante de la arteria. Viene en seguida la arteria axilar, situada por fuera y un poco por detrás de la vena, y finalmente, más hacia fuera se encuentran los nervios del plexo braquial. Uno de los cordones nerviosos de este plexo, el que está en contacto con la arteria, está situado exactamente en el mismo plano que este vaso, y de ahí la mayor frecuencia en esta región que en ninguna de las demás del error de tomar un nervio por la

PB', cordón superficial del plexo braquial.
PP, músculo pectoral menor.
PV, prolongación de la aponeurosis sobre la vena axilar.
ST, espacio correspondiente al vértice del triángulo subclavicular.
V, vena colateral que cruza la arteria axilar y desemboca en la vena axilar.
VA, vena axilar.
VC, vena cefálica.