arteria. Los demás cordones ocupan un plano más profundo. Observación importante: vena, arteria y nervios están en contacto *inmediato,* lo cual no tiene lugar ni por encima ni por debajo de esta región.

La clavícula y la primera costilla, que luego van a articularse juntas, están muy aproximadas la una a la otra en la base del triángulo, y forman entre sí un ángulo muy agudo. La vena axilar ocupa este ángulo y descansa directamente sobre la pared costal. Así se comprende cómo un tumor desarrollado en la cara inferior de la clavícula podría dificultar y aun interrumpir la circulación de los vasos axilares. Una fuerte presión ejercida sobre la clavícula produciría un resultado análogo, principalmente sobre la vena.

La relación del paquete vásculonervioso subclavicular con la pared costal explica los fenómenos que produce a veces la cabeza del húmero dislocada, comprimiendo los vasos y nervios contra esta pared.

La figura 165 demuestra en PV la adherencia de la vena axilar a la aponeurosis clavipectoral, circunstancia que impide el aplanamiento de las paredes venosas cuando se divide el vaso. En la misma se ve, al mismo tiempo que la vena cefálica, otra vena colateral que se dirige transversalmente y cruza la cara externa de la arteria, lo cual pudo constituir una dificultad más en la ligadura del vaso en este sujeto.

De la arteria axilar nace en el triángulo clavipectoral, inmediatamente por encima del pectoral menor, una rama importante, la acromiotorácica. Esta arteria se presenta ante el bisturí del operador antes que el tronco principal, y debe hacerse lo posible para evitarla, lo cual se consigue aproximándose a la clavícula.

El paquete vásculonervioso está rodeado por todos lados de una abundante cantidad de tejido celular laminoso y laxo, que se continúa con el del hueco supraclavicular y el del hueco de la axila, y de ahí la fácil propagación de los focos purulentos en estas diversas regiones, como también las infiltraciones sanguíneas en caso de herida. Encuéntranse en este punto numerosos ganglios linfáticos que pueden inflamarse a consecuencia de una pequeña herida de un dedo, por ejemplo, y ser el origen de un flemón grave. Al hablar de la axila, me ocuparé de estos flemones. Los ganglios se ponen frecuentemente tumefactos en los casos de cáncer de la mama y, por la compresión que determinan, suelen ocasionar violentos dolores en el trayecto de los nervios y el edema del miembro superior.

Visto lo que antecede, ¿hay necesidad alguna de hacer notar cuán graves deben ser las heridas profundas del hueco subclavicular? El aneurisma arterial y el arteriovenoso pueden desarrollarse en este punto, y nada he de añadir aquí sobre este particular a lo dicho con motivo de los grandes vasos del cuello.

Si nos fijamos en la circunstancia de que desde la salida de la arteria subclavia de entre los escalenos hasta el origen de la rama acromiotorácica no nace ninguna colateral, comprenderemos que la ligadura de la axilar, inmediatamente por debajo de la clavícula, sea una buena ligadura, desde el punto de vista de la producción del coágulo; lo que sí conviene es ligar lo más cerca posible del hueso.

He aquí someramente las reglas que sirven para esta operación:

Practicar una incision horizontal por debajo de la clavícula. Esta incisión no debe ser absolutamente paralela al borde anterior de este hueso, sino que debe partir del vértice de la apófisis coracoides, a fin de descubrir más fácilmente el borde superior del pectoral menor, borde que constituye un excelente

punto de referencia. Divídanse sucesivamente: la piel, la capa célulograsienta subcutánea, la aponeurosis superficial y el músculo pectoral mayor. Se conoce que el músculo está dividido por completo cuando se encuentra una capa celulosa. Divídase la aponeurosis clavipectoral, fijándose ya más atentamente en lo que se hace, y váyase en busca del pectoral menor; procúrese respetar la vena cefálica, la cual puede servir de guía para llegar a la vena axilar; a beneficio de unas pinzas y de la sonda acanalada, búsquense los vasos, empezando por la vena, sepárese ésta hacia dentro y denúdese la arteria que está inmediatamente por fuera y un poco por detrás de aquélla; finalmente, se cogerá el vaso de dentro afuera, para evitar la herida de la vena.

REGIÓN ESCAPULAR

La *región escapular* tiene por órgano fundamental el omoplato y comprende las tres fosas que se describen en este hueso: supraespinosa, infraespinosa y subescapular.

Los órganos que se encuentran en cada una de estas fosas son los siguientes, procediendo de la piel al esqueleto:

Fosa supraespinosa: la piel, una capa célulograsienta subcutánea bastante densa, el músculo trapecio, un pelotón grasiento de mucho grosor, que llena todo el espacio que deja libre el músculo, y, por consiguiente, más grueso en la parte anterior que en la posterior; la aponeurosis supraespinosa, que sujeta al músculo supraespinoso y le forma una especie de vaina osteofibrosa; el músculo supraespinoso y el esqueleto.

Fosa infraespinosa: la piel, la capa célulograsienta subcutánea, una capa muscular formada por el borde posterior del deltoides por delante, una pequeña porción del trapecio por detrás y el dorsal ancho por abajo; la aponeurosis infraespinosa, los músculos infraespinosos, redondo mayor y redondo menor, y el esqueleto.

La *fosa subescapular* la llena el músculo de este nombre, cubierto a su vez por la aponeurosis subescapular. Entre la aponeurosis y el músculo existe una gran cantidad de tejido celular laxo, como infiltrado, que, por lo demás, ofrece caracteres idénticos al de la axila.

Las *arterias* de la región escapular son muchas y se distinguen por formar una especie de círculo anastomótico entre la subclavia y la axilar, lo cual permite el restablecimiento de la circulación en el miembro superior después de la ligadura de la subclavia por fuera de los escalenos, o la de la axilar debajo de la clavícula.

Estas arterias son: las escapulares *superior, posterior* e *inferior*. Llevamos indicado ya el origen de las dos primeras en la arteria subclavia y sus relaciones en el hueco supraclavicular.

La escapular superior penetra en la fosa supraespinosa a nivel de la escotadura coracoidea, convertida en agujero por un ligamento, y pasa por encima de este último, mientras que el nervio supraespinoso pasa por debajo del mismo: la arteria rodea en seguida el borde anterior de la espina del omoplato y termina en la fosa infraespinosa, en donde se anastomosa ampliamente con la escapular inferior, rama de la axilar.

La escapular posterior gana el ángulo superior y posterior del omoplato, desciende por todo lo largo del borde espinal y se anastomosa en la fosa infraespinosa con las escapulares superior e inferior.

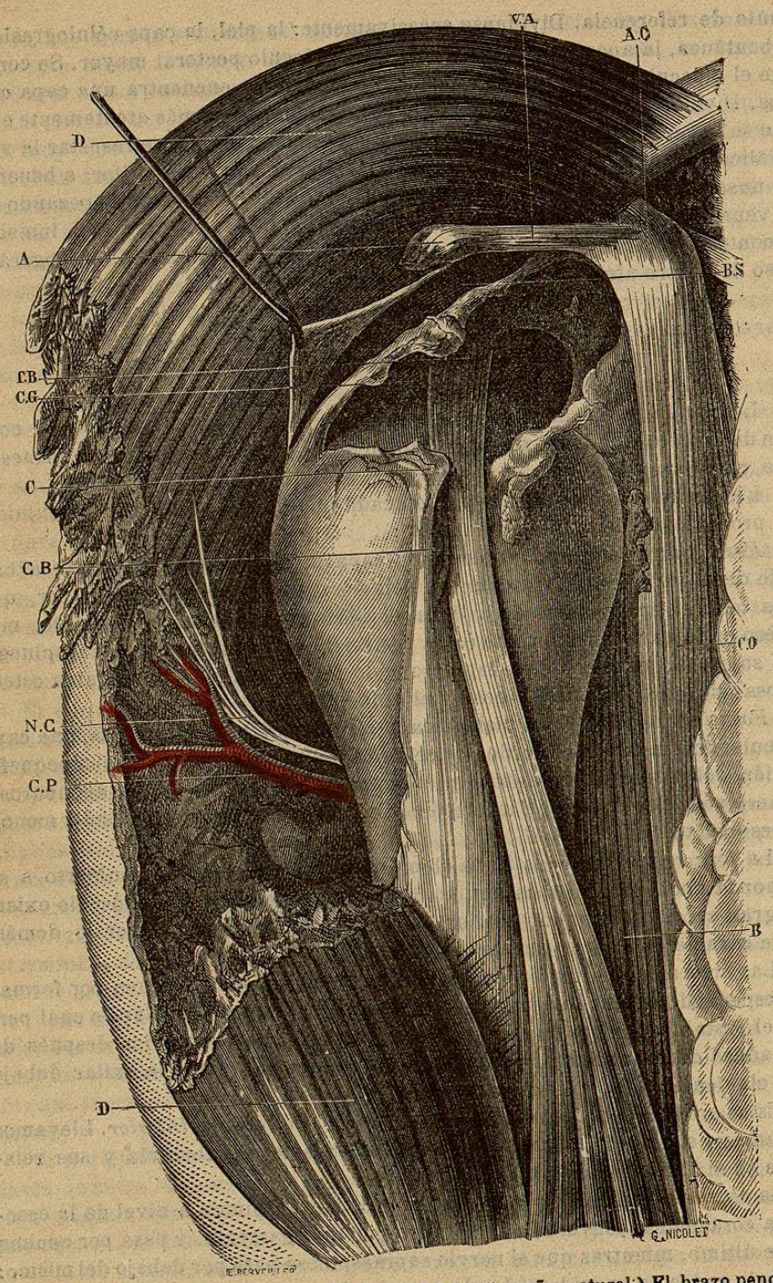

Fig. 166. — *Región escápulohumeral derecha.* (Adulto; tamaño natural.) El brazo pende a lo largo del tronco en la posición intermedia entre la pronación y la supinación. El húmero está ligeramente tirado hacia abajo.

A, acromio.
AC, apófisis coracoides.
B, porción corta del bíceps.
BS, bolsa serosa subdeltoidea, cuya pared está levantada por una erina
C, cápsula articular dividida en su inserción en el cuello anatómico.
CB, corredera bicipital.
CG, cavidad glenoidea.
CO, músculo córacobraquial.
CP, arteria circunfleja posterior.
D, músculo deltoides.
NC, nervio circunflejo.
TB, tendón de la porción larga del bíceps.
VA, bóveda acromiocoracoidea.

La escapular inferior nace de la axilar a nivel del borde inferior del tendón del músculo subescapular, desciende a lo largo de este borde, después de haberse distribuído por los músculos de la región, y se anastomosa con las otras dos escapulares.

Las *venas* siguen el trayecto de las arterias.

Los *vasos linfáticos* van a parar a los ganglios del cuello y de la axila.

Los *nervios* provienen del plexo braquial y son: el supraespinoso y las ramas subescapulares.

La región escapular ofrece tan escaso interés quirúrgico, que he debido contentarme con una simple enumeración de los órganos que en ella se encuentran. Señalaré especialmente las aponeurosis, que convierten las fosas en verdaderas cavidades osteofibrosas, de manera que las colecciones purulentas quedan perfectamente circunscritas; de estos tejidos fibrosos pueden nacer fibromas, y parece que esta neoplasia tiene una especial predilección por el ángulo inferior del omoplato.

Las fibras musculares se insertan, no en un solo punto del omoplato, sino en toda la superficie de este hueso y en las crestas que en él se encuentran. Por esto las fracturas del cuerpo del omoplato no traen consigo la dislocación de los fragmentos, sino que los mantienen en su sitio las fibras musculares que en uno y otro lado se insertan. De esta adherencia de los músculos resulta también que las esquirlas óseas, producidas por una herida de arma de fuego, tienen menos tendencia a necrosarse y se las puede dejar abandonadas. Sin embargo, cuando las heridas supuran con mucha abundancia, no se debe titubear en proceder a la resección del hueso, ya sea total, ya parcial, como lo hizo tres veces con gran éxito el doctor CHIPAULT (de Orleáns) durante la última guerra. También se ha practicado diferentes veces la resección del omoplato por lesiones orgánicas. El doctor RIGAUD ha publicado una excelente observación de esta índole. También yo, en 1879, practiqué esta resección en el hospital Beaujon a una joven cuyo omoplato estaba repleto de hidátides. Es de notar que esta afección hidatídica se había desarrollado después de una fuerte contusión recibida en este punto, y este primer hecho fué el que me indujo a establecer la siguiente proposición: Casi todos los quistes hidatídicos, hasta los del hígado, han tenido por *causa determinante* una contusión anterior.

Para denudar el hueso, procediendo de atrás adelante, sería necesario practicar una primera incisión, paralela a la espina del omoplato, y otra paralela al borde espinal.

Cuando un sarcoma se ha extendido a las diversas regiones del hombro y ha invadido al omoplato, la ablación presenta tales dificultades que yo las tengo por insuperables. A BERGER corresponde el mérito de haber extendido los límites de la intervención, quitando todo el miembro superior con su raíz a beneficio de una operación a la que ha dado el nombre de *amputación interescápulotorácica.* La principal precaución que conviene tomar consiste en asegurar la hemostasia; así, después de haber resecado la parte externa de la clavícula, BERGER aplica una doble ligadura sobre la arteria y la vena subclavias. Este enorme traumatismo no resulta tan grave como era de presumir, lo cual es tanto más ventajoso cuanto que se trata, en general, de sujetos jóvenes.

Los movimientos del omoplato sobre el tórax pueden determinar la producción de bolsas serosas accidentales, que pueden inflamarse y dar origen

a los síntomas propios de esta clase de afecciones. El doctor TERRILLON ha señalado la existencia de ruidos de frote debidos a esta causa.

REGIÓN ESCÁPULOHUMERAL

La *región escápulohumeral,* descrita también con el nombre de *muñón del hombro,* está representada exteriormente por la parte superior del deltoides, músculo que marca los límites de esta región en todos sentidos; por esto algunos autores la llaman *región deltoidea.* Su centro y órgano principal es la articulación escápulohumeral.

Los elementos que entran en la composición de esta región son en corto número. Procediendo de fuera adentro, encontramos en ella: la piel, la capa célulograsienta subcutánea y la aponeurosis de cubierta del músculo deltoides; el músculo deltoides, una capa de tejido celular laxo, laminoso, y una bolsa serosa especial; los tendones del bíceps (porciones larga y corta) y el músculo córacobraquial, la cápsula articular, la cabeza humeral y la cavidad glenóidea.

En realidad, desde el punto de vista operatorio, la articulación escápulohumeral no está cubierta más que por los tegumentos y el músculo deltoides; por esto es tan fácilmente accesible.

El muñón del hombro es regularmente redondeado, lo cual es debido al relieve que forma hacia fuera la cabeza del húmero. Por esto, cuando esta cabeza abandona la cavidad glenoidea, inclinándose hacia dentro, el músculo deltoides, que no está levantado, se aplana, desciende en línea recta de la extremidad del acromio, sobre el cual la piel parece reflejarse, ofreciendo el aspecto de una pieza de vestir colgada de una percha. El muñón del hombro queda aplanado, anguloso, y el acromio forma una prominencia apreciable al tacto. Aplicando el dedo sobre esta superficie plana, se hunde en ella deprimiendo el músculo, y puede llegar a tocar la cavidad glenoidea, si el sujeto está flaco y poco musculado. Se hace todavía más perceptible la depresión subacromial colocando el brazo en abducción. Señalaré igualmente la especie de hendedura o muesca que al mismo tiempo se nota en la cara externa del brazo, a nivel de la inserción deltoidea. Todos estos datos son excelentes signos de luxación del hombro hacia delante.

La conformación del muñón del hombro es muy variable según los sujetos. Los hay en quienes la cabeza humeral forma prominencia hacia delante, de modo que la depresión normal que se encuentra detrás, debajo del acromio es muy exagerada, y podría a veces hacer creer en una luxación del hombro. En otros, el muñón es un poco aplanado, lo cual puede también dificultar el diagnóstico en ciertos casos de contusión del hombro.

En las capas superficiales del muñón del hombro, sólo haré observar que, en el tejido celular subcutáneo y a nivel de la cara superior del acromio, existe a veces una bolsa serosa, la *supraacromial,* especialmente desarrollada en los sujetos que llevan pesos sobre el hombro.

Los filetes terminales de las ramas supraacromial y supraclavicular del plexo cervical corren por la capa subcutánea para terminar en la piel. La parte posterior de la piel del hombro recibe además otra rama, llamada *rama cutánea* del hombro, procedente del nervio circunflejo. Con bastante frecuencia se observa, a consecuencia de una luxación del hombro, una parálisis del músculo deltoides, que se ha atribuído a una contusión o distensión de este

nervio. Al doctor T. ANGER se le ocurrió la ingeniosa idea de comprobar, en el momento del accidente, el estado de sensibilidad del distrito cutáneo de este ramo, a fin de que sirviera de fundamento para el pronóstico.

El músculo deltoides cubre por todos lados la articulación escápulohumeral. Se inserta, por arriba, en el labio inferior de la espina del omoplato, en el borde externo del acromio y en el borde externo del tercio anterior de la clavícula. Por abajo, se inserta por tres tendones en las dos ramas y en la punta de la V deltoidea. Este músculo es fasciculado; entre sus haces existe una cierta cantidad de tejido céluloadiposo, que puede ser punto de origen de un lipoma. Estos lipomas *intradeltoideos* es muy difícil distinguirlos de un quiste.

El deltoides es el músculo *abductor* del brazo; es el único encargado de llenar esta función: por esto su parálisis trae consigo la pérdida completa de la abducción. Todavía no se conoce a ciencia cierta la causa de este accidente, que se presenta a consecuencia de luxaciones o contusiones del hombro. ¿Será debido a una distensión, desgarro o contusión del nervio circunflejo, o simplemente a una contusión del músculo mismo, o a una prolongada inmovilización? Volveré a ocuparme más adelante, al estudiar el hueco de la axila, de la grave cuestión de las parálisis totales o parciales del plexo braquial consecutivas a traumatismos del hombro.

En todos los casos, la parálisis del músculo deltoides constituye un accidente tanto más serio cuanto que puede persistir indefinidamente. Sería, pues, muy útil preverla en el momento mismo de la luxación; en este concepto es interesante la comprobación del doctor T. ANGER.

Como resultado de una caída sobre el muñón del hombro se desarrolla a veces una neuralgia del nervio circunflejo, que puede confundirse con una periartritis y cuya existencia se revela por el trayecto que sigue el dolor y la existencia de puntos dolorosos. Estos hechos, poco conocidos, debe tenerlos presente el clínico, porque la aplicación de un vejigatorio volante sobre el trayecto del nervio puede producir una rápida mejoría.

El músculo deltoides está tapizado por su cara interna por una hoja aponeurótica que, junto con la aponeurosis superficial, contribuye a formarle una vaina completa. Más profundamente existe una capa de tejido celular muy laxo, que facilita los movimientos de la cabeza humeral. En ella se encuentran constantemente una o más bolsas serosas. Una de ellas BS (fig. 166) es constante, se denomina *subdeltoidea* y está suficientemente desarrollada en estado normal para contener unos 30 gramos de líquido. Esta cavidad puede ser sitio de colecciones serosas o purulentas que atribuiríamos a la articulación escápulohumeral, a no estar prevenidos de lo que puede suceder. El examen atento del juego de las superficies articulares permite evitar el error. Una segunda bolsa serosa, que no me ha parecido constante, se encuentra por encima de la apófisis coracoides; está mucho menos desarrollada que la precedente.

Debajo de la capa celulosa subdeltóidea se encuentran: el tendón de la porción larga del bíceps, antes de penetrar en la corredera bicipital, y los tendones de la porción corta, del córacobraquial y del pectoral menor, que se insertan en la apófisis coracoides.

Viene en seguida la *cápsula articular.* Esta cápsula se inserta, por una parte, alrededor de la cavidad glenoidea y, por otra, en el cuello anatómico del húmero, y se distingue por su laxitud, al revés de lo que sucede con la cápsula coxofemoral; por lo demás, es poco resistente y opone un muy débil obstáculo a la luxación de la cabeza del húmero. A nivel de las tuberosidades

interna y externa de la cabeza humeral, la refuerzan, ó mejor, la reemplazan los tendones de los músculos subescapular, supraespinoso, infraespinoso y redondo menor, los cuales forman cuerpo con ella. También la refuerza por la parte anterior un haz fibroso que parte de la apófisis coracoides. Por delante y por abajo desciende hasta el cuello quirúrgico y se confunde con el periostio, de modo que fácilmente puede practicarse la resección subcápsuloperióstica por el procedimiento de OLLIER. Esta cápsula es incompleta; a nivel del tendón del subescapular está constantemente perforada, abertura que representa un verdadero ojal, por el que sobresale una prolongación de la sinovial articular. Este fondo de saco sinovial puede distenderse en la hidrartrosis escápulohumeral, formando prominencia en la parte anterior e interna del muñón del hombro, sitio de elección para buscar la fluctuación en esta enfermedad.

He de recordar que la abertura de la cápsula constituye uno de los tiempos difíciles de la desarticulación escápulohumeral, porque generalmente se introduce la punta del cuchillo por debajo de la bóveda acromiocoracoidea para ir a dividir la cápsula en su inserción glenoidea. Para simplificar este tiempo, es necesario aplicar verticalmente la hoja del cuchillo sobre la prominencia de la cabeza humeral, de modo que la cápsula se abra en su parte media.

Abierta la cápsula, se encuentra el tendón de la porción larga del bíceps situado en el interior de la articulación. La sinovial envía una prolongación que acompaña este tendón a lo largo de la corredera bicipital, hasta algunos centímetros por debajo del punto en que atraviesa la cápsula.

De lo que llevamos dicho resulta que, independientemente de la sinovial articular, en la región escápulohumeral existen cinco cavidades serosas: una subcutánea, la bolsa supraacromial; cuatro submusculares, de las cuales dos son independientes: la subdeltoidea y la coracoidea, y dos que emanan de la serosa articular: la subescapular y la bicipital. Nunca tendremos demasiado presente en cirugía la existencia de estas membranas serosas, por ser origen frecuente de enfermedades y motivo de errores de diagnóstico.

El tendón de la cabeza larga del bíceps, como quiera que desempeña el papel de ligamento activo, opone algún obstáculo a la resección de la cabeza humeral, y uno de los primeros tiempos de la operación consiste en desprenderlo de su corredera y separarlo con una erina obtusa.

¿Qué sucede con el tendón de la porción larga del bíceps cuando la cabeza humeral se luxa? ¿Sale de su corredera, o, al contrario, acompaña al hueso dislocado? Creo que los cirujanos no se han ocupado en este detalle, a pesar de que tiene sumo interés. Que el tendón quede en su sitio en las luxaciones incompletas y subcoracoideas, es posible y casi probable; pero es difícil admitir que suceda lo mismo en las intracoracoideas o subclaviculares: en estas circunstancias, o se rompe o se luxa. Cuando se luxa, se comprende que la cabeza humeral pueda quedar cogida entre los dos haces del bíceps, porque deben formar un ojal alrededor de su cuello y constituir un obstáculo a la reducción. Vi a un enfermo en estas condiciones, es decir, el tendón del bíceps había abandonado su corredera y se notaba claramente cuando entraba y salía de ella. Los movimientos de flexión del antebrazo sobre el brazo ocasionan un dolor bastante violento para dificultar las funciones del miembro.

En mi visita del hospital de la Caridad he tenido ocasión de ver un caso más interesante todavía. Un hombre que tenía luxación del hombro y al mismo tiempo fractura del cráneo sucumbió a la noche siguiente. La luxación, que era intracoracoidea, había sido reducida en el acto de la entrada del enfermo, por lo cual tuvimos ocasión, caso raro, de estudiar las lesiones primitivas. Pues

bien, el tendón de la porción larga del bíceps no había sido desgarrado, sino dislocado, y formaba una verdadera cincha que rodeaba la cara externa del cuello quirúrgico. Si este sujeto hubiese vivido, hubiera estado expuesto, sin duda alguna, a la luxación recidivante, cuya causa anatómica no conocemos con exactitud.

Para el estudio detallado de las superficies articulares escápulohumerales, he de remitir al lector a los tratados de anatomía descriptiva. Me contentaré con decir que la extremidad superior del húmero está dividida por el cuello anatómico en dos porciones, una articular o cabeza del húmero, y otra no articular, que comprende las dos tuberosidades y el cuello quirúrgico. Esta división anatómica hase adoptado para las fracturas de esta extremidad.

La cavidad glenoidea presenta una forma oval, cuyo diámetro mayor es vertical y la extremidad más gruesa mira hacia abajo. Esta cavidad es tan poco profunda, que algunos autores han colocado esta articulación en el género de las *artrodias,* idea que no ha prevalecido. Si bien es cierto que el rodete glenoideo aumenta su profundidad, con todo, está muy lejos de ser proporcionada al volumen de la cabeza humeral. Esta última disposición, unida a la laxitud de la cápsula, facilita en gran manera los movimientos del brazo; pero, como consecuencia de esto mismo, predispone a las luxaciones: por esto la luxación escápulohumeral es por sí sola más frecuente que todas las demás luxaciones reunidas. La cavidad glenoidea descansa sobre un punto estrecho del omoplato, que lleva el nombre de cuello. La fractura del cuello del omoplato va siempre acompañada de una gran dislocación; la articulación en conjunto desciende con el fragmento en que se apoya, el acromio sobresale por debajo de la piel y el muñón se aplana. En vista de esto, podría desde el primer momento creerse en una luxación del hombro; pero siendo tan sólo estos síntomas comunes a ambas afecciones, un examen, hasta superficial, será suficiente para distinguir una de otra.

Una fractura más rara todavía que la del cuello del omoplato es la fractura de la apófisis coracoides. A causa de la profundidad a que se encuentra, me parece evidente que esta apófisis no puede fracturarse sino por causa indirecta, y esta causa será sin duda una violenta presión de la cabeza del húmero, obrando sobre todo de abajo arriba.

A pesar de que el reborde de la cavidad glenoidea es delgado y como cortante, no por esto dejan de existir las luxaciones incompletas, en las cuales el húmero está como cabalgando sobre este reborde. *A priori,* es difícil comprender cómo una superficie esférica puede mantenerse en equilibrio sobre una cresta, a cada lado de la cual existen dos planos inclinados; en el esqueleto esto sería imposible, pero el hecho es cierto y encuentra su explicación en el estado de la cápsula, la cual, incompletamente rasgada, forma un ojal que sujeta la cabeza. Es muy fácil demostrar esto en el cadáver, como lo he hecho infinitas veces, particularmente en la cabeza del fémur, cuyas condiciones son idénticas.

Por debajo de la cavidad glenoidea se encuentra una superficie ósea bastante ancha, a la cual sigue el borde axilar del omoplato. Si idealmente se prolonga este borde hacia arriba, se ve que divide la cavidad glenoidea en dos partes, una anterior y otra posterior. La cabeza del húmero, al dislocarse, no puede tomar otras direcciones que hacia arriba o hacia abajo, hacia delante o hacia atrás de la cavidad glenoidea. Ahora bien, siendo imposible la luxación hacia arriba, por causa de la bóveda acromiocoracoidea, tenemos que

existen tres grandes especies de luxaciones del hombro: *hacia delante, hacia atrás* y *hacia abajo.*

La luxación hacia delante es infinitamente más frecuente que las otras dos; en la práctica, apenas se ve más que la primera.

Según que la cabeza del húmero se haya colocado debajo de la apófisis coracoides, o por dentro de la misma, así se llama la luxación *subcoracóidea* o *intracoracoidea.* En este último caso la cabeza puede llegar hasta debajo de la clavícula, llenando por completo el hueco subclavicular. Cuando esto sucede, lleva el nombre de *luxación subclavicular.*

Cuando la cabeza se inclina hacia atrás, queda ordinariamente debajo del acromic y la luxación se llama *subacromial.* MALGAIGNE reunió 34 casos de esta clase. Si la cabeza se ha dislocado más, habrá llegado a la fosa subespinosa, y tendremos la luxación *subespinosa,* que es la menos común de todas. A los pocos casos de esta variedad que registra la ciencia, puedo añadir uno que tuve ocasión de observar en el hospital de San Antonio, en 1867. Tratábase de un joven de veinticuatro años, a quien un engranaje cogió el brazo y fué arrastrado muchas vueltas por un volante, resultando de ello el arrancamiento casi completo del brazo en la parte media y una luxación subespinosa. El brazo había sido retorcido muchas veces sobre sí mismo hasta el arrancamiento. Desde entonces he visto algunos casos, y a un enfermo que, a voluntad, se producía una luxación subacromial.

Esta luxación se produce a consecuencia de un fuerte movimiento de rotación del húmero hacia dentro, estando el antebrazo en flexión. La rotación persiste después del accidente y puede llegar hasta el extremo de que el olecranon mire hacia delante. Esta rotación interna del brazo y la prominencia por debajo del acromio, son los dos grandes signos de esta variedad de luxación.

La cabeza humeral se inclina hacia abajo cuando se luxa en un movimiento forzado y brusco de elevación del hombro, y se coloca sobre el borde axilar del omoplato inmediatamente debajo de la cavidad glenoidea. GOYRAND denomina a esta luxación *subglenoidea.* Es muy rara. He observado en la clínica un caso de esta índole en una niña; la dislocación se había efectuado en el momento de levantar con violencia el brazo en el juego del volante. En 1872 vi en el hospital de San Luis una luxación subglenoidea. Me había propuesto sacar un molde de ese hombro para conservar la imagen de la muy notable actitud de ese brazo (enorme abducción), cuando, sin duda bajo la influencia de las exploraciones, las relaciones óseas cambiaron, resultando una luxación hacia delante.

Aparte de las prolongaciones a que he hecho referencia, la sinovial articular no ofrece nada de especial. Puede sufrir las mismas lesiones que las demás serosas articulares; sin embargo, es de notar que es una de las menos frecuentemente atacadas: la sinovitis fungosa es rara en ella; también se padece poco la hidrartrosis escápulohumeral. La presencia del líquido determina una prominencia del muñón del hombro, apreciable sobre todo en la parte anterior. punto correspondiente al intersticio que separa el deltoides del pectoral mayor, La cabeza del húmero abandona la cavidad glenoidea y desciende ligeramente, descenso que se observa también en la parálisis del deltoides y en la de los músculos que se insertan en las tuberosidades humerales. En la hidrartrosis, empujando el codo hacia arriba por un movimiento brusco, se nota a veces el choque de la cabeza contra la cavidad, choque análogo al de la rótula sobre los cóndilos del fémur en la hidrartrosis de la rodilla.

Si las artritis del hombro son relativamente raras, no sucede lo mismo con las rigideces articulares consecutivas a una inmovilización prolongada del brazo. No me cansaré de recordar a los prácticos este hecho. Así, por ejemplo, es frecuente ver, sobre todo en personas de alguna edad, una inutilización casi absoluta del brazo después de una fractura de la extremidad inferior del radio, y persistir mucho más tiempo de lo que directamente puede atribuirse a la causa primitiva. Se cree en un reumatismo, en una artritis seca, etc., mientras que la causa única es la inmovilización demasiado prolongada del miembro. En su consecuencia, el cirujano mandará comunicar a la articulación escápulohumeral cortos movimientos, siempre y cuando no estén en absoluto contraindicados.

La articulación escápulohumeral presenta, con las prominencias óseas inmediatas, relaciones que conviene conocer. BLANDIN había hecho notar que el epicóndilo y el acromio están situados en una misma línea; pero importa todavía más saber que esta línea coincide por arriba con la tuberosidad mayor del húmero. De esta última relación resulta que una línea que parta del epicóndilo y ascienda paralela al eje del brazo, va a parar a esta tuberosidad. De este modo podemos, pues, determinar la posición del troquino en el vivo, en la luxación del hombro, y consecutivamente la de la cabeza del húmero. Partiendo de este dato suficientemente exacto, en el hospital acostumbro dibujar con tinta sobre la piel la cabeza del húmero en sus nuevas relaciones, práctica que hace todavía más apreciables los síntomas.

Por encima de la articulación existe una bóveda osteofibrosa, la *acromiocoracóidea,* que limita absolutamente el movimiento de ascensión de la cabeza del húmero y se opone, como he dicho ya, a las luxaciones hacia arriba.

Para descubrir bien la articulación, lo mismo cuando se trata de practicar una resección, como de una desarticulación escápulohumeral, conviene introducir el cuchillo por la parte media de la bóveda y dividir de un solo golpe los tegumentos, el deltoides y el ligamento que une el acromio a la apófisis coracoides. La incisión, partiendo del borde externo del acromio, propuesta por LARREY para la desarticulación del hombro, tiene el inconveniente de no descubrir la superficie articular, haciendo más difícil la operación; por lo tanto, la incisión anterior es la que se deberá practicar siempre que se quiera abrir la cápsula.

Cubierta y protegida por el deltoides, es raro que se fracture la apófisis coracoides; es difícil llegar a tocarla con el dedo para determinar si una luxación es sub o intracoracoidea. Por lo demás, esta precisión del diagnóstico no tiene gran importancia práctica. Recordaré que esta apófisis está situada en la prolongación del hueco axilar.

Por detrás del húmero se encuentra un nervio que desempeña un importante papel en la patología del hombro: es el *circunflejo.* Nacido del plexo braquial por un tronco común con el nervio radial, el circunflejo desciende, rodea el borde inferior del subescapular, cruza en ángulo recto el borde superior del redondo mayor y se coloca entre el húmero y la porción larga del tríceps. Rodea la cara posterior del cuello quirúrgico, acompañado de la arteria circunfleja posterior NC (fig. 166), llega a nivel del borde posterior del deltoides penetra en este músculo por su cara profunda y en él se distribuye. En el momento de penetrar en el deltoides, da el ramo cutáneo del hombro a que hemos hecho referencia.