truí en seguida con el escoplo y el mazo los bordes óseos del canal para evitar que el nervio se introdujese de nuevo en él. Los movimientos reaparecieron paulatinamente, y tres meses después de la operación pude presentar a la Sociedad de Cirugía al enfermo *completamente* curado.

La relación inmediata del nervio radial con el cuerpo del húmero explica también por qué la parálisis traumática de este nervio es la más frecuente de todas. Un bastonazo, por ejemplo, puede determinarla. He visto a un niño con parálisis completa del radial, a consecuencia de la mordedura de un caballo, y otra a consecuencia de la aplicación de la venda de Esmarch. El doctor PANAS ha señalado, como causa de la parálisis del nervio radial, la presión ejercida durante el sueño por la cabeza apoyada sobre el brazo, estando éste en abducción extrema y en supinación (1).

El *húmero* ocupa poco más o menos el centro de la circunferencia que representa un corte horizontal del miembro. Lo cubre una capa perióstica, cuyo espesor y resistencia son en los niños relativamente considerables; por esto en esta edad pueden verse fracturas intraperiósticas sin dislocación; pero decir con algunos autores que lo mismo puede suceder en el adulto, no es exacto. No sé que jamás se haya observado en esta edad una fractura del cuerpo del húmero directa o indirecta, con integridad tal del periostio, que el único signo de la fractura sea la movilidad anormal. Entiéndase bien que no me refiero en este momento a las fracturas espontáneas que se producen por contracción muscular, estando el hueso previamente alterado.

Hase atribuído a los músculos del brazo un papel importante en la determinación de la dislocación de los fragmentos; pero he de repetir aquí lo que dije al tratar de la clavícula: la dislocación depende de la violencia exterior, de la forma del cuerpo vulnerante y de la dirección de la fractura; los músculos no pueden tener acción alguna sobre la dislocación *primitiva*. El único fenómeno que de ellos puede depender es el acabalgamiento, que, por lo demás, es ya una dislocación consecutiva.

La fractura del cuerpo del húmero es una de las que con más frecuencia van seguidas de seudartrosis. La razón de este hecho está sin duda en la disposición que guardan las capas musculares alrededor del hueso. Si la fractura es oblicua, los fragmentos cabalgan y pueden inclinarse el uno hacia delante, penetrando en el espesor del braquial anterior, y el otro hacia atrás, introduciéndose en el tríceps. Con esto quedan separados por una capa mayor o menor de fibras musculares, que se oponen a la coaptación exacta y a la unión de los dos extremos. He podido comprobar este hecho varias veces en enfermos de seudartrosis del húmero.

Los *vasos linfáticos* del brazo, divididos en superficiales y profundos, van a parar a los ganglios de la axila. Están dispuestos en líneas que la angioleucitis pone frecuentemente de manifiesto en la cara interna del brazo, en el trayecto de la vena basílica. El doctor SIGMUND (de Viena) ha atribuído a la tumefacción de los ganglios del brazo en la sífilis una significación igual a la que el doctor RICORD atribuyó a la de los ganglios suboccipitales. Supone que hacia la quinta o sexta semana después de la infección empiezan a indurarse, pudiendo formar una cadena continua desde la epitróclea hasta la axila. Jamás he observado caso alguno semejante. Muchas veces he encontrado pequeños núcleos aislados y escalonados en la cara interna del brazo, pero siempre me ha parecido indudable que estos núcleos están en la cavidad misma de los

(1) Lo mismo ocurre cuando durante la anestesia general el brazo cuelga fuera de la mesa de operaciones, en cuyo caso el borde de la mesa comprime el radial. — *(N. del T.)*

vasos inflamados y que de ningún modo son ganglios. De todos modos, es innegable que un chancro de la mano produce siempre la tumefacción del ganglio epitrócleo, lo cual no sucede sino muy raras veces en los casos de herida simple.

CAPITULO III

Del codo

Se da el nombre de *codo, región del codo, flexura del brazo, región de la flexura del brazo,* al conjunto de partes blandas que rodean la articulación húmerocúbitorradial y a esta articulación misma, junto con la articulación radiocubital superior. Por lo tanto, el lenguaje anatómico difiere aquí del habitual, puesto que generalmente se entiende por codo exclusivamente la parte posterior de la región; al decir herida del codo, entendemos una herida situada a nivel del olecranon.

Los límites de la región del codo son artificiales; se extienden a unos dos dedos por encima y por debajo del pliegue cutáneo que resulta de la flexión del antebrazo sobre el brazo.

La región del codo es aplanada de tal modo, que su diámetro mayor es transversal. Obsérvanse en ella algunas prominencias, musculares unas, óseas las demás. Las prominencias musculares corresponden a la parte anterior y son en número de tres: una media y dos laterales. Las laterales, formadas por los músculos que se insertan en la epitróclea por dentro, y por los que se insertan en el epicóndilo por fuera, se dirigen de arriba abajo y convergen en el eje del miembro, de modo que circunscriben una especie de V cuya punta está dirigida hacia abajo. Entre las dos ramas de la V existe, sobre todo en los sujetos flacos, una depresión muy profunda, en la cual se hunde el tendón del bíceps, que es el que forma la prominencia media. Como el bíceps no llena por completo la separación de las dos ramas de la V, resulta un surco por cada lado del tendón. GERDY ha comparado, con bastante exactitud, las prominencias musculares de la flexura del brazo al hierro de una lanza, cuya punta estuviese dirigida hacia abajo y cuya asta estuviese representada por el tendón del bíceps.

Las prominencias óseas están formadas, las de los lados, por el epicóndilo y la epitróclea, y la posterior por el olecranon. Estas tres prominencias afectan entre sí relaciones cuya importancia pondremos de manifiesto al estudiar la articulación.

A los lados del olecranon, en la cara posterior del codo, existen dos canales, de los cuales el interno, un poco más estrecho que el otro, es notable sobre todo por la presencia en él del nervio cubital. Estas depresiones desaparecen, y aun son reemplazadas por prominencias en las sinovitis fungosas y en la hidrartrosis de la articulación del codo. Este es el punto en donde debe el cirujano buscar la fluctuación. En caso de decidirse a practicar una punción, debería escogerse el canal externo.

Distínguense en el codo una región anterior y otra posterior, que la mayoría de los autores describen separadamente. Encuentro preferible estudiar las diversas capas de esta región procediendo desde la cara anterior hacia la posterior.

Se encuentran en ella sucesivamente:

La piel;
Una capa célulograsienta subcutánea anterior;
Un plano vásculonervioso subcutáneo;
Un primer plano aponeurótico;
Un plano vásculonervioso subaponeurótico;
Un primer plano muscular;
Un plano óseo;
Un segundo plano muscular;
Un segundo plano aponeurótico;
Una capa celular subcutánea posterior;
La piel.

Piel. — La piel que cubre la cara anterior del codo es muy delgada y permite ver por transparencia las venas colocadas por debajo. Se excoria fácilmente cuando se aplican en este punto ataduras o vendas muy apretadas. Se ha desgarrado a veces bajo la influencia de tracciones enérgicas o de presiones ejercidas desde el interior al exterior por extremos óseos luxados o fracturados. Presenta un pliegue transversal cuando el antebrazo está doblado sobre el brazo; pero conviene advertir que este pliegue se borra por completo en la extensión del brazo y que, por consiguiente, no puede servir de punto de referencia; por lo tanto, en este concepto, difiere mucho de los pliegues de la muñeca y todavía más de los de la palma de la mano, los cuales son permanentes. Así, cuando se quiere practicar la ligadura de la humeral en la flexura del codo, si antes no se toma la precaución de marcar la situación precisa de este pliegue, estando el brazo en flexión, una vez en extensión se pierde el punto de referencia y casi siempre la incisión resulta a mayor altura de la conveniente.

El pliegue cutáneo, lejos de corresponder a la interlínea articular, está situado de 2 a 4 centímetros por encima de ella; está poco más o menos a nivel de la epitróclea. MALGAIGNE procuró sacar, de la posición de este pliegue con relación a las superficies articulares, consecuencias para el diagnóstico diferencial entre la fractura y la luxación del brazo, según que el pliegue esté situado por encima o por debajo de la prominencia de la extremidad inferior del húmero; pero lo que llevo dicho me parece que atenúa mucho la importancia de este dato.

Capa célulograsienta subcutánea anterior. — Esta capa varía extremadamente según los sujetos. En general, abundante en el niño y en la mujer, adquiere a veces en esta última un espesor tal, que oculta todos los relieves exteriores de la región. Este detalle, que es insignificante en la mayor parte de las demás regiones, adquiere en ésta cierta importancia por la operación de la sangría que en ella se practica. Una gruesa capa de grasa hace a veces muy difícil esta operación, porque no es posible distinguir las venas a pesar de la compresión circular aplicada en el brazo, de modo que, a no ser por las nociones anatómicas precisas que de su dirección tenemos, sería imposible abrirlas. Con el hábito se las puede reconocer por el tacto; cuando la vena está llena de sangre, el dedo encuentra un cordón blando y fluctuante que afecta la dirección conocida de una de las venas superficiales. En los sujetos de mucha gordura no es raro que un pelotón adiposo se interponga entre los labios de la herida,

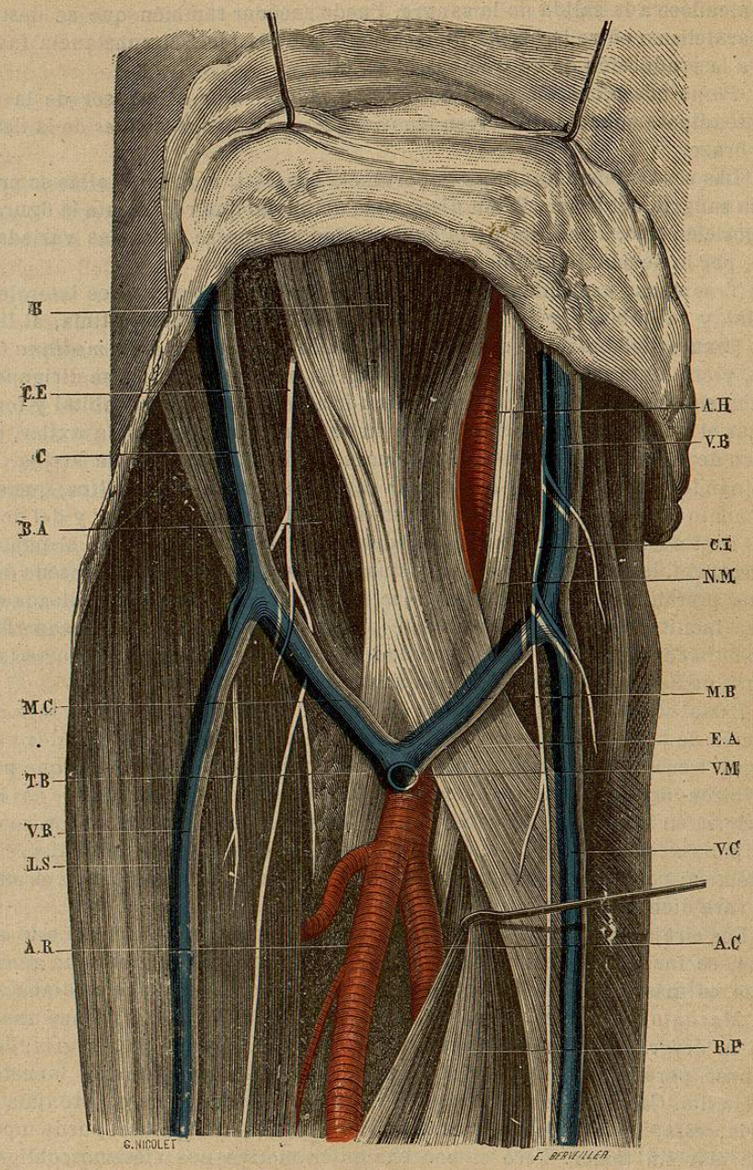

Fig. 170. — *Región de la flexura del codo.* Brazo derecho. (Adulto robusto Tamaño natural)

AC, arteria cubital.
AH, arteria humeral.
AR, arteria radial.
B, músculo bíceps.
BA, músculo braquial anterior.
C, vena cefálica.
CE, nervio cutáneo externo o músculocutáneo.
CI, nervio cutáneo interno.
EA, expansión aponeurótica del bíceps.
LS, músculo supinador largo.
MB, vena mediana basílica.
MC, vena mediana cefálica.
NM, nervio mediano.
RP, músculo pronador redondo.
TB, tendón del bíceps.
VB, vena basílica.
VC, vena cubital.
VM, sección de la vena mediana.
VR, vena radial.

oponiéndose a la salida de la sangre. Puede suceder también que se destruya el paralelismo entre la herida de la vena y la de la piel, circunstancia favorable a la producción de un trombus.

Plano vásculonervioso superficial (fig. 170). — Por el espesor de la capa céluloadiposa subcutánea corren las *venas* y *nervios superficiales* de la flexura del brazo.

Las *venas* tienen aquí una importancia especial, porque en ellas se practica la sangría del brazo. Están dispuestas del modo que representa la figura 70, disposición tipo, alrededor de la cual pueden agruparse todas las variedades, que, por lo demás, son numerosas.

Tres venas ascienden desde el antebrazo hacia el codo: dos laterales, la radial y la cubital, y la tercera es la vena mediana. Esta última, al llegar a la flexura del brazo, se divide en dos ramas: una interna, la *mediana basílica,* y otra externa, la *mediana cefálica.* La mediana basílica se dirige inmediatamente hacia arriba y adentro, para ir a unirse a la vena cubital y formar juntas el tronco de la *basílica,* que a su vez va a terminar en la axilar, en el hueco de la axila. La mediana cefálica se dirige también hacia arriba, pero inclinándose hacia fuera, y se une a la radial para formar la *cefálica,* que anteriormente hemos encontrado en el intersticio del pectoral mayor y del deltoides, continuándose hasta la región del hueco subclavicular. En el punto de bifurcación, la vena mediana recibe una rama anastomótica que procede de las venas profundas. Resulta de esto que una compresión circular aplicada en el brazo facilita la salida de la sangre por la puntura de una vena superficial; pero si la compresión es tal que quede interrumpida la circulación arterial, la sangre no fluye, porque ya no llega al antebrazo.

Basta echar una ojeada sobre la figura 170 para formarse una idea de la relación de la vena mediana basílica con la arteria humeral. Estos dos vasos, dirigidos casi paralelamente, no están separados uno de otro más que por la expansión aponeurótica del bíceps, y de ahí el extremo peligro de herir la arteria en la sangría de esta vena. Si la región de la flexura del brazo es el sitio por excelencia del aneurisma arteriovenoso, se debe a esta disposición anatómica; por esto, desde que la sangría del brazo se practica menos es mucho más rara dicha afección.

Los cirujanos inexpertos, en cuyas manos acontece casi siempre este accidente, se inclinan tanto más a picar la mediana basílica, cuanto que generalmente es más voluminosa y, por lo tanto, más accesible que la mediana cefálica. MALGAIGNE refiere, en su *Tratado de anatomía quirúrgica,* que una vez tuvo la desgracia de herir la arteria humeral practicando la sangría; desde entonces, para evitar semejante accidente, aconseja que se use una lanceta de un solo filo. Casos hay en los cuales la mediana basílica, aunque próxima a la arteria, está, no obstante, separada lo suficiente para que se pueda operar sobre ella sin temor. Pero si por cualquier motivo nos viésemos obligados a sangrar por esta vena, si los latidos de la humeral indicasen que los dos vasos están completamente superpuestos y no fuese posible inclinar la vena hacia dentro o hacia fuera para alejarla de la arteria, en este caso, lo más prudente sería denudar la vena con el bisturí, a beneficio de una incisión paralela a su dirección, para luego abrirla directamente. Es regla general no sangrar nunca por la mediana basílica cuando se hace aplicación del método ordinario.

El volumen de la vena mediana basílica es muy variable en los distintos sujetos; por lo demás, sus paredes son a veces tan gruesas, que, como sucede con la vena poplítea, casi se parece a una arteria; en ciertos sujetos gruesos y

cuya expansión bicipital es delgada, esta circunstancia puede ser una causa de error en la ligadura de la arteria humeral en la flexura del codo; muchas veces he visto vacilar sobre este punto, y no sin motivo, a operadores noveles. Independientemente de las relaciones que más adelante indicaré, basta recordar que la vena mediana basílica va sola, mientras que acompañan a la arteria dos venas.

La mediana cefálica se dirige hacia arriba y afuera, cruza el tendón del bíceps y descansa en seguida sobre el músculo braquial anterior. Como no hay peligro alguno en picar esta vena, es sin duda la que debe elegirse para la sangría del brazo. También podríamos abrir la radial o la cubital, pero difícilmente darían la cantidad de sangre necesaria, porque la abertura quedaría por debajo de la anastomosis con las venas profundas.

La disposición de las venas que acabo de describir se ha comparado con bastante exactitud a una M; con todo, no debe creerse que sea constante; nada hay, por el contrario, más variable; casos hay en que falta la mediana basílica, mientras que en otros la que falta es la cefálica, etc. De todos modos, esto no tiene gran importancia, porque, en principio, no debe abrirse una vena sin haberse asegurado antes de que no está encima de una arteria.

Los *nervios superficiales* son: uno externo, el *músculocutáneo,* y otro interno, el *cutáneo interno.* El primero, como hemos visto en el capítulo precedente, corre a lo largo del brazo entre el braquial anterior y el bíceps, se desprende del borde externo de este último músculo de 5 a 6 centímetros por encima de la flexura del brazo y atraviesa la aponeurosis braquial para hacerse subcutáneo. Se divide en seguida en cierto número de filetes, que se distribuyen por la piel del antebrazo, pasando casi todos por detrás de la vena mediana cefálica.

El cutáneo interno, que ha atravesado la aponeurosis en un punto más elevado que el precedente, se divide en filetes, que en su mayoría pasan por delante de la vena mediana basílica. Resulta de esto que es mucho más probable herir un nervio en la sangría de esta última vena, que no en la otra; nuevo motivo para operar preferentemente sobre la mediana cefálica. No quiere decir esto que la herida de uno de los filetes nerviosos del codo tenga gran importancia; pero sucede a veces que aparecen consecutivamente neuralgias traumáticas sumamente intensas y no menos tenaces, sobre todo cuando la herida del nervio no ha producido su sección completa. En este caso, lo que procede es completar la sección.

Primer plano aponeurótico. — Por debajo de la capa célulograsienta subcutánea y de los órganos que encierra, se encuentra la aponeurosis. El manguito fibroso que envuelve el brazo se adelgaza considerablemente en las inmediaciones del codo y, sobre las prominencias musculares laterales, queda reducido a una simple telilla celulosa; pero en la línea media le refuerza una lámina fibrosa muy importante, llamada *expansión aponeurótica del bíceps* (EA, fig. 170). Partiendo del borde externo del tendón del bíceps, esta aponeurosis se dirige oblicuamente hacia abajo y adentro, cubre primero el tendón mismo, después la arteria humeral y el nervio mediano y se expande sobre los músculos epitrócleos, continuándose con la aponeurosis antebraquial.

Ya he dicho antes que la expansión del bíceps separa la vena mediana basílica de la arteria humeral; pero es de advertir que el espesor de esta expansión es muy variable: densa y resistente en los sujetos robustos, puede llegar a ser tan delgada, que sea necesario mirarla con atención para distin-

guirla del tejido celular ordinario. Por esto es por lo que sólo excepcionalmente aconsejo dividirla sobre la sonda acanalada, en la ligadura de la humeral en la flexura del brazo. Digo excepcionalmente, porque, a mi entender, es una práctica deplorable la de dividir sobre la sonda acanalada todos los planos fibrosos que cubren un vaso: la sonda acanalada debe servir para denudar las arterias, pero no para descubrirlas. El empleo de este instrumento da al operador una falsa seguridad. ¿No es en verdad más prudente dividir capa por capa con el bisturí, que, en definitiva, sólo interesa de una vez un décimo de milímetro, si se quiere, que no cortar ciegamente cuanto se encuentra sobre la sonda? No es, pues, para evitar con mayor seguridad la herida de la arteria por lo que en mis cursos de medicina operatoria aconsejo dividir la expansión del bíceps sobre una sonda acanalada; es para hacer de ella un tiempo especial de la operación, para dar a esta sección mayor importancia y establecer uno de los puntos de mira más útiles de la ligadura de la humeral. En efecto, si en un sujeto en quien esta expansión es apenas perceptible se la divide sin saberlo, lo cual es frecuente, con toda probabilidad tendrá que lucharse con grandes dificultades para encontrar la arteria.

Antiguamente se consideraba como un accidente grave la herida de la expansión del bíceps en el momento de la sangría; no creo que esta opinión tenga ningún fundamento, a no ser en el caso de que la punta de la lanceta hubiese quedado en la herida.

Plano vásculonervioso subaponeurótico (fig. 170). — El segundo plano vásculonervioso comprende: la arteria humeral, sus venas satélites y el nervio mediano. Añadiré a ellos el tendón del bíceps, porque se encuentra en el mismo plano. Estos órganos están rodeados de una atmósfera célulograsienta más o menos abundante.

La *arteria humeral* lleva una dirección oblicua de arriba abajo y de dentro afuera. Desde el borde interno del bíceps se dirige hacia la parte media de la flexura del brazo, para dividirse luego en radial y cubital, de modo que estas dos arterias, en su origen, forman también parte de la región que estudiamos. Resulta, pues, que la mejor incisión para descubrir la arteria humeral en la flexura del brazo es la siguiente: señálese el pliegue estando el brazo en flexión, incíndase la piel oblicuamente de arriba abajo y de dentro afuera, de modo que el punto medio de la incisión se corresponda con la parte media de la flexura del braxo.

Cubierta por la expansión del bíceps, la arteria humeral descansa sobre el músculo braquial anterior; por fuera está en relación con el tendón del bíceps y, por dentro, con el nervio mediano.

Dos venas satélites acompañan a la arteria. Colocadas una a cada lado, se adhieren a ella íntimamente por numerosas ramas que cambian entre sí por delante y por detrás del vaso, circunstancia que hace más difícil la denudación de la arteria.

De la relación de la arteria humeral con las venas mediana basílica y numerales, resulta que una herida puede interesar a la vez la arteria, la vena superficial y una profunda, originándose de aquí una singular variedad de aneurisma arteriovenoso. Un ejemplo notable de esta naturaleza se ha observado; la ciencia lo conoce con el nombre de *caso de Park*.

La arteria humeral ha sido herida muchas veces, sobre todo a consecuencia de la sangría. La compresión directa y la flexión del antebrazo sobre el brazo han sido algunas veces suficientes para conseguir la curación; pero no

conviene contar con estos casos afortunados. Las más de las veces sobreviene un aneurisma difuso primitivo o bien un aneurisma arteriovenoso, afecciones que reclaman una intervención quirúrgica.

La ligadura de los dos extremos, seguida de la abertura del saco, es el único medio que puede poner al enfermo al abrigo de una hemorragia secundaria, sobre todo en el aneurisma arteriovenoso. He tenido ocasión de ver a un enfermo con un aneurisma difuso primitivo de la flexura del brazo, a consecuencia de una sangría pésimamente practicada por una hermana; el brazo de este enfermo estaba enormemente tumefacto. En este estado practiqué la ligadura de la axilar y en seguida incindí esta inmensa bolsa que estaba a punto de abrirse. La pérdida de sangre fué insignificante y, cuando, al parecer, todo seguía bien, al séptimo día después de la operación sobrevino una hemorragia que me obligó a ligar los dos extremos en el saco, no sin encontrar en ello alguna dificultad. Poco tiempo después presenté al enfermo a la Sociedad de Cirugía, completamente curado. En un caso análogo, la conducta más prudente será dilatar ampliamente el saco y ligar los dos extremos de la arteria. Podríase también disecar y extirpar el saco en su totalidad.

Cuando el brazo ha estado durante mucho tiempo doblado en ángulo recto y se le quiere enderezar bruscamente, es posible que se desgarre la arteria humeral. Se está tanto más expuesto a ello, cuanto que, normalmente, la extensión forzada del antebrazo determina el aplanamiento del vaso y la interrupción, o, lo que es más exacto, una notable disminución de la corriente sanguínea. Por otra parte, no veo ninguna indicación que legitime la práctica de esta extensión brusca.

Una flexión forzada del antebrazo sobre el brazo determina, con mayor seguridad que la extensión, la interrupción de la corriente sanguínea, fenómeno que se ha utilizado para la curación del aneurisma arteriovenoso de la flexura del codo.

El *nervio mediano* está situado por dentro de la arteria; acabamos de ver que ésta abandona la cara interna del brazo para dirigirse hacia la línea media; pero en cuanto al nervio, sigue un trayecto rectilíneo y gana el músculo pronador redondo, por entre cuyos dos haces de inserción pasa. Resulta de esto que, en la flexura del brazo, la relación entre el nervio y la arteria no es tan inmediata como en el brazo; así es que, mientras que al ligar la arteria en la parte media del brazo se descubre necesariamente el nervio, muchas veces no se le ve siquiera cuando se liga el mismo vaso en la flexura del codo. No por esto el nervio deja de ser un excelente punto de referencia, cuya importancia tuve ocasión de apreciar en el caso a que me he referido hace poco.

El *tendón del músculo bíceps* está situado en el mismo plano que la arteria humeral y el nervio mediano. Se presenta, como este último, bajo la forma de un cordón redondeado, pero más voluminoso; blanco, pero brillante y nacarado, mientras que el mediano es de un blanco mate. El tendón, situado inmediatamente por fuera de la arteria, forma con la expansión aponeurótica una especie de canal, en el cual se aloja el vaso. No tarda en abandonar la arteria humeral, para hundirse profundamente cerca de la punta de la V formada por las prominencias musculares interna y externa, y da vuelta a la extremidad superior del radio, para ir a insertarse en la parte más posterior de la tuberosidad bicipital de este hueso. De esta inserción resulta que el bíceps, no sólo es un flexor del antebrazo sobre el brazo, sino además un poderoso supinador, puesto que, al contraerse, vuelve al paralelismo los dos huesos del antebrazo. Resulta de esto que interesa mucho no sacrificar este tendón cuando se practica

la resección del codo, lo cual, por otra parte, no ofrece ninguna dificultad. Entre el tendón y la parte anterior de la tuberosidad bicipital, que está incrustada de cartílago, existe una bolsa serosa, que puede ser el punto de origen de un quiste de la flexura del codo.

En definitiva, vemos que la arteria humeral se encuentra entre dos cordones blancos, que fácilmente podremos reconocer en el fondo de una herida, aunque sea muy anfractuosa; si damos primero con el tendón, hemos de buscar el vaso hacia dentro; si encontramos primero el nervio mediano, hemos de dirigirnos hacia fuera, y en el mismo plano en ambos casos.

Encontrándose por delante de la articulación los órganos más importantes, debe estar vedada la vía anterior para la resección del codo. Además, por este lado, los huesos están profundamente situados, porque se hallan cubiertos de músculos, mientras que por la parte posterior y por los lados las prominencias óseas son subcutáneas y muy fácilmente accesibles; es, pues, por estos últimos lados por donde se debe atacar la articulación. Aparte de la arteria humeral y de sus dos ramas terminales, el codo posee también un círculo arterial formado por las anastomosis de las cuatro recurrentes con las colaterales interna y externa de la humeral. Una de ellas, la recurrente radial anterior, nacida de la radial, se anastomosa a nivel del epicóndilo con la terminación de la humeral profunda. La recurrente radial posterior, nacida del tronco de la interósea, y más veces aún de la interósea posterior, se anastomosa en el mismo punto con las dos precedentes. Las recurrentes cubitales anterior y posterior nacen directamente de la cubital, muchas veces por un tronco común, y se anastomosan, a nivel de la epitróclea, con la colateral interna, rama de la humeral. Existe, pues, alrededor del codo, un círculo arterial completo, ampliamente abierto, que permite ligar, sin temor a la gangrena, la arteria humeral, y que en las heridas de la palma de la mano desempeña un papel importante, sobre el cual insistiremos en otro punto.

Primer plano muscular. — La arteria humeral y sus venas colaterales, el nervio mediano y el tendón del bíceps, descansan sobre el músculo braquial anterior, que está inmediatamente debajo de ellos, separado de los mismos tan sólo por una capa de tejido celular laxo. Al músculo braquial anterior podemos añadir las dos prominencias musculares laterales que, por lo demás, desempeñan un insignificante papel en la patología del codo. Colocaré también en esta misma capa el nervio radial, porque está comprendido entre el braquial anterior y los músculos epicondíleos.

El *músculo braquial anterior* (fig. 173) se extiende por delante de la extremidad inferior del húmero, a la cual cubre por completo. Pasa por delante de las superficies articulares y sus fibras se condensan en un tendón que se inserta en la base de la apófisis coronoides del cúbito. Interesa fijarse en el modo cómo se efectúa esta inserción, y la figura 173 tiene por objeto demostrarlo. El tendón se inserta en una superficie ósea rugosa de unos 15 milímetros de altura. Ahora bien, en la resección del codo, la conservación de este tendón es indispensable, por cuanto el braquial anterior es, junto con el bíceps, el agente único del movimiento de flexión del antebrazo sobre el brazo, y aun éste es el más especialmente flexor. Por tanto, si la lesión desciende mucho en la apófisis coronoides, se podrá desprender una porción del tendón sin separarlo por completo. En todos los casos se procurará recurrir al método de Ollier: se desprenderá el tendón conservando su continuidad con el periostio del cúbito, de modo que el músculo pueda recobrar una gran parte de sus propiedades, resultado que haría imposible la sección del tendón, por cuanto el músculo se

retraería hacia el brazo abandonando definitivamente su inserción cubital.

En cuanto a los músculos que forman las prominencias musculares laterales me limitaré a enumerarlos.

La externa o epicondílea consta de cuatro músculos: supinador largo, primero y segundo radiales externos y supinador corto.

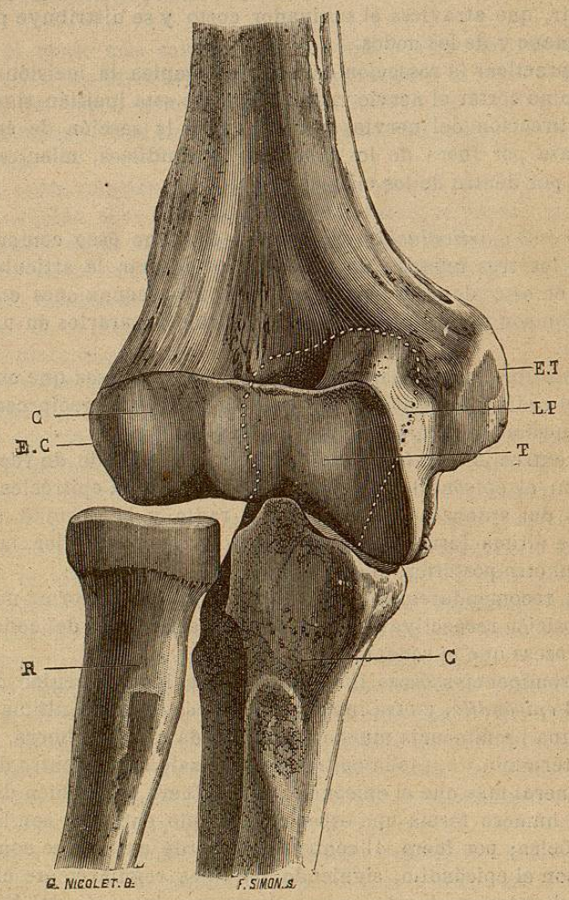

Fig. 171. — *Huesos del codo e interlínea articular vista de frente.* (Adulto; tamaño natural)

C, cóndilo del húmero.
CU, cúbito.
EC, epicóndilo
ET, epitróclea.
LP, línea de puntos figurando la situación del olecranon detrás del húmero.
R, radio.
T, tróclea humeral.

La interna o epitrocleal comprende los siguientes: pronador redondo, palmar mayor, palmar menor, cubital anterior, flexor superficial y flexor profundo de los dedos.

En el fondo del espacio limitado entre la prominencia epicondílea y el borde externo del braquial anterior, se encuentra el *nervio radial,* el cual descansa sobre la cara anterior del húmero, después de haber abandonado el