interno y ya no la abandona hasta la palma de la mano. Por lo tanto, el nervio y la arteria no están en mutua relación sino a partir del tercio medio del antebrazo; en el tercio superior están separados por un intervalo de forma triangular y base superior.

Cuando se practica la ligadura de la cubital en el tercio medio, ante todo se presenta al operador el nervio cubital, y, al revés de lo que sucede con el radial, constituye, después de la interlínea muscular, el punto de referencia más importante de esta ligadura. Cuando no se encuentra la cubital en el lado externo del nervio, se puede afirmar que existe anomalía. De todos modos el cirujano debe estar prevenido para no tomar el nervio mediano por el cubital, lo cual puede suceder cuando, por no haber observado las reglas precedentes, se haya pasado a través del músculo flexor superficial en vez de pasar por debajo.

Resumiendo las relaciones respectivas de las arterias radial y cubital con los nervios del mismo nombre, se ve que estos dos están situados excéntricamente con relación al eje del miembro. Las relaciones del nervio cubital con la arteria son más inmediatas que las de la radial con su nervio correspondiente, por cuanto estos últimos no están situados dentro de la misma vaina.

El *nervio mediano,* en la flexura del brazo, está al lado interno de la arteria humeral, de la cual está separado algunos milímetros, cruza en seguida la cubital en su origen, pasando por delante de ella, y luego, colocándose entre los dos haces de inserción del pronador redondo, va a situarse en la línea media del antebrazo, entre los flexores superficial y profundo. Como las arterias, se hace superficial en la porción tendinosa del antebrazo y va colocado entre los tendones flexores, a los cuales se parece por su forma y volumen; pero se distingue de ellos porque le falta esa coloración brillante y nacarada que les es propia. En la parte más inferior está situado entre el tendón del palmar mayor por fuera y el haz externo del flexor superficial por dentro. Son de gran importancia las relaciones respectivas de las arterias, nervios y tendones en la parte inferior del antebrazo; pero este punto encontrará más oportuno lugar cuando estudiemos la muñeca.

En las tres cuartas partes inferiores del antebrazo acompaña al nervio mediano una arteria casi siempre muy pequeña, pero a veces bastante voluminosa, rama de la arteria interósea anterior, que lleva el nombre de arteria del nervio mediano.

Este nervio inerva todos los músculos de la vaina anterior del antebrazo, excepto el cubital anterior y los dos haces internos del flexor profundo, los cuales reciben su inervación del cubital. De aquél nacen, además, el ramo interóseo y el palmar cutáneo.

El nervio radial anima los músculos de la vaina externa, supinadores y radiales.

Entre el plano muscular profundo y el ligamento interóseo se encuentran la *arteria interósea anterior* y el *nervio interóseo.* De la cara posterior de la arteria cubital, a nivel de la tuberosidad bicipital del radio, nace el tronco común de las arterias interóseas, que se divide casi en seguida en dos ramas que se hunden profundamente en la región. Una de ellas, la anterior, se queda delante del ligamento interóseo; la otra, la posterior, se coloca detrás del mismo.

La arteria interósea anterior, adosada al ligamento interóseo, desciende entre el flexor largo del pulgar y el flexor profundo de los dedos; da la arteria

del nervio mediano, pasa por detrás del músculo pronador cuadrado y llega a la cara dorsal de la muñeca, en donde se anastomosa con la dorsal del carpo, rama de la radial.

Como quiera que a veces su volumen es igual al de la radial, al practicar la amputación del antebrazo será necesario torcer o ligar la interósea anterior.

El nervio interóseo nace de la parte posterior del nervio mediano, en la

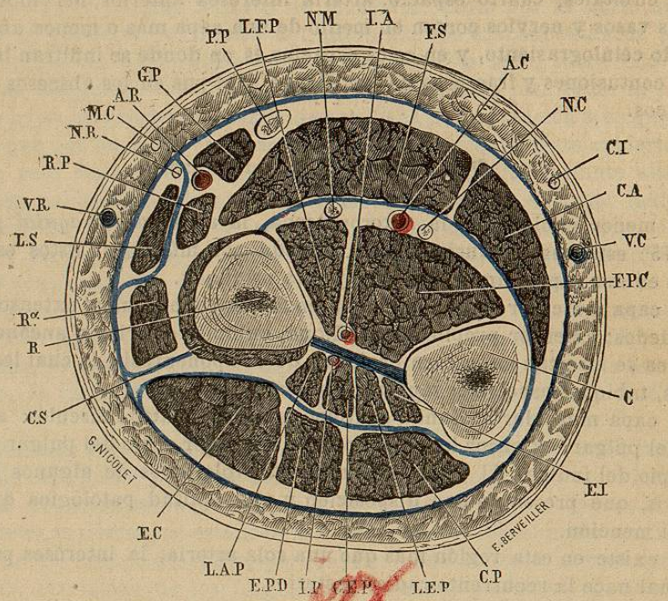

Fig. 175. — *Corte horizontal del antebrazo derecho, practicado en el punto de unión del tercio superior con los dos tercios inferiores.* Segmento superior del corte

AC, arteria cubital.
AR, arteria radial.
C, cubito.
CA, músculo cubital anterior.
CEP, músculo extensor corto del pulgar.
CI, nervio cutáneo interno.
CP, músculo cubital posterior.
CS, músculo supinador corto.
EC, extensor común de los dedos.
EI, extensor propio del índice.
EPD, extensor propio del meñique.
FPC, flexor común profundo de los dedos.
FS, flexor superficial de los dedos.
GP, palmar mayor.
IA, arteria interósea anterior.
IP, arteria interósea posterior.
LAP, abductor largo del pulgar.
LEP, extensor largo del pulgar.
LFP, flexor largo del pulgar.
LS, supinador largo.
MC, nervio músculocutáneo.
NC, nervio cubital.
NM, nervio mediano.
NR, nervio radial.
PP, músculo palmar menor.
R, radio.
Rª, músculos radiales externos.
RP, músculo pronador redondo.
VC, vena cubital.
VR, vena radial.

porción más alta del antebrazo a nivel del tendón del músculo braquial anterior. Desciende verticalmente por delante del espacio interóseo hasta el pronador cuadrado y *se coloca* por debajo de este músculo, por el que se ramifica en su mayor parte.

En resumen, en la región anteroexterna del antebrazo encontramos cuatro espacios comprendidos: el primero, entre la piel y la primera capa muscular; el segundo, entre la primera y la segunda capa muscular; el tercero, entre la segunda capa muscular y la tercera, y el cuarto, entre la tercera capa muscu-

lar y el ligamento interóseo. Cada uno de estos espacios contiene un grupo de vasos y nervios; primer espacio: nervios cutáneo interno y músculocutáneo, ramas perforantes de los nervios radial y cubital, venas superficiales del antebrazo, y algunas veces la arteria cubital cuando procede de una bifurcación prematura de la humeral; segundo espacio: nervio radial, arteria radial y venas radiales profundas; tercer espacio: nervio mediano, nervio cubital, arteria y vena cubitales; cuarto espacio: arteria interósea anterior, nervio interóseo.

Los vasos y nervios corren en medio de una capa más o menos abundante de tejido célulograsiento, y en estos espacios es en donde se infiltran la sangre en las contusiones y fracturas del antebrazo, y el pus en los abscesos subaponeuróticos.

Vaina posterior del antebrazo

De menor cabida que la anteroexterna, la *vaina antebraquial posterior* (fig. 175) está casi exclusivamente ocupada por músculos. Estos están dispuestos en dos capas, una superficial y otra profunda.

La capa muscular superficial comprende cuatro músculos: extensor común de los dedos, extensor propio del meñique, cubital posterior y ancóneo. Estos músculos se insertan en la cara profunda de la aponeurosis, la cual les presta, además, tabiques especiales muy resistentes.

La capa muscular profunda contiene también cuatro músculos: abductor largo del pulgar, extensor largo del pulgar, extensor corto del pulgar y extensor propio del índice. Al estudiar la muñeca hablaremos de algunos de estos músculos, que presentan una disposicion y una aptitud patológica dignas de especial mención.

No existe en esta región más que una sola arteria, la interósea posterior, de la cual nace la recurrente radial posterior.

Todos estos músculos reciben su inervación de la rama posterior del nervio radial. Nacida del tronco común a nivel de la cabeza del radio, esta rama atraviesa al supinador corto, da vuelta al radio del mismo modo que el ciático poplíteo externo rodea al peroné, y se coloca entre las dos capas musculares por las cuales se distribuye.

Fijándonos exclusivamente en el modo de distribución de los nervios por los músculos del antebrazo, vemos que el radial tiene bajo su dependencia el movimiento de extensión de la mano y de los dedos y el de supinación; del nervio mediano depende el movimiento de pronación y una gran parte del de flexión de la mano y de los dedos, y del cubital, una pequeña parte del movimiento de flexión, nociones que deben tenerse muy presentes al examinar un caso de parálisis parcial.

Esqueleto del antebrazo

El *esqueleto del antebrazo* se compone de dos huesos, radio y cúbito, huesos que se miran por su borde cortante, en el que se inserta un ligamento interóseo que los une y, al mismo tiempo, separa la región anterior de la posterior. Perforado tanto en la parte superior como en la inferior para dar paso a los vasos, este ligamento presta inserción por sus dos caras a las capas musculares profundas y, hasta cierto punto, puede oponerse al acabalgamiento de los fragmentos en las fracturas del antebrazo.

Los dos huesos presentan su extremidad mayor dirigida en sentido

inverso: la del cúbito está en la parte superior y la del radio en la inferior. El cúbito es casi rectilíneo; el radio está, al contrario, incurvado de manera que su convexidad mira hacia fuera. Resulta de esto que los dos huesos, aproximados y hasta puestos en contacto por arriba y por abajo, únicamente se separan en la parte media, de modo que en los dos extremos del antebrazo no existe espacio interóseo.

Cubiertos por un gran número de músculos, tanto por la parte anterior como por la posterior, los huesos del antebrazo son casi subcutáneos por sus caras laterales. Su exploración es muy fácil por este lado, sobre todo la del cúbito, que fácilmente se le puede seguir a través de la piel desde la apófisis estiloides hasta el olecranon. MALGAIGNE rechaza la amputación a colgajos, por temor de que por los lados los huesos no queden suficientemente cubiertos y se necrosen; pero siempre es posible aserrarlos en un punto bastante alto para que queden cubiertos por la piel y los músculos. Para mí, el mejor método de amputacion del antebrazo consiste en cortar dos colgajos semielípticos, uno anterior y otro posterior, comprendiendo primero tan sólo la piel; disecarlos en unos 2 centímetros de altura y dividir en seguida los músculos en el mismo sentido que la piel, de manera que resulten dos colgajos cutáneomusculares, que cubrirán perfectamente los huesos y darán un buen muñón. Si, por cualquier causa, se quisiera extirpar una porción o la totalidad de los huesos del antebrazo, la incisión cutánea debería practicarse a lo largo de uno de los lados.

La situación superficial del cúbito explica la frecuencia de las fracturas directas de este hueso por una caída sobre el antebrazo, con tanto más motivo, cuanto que en la caída es siempre el borde interno el que recibe el golpe. Muchas veces se desconoce esta fractura, como sucede igualmente con la fractura aislada del cuerpo del radio, porque, sirviendo de férula el hueso sano, se opone a la desviación de los fragmentos. Cuando, por efecto de una caída, el enfermo acusa un dolor muy violento en un punto del trayecto de los huesos del antebrazo, debe pensarse siempre en la posibilidad de una fractura y, en su consecuencia, procede buscar la crepitación que, por lo general, no es difícil percibir. Ya dije, al hablar del codo, que una fractura del cúbito puede determinar una luxación del radio sobre el húmero; esto es, por otra parte, lo que se observa a veces en la articulación peroneotibial superior a consecuencia de una fractura de la tibia.

En su parte superior, los huesos del antebrazo, tanto por delante como por detrás, están cubiertos por gruesas capas musculares. En la parte inferior están separados de la piel únicamente por tendones, vasos y nervios. De esta disposición anatómica se desprende una consecuencia práctica de las más importantes: un apósito de fractura aplicado en el antebrazo, especialmente en los niños, puede comprimir las arterias radial y cubital sobre el plano óseo en que se apoyan directamente, determinándose así una gangrena completa de la mano. Los ejemplos de esta naturaleza no son muy raros. Un apósito de fractura del antebrazo *nunca debe causar dolor*. Por poco que el enfermo se queje, es necesario levantar el apósito.

El cirujano debe estar prevenido del hecho siguiente: supongamos que el apósito ha sido aplicado durante el día y que el cirujano no vuelve a ver al enfermo hasta la mañana del día siguiente; si éste dice que durante algunas horas de la noche ha sufrido mucho, pero que ahora se ha calmado y no sufre ya, guárdese el cirujano de prescindir del hecho, levante inmediatamente el vendaje y de seguro encontrará un punto esfacelado.

Los dos huesos del antebrazo ofrecen una ligera concavidad que mira hacia delante. Esta forma predispone a las fracturas indirectas de los dos huesos por exageración de la flexión. Así es cómo se producen las fracturas del antebrazo en el niño. A esta edad ofrecen de notable la circunstancia de que frecuentemente son incompletas; el único síntoma es una incurvación del miembro. En este caso, sucede con los huesos lo mismo que con un pedazo de madera verde que, fuertemente doblado, cede por el lado de la convexidad y resiste por el de la concavidad. Muchas veces no es posible enderezar el trozo de madera sino produciendo una solución de continuidad completa, y precisamente esto mismo sucede en los niños: al reducir esta clase de fracturas, muchas veces se percibe un chasquido seco que indica haberse hecho completa la fractura.

Cuando los dos huesos del antebrazo son paralelos entre sí, se dice que el miembro está en *supinación;* cuando se entrecruzan, se dice que está *en pronación*. En la supinación, la palma de la mano mira directamente hacia delante, en la pronación mira directamente hacia atrás. La mano puede tomar todas las posiciones intermedias a estas dos actitudes extremas. La conservación de estos movimientos, tan indispensables para el uso regular del miembro superior, es uno de los puntos a que más atiende el cirujano en el tratamiento de las fracturas del antebrazo.

El mecanismo de estos movimientos tan ingeniosos es extraordinariamente sencillo. El cúbito queda completamente fijo (1); el radio es el que da vuelta. Mientras la extremidad superior de este hueso rueda sobre el cóndilo humeral sin sufrir ninguna dislocación, su extremidad inferior, a la cual va unida la mano, describe un semicírculo alrededor de la cabeza del cúbito que sirve de eje. En este momento, los cuerpos de los dos huesos se cruzan en ángulo agudo y, cuando la pronación es completa, se tocan, es decir, que el espacio interóseo ha desaparecido: este espacio adquiere, pues, su amplitud máxima en la supinación y desaparece por completo en la pronación. En consecuencia, la condición anatómica indispensable para la producción de estos dos movimientos es la integridad del espacio interóseo. De aquí las interminables discusiones acerca del mejor modo de conservar el espacio interóseo en el tratamiento de las fracturas completas de los dos huesos del antebrazo y, en especial, sobre la actitud en que conviene colocar al miembro durante la consolidación.

Sin embargo, por lo visto, la cuestión es fácil de resolver. La pronación sería una posición funesta, por cuanto, estando entonces en contacto los cuatro extremos fracturados, podrían ser comprendidos en un callo único que imposibilitaría por completo y definitivamente los movimientos. La supinación, por el contrario, mantiene los fragmentos separados y permite una consolidación aislada de cada hueso; teóricamente, la supinación es, pues, la actitud que conviene dar al antebrazo durante la formación del callo, y es la que con gran insistencia recomendaba MALGAIGNE. Pero cualquiera que coloque su antebrazo en supinación completa, podrá convencerse de que esta actitud se hace rápidamente intolerable. Por otra parte, la experiencia ha demostrado no ser necesaria la supinación *completa* para obtener una consolidación con integridad de los movimientos. En las fracturas de los dos huesos del antebrazo conviene

(1) El doctor O. LECOMTE no admite esta fijeza del cúbito, y en una muy concienzuda Memoria (*Archives de médecine*, 1874) desarrolla, entre otras proposiciones, la siguiente: «La rotación del antebrazo y de la mano se ejecuta por el movimiento simultáneo, armónico y similar de los dos huesos del antebrazo, cúbito y radio »—*(N. del A.)*

colocar al miembro en una actitud intermedia entre la pronación y la supinación. Es precaución indispensable inmovilizar por completo la articulación radiocarpiana, al paso que ninguna utilidad se reporta de la inmovilización del codo.

CAPITULO V

De la muñeca

La *muñeca* es la parte del miembro superior que está entre el antebrazo y la mano. Desde el punto de vista anatómico puro, la muñeca no es otra cosa que la articulación radiocarpiana. Mucho más extensa, quirúrgicamente considerada, comprende la parte inferior del antebrazo y el carpo. Como los límites son enteramente artificiales, aceptaré los que le asigna BLANDIN, a saber: dos dedos por encima y por debajo de la interlínea articular radiocarpiana. La muñeca termina inferiormente en el punto llamado *talón de la mano,* o sea en el relieve que forman las eminencias tenar e hipotenar.

La muñeca está aplanada de delante a atrás. Los diámetros varían según los sujetos; según MALGAIGNE, el doctor ALLIOT, después de haber observado el hecho gran número de veces, afirmaba que el aumento fisiológico de los diámetros de la muñeca acusaba una inteligencia débil y obtusa.

Las lesiones patológicas modifican en gran manera su forma; así es que, en la fractura de la extremidad inferior del radio, se pone casi redonda. El aumento del diámetro anteroposterior de la muñeca constituye un excelente signo de fractura.

A semejanza de los demás autores, dividiré la muñeca en regiones anterior y posterior; pero, además, consideraré en ella una región externa, generalmente confundida con la posterior. Estudiaré en seguida el esqueleto, que tiene para este caso una importancia excepcional.

Región anterior de la muñeca

Nótanse en la piel, que es fina y sin pelos, tres o cuatro pliegues dirigidos transversalmente, los cuales tienen una relación indirecta con la articulación de la muñeca y sirven de poco para las operaciones. El cirujano dispone de dos puntos de referencia mucho más seguros, y son las apófisis estiloides del radio y del cúbito. Sin embargo, el pliegue inferior, que es el más pronunciado, puede utilizarse como punto de referencia en la exploración de la cara dorsal, como lo demostraré al hablar del esqueleto.

Las eminencias tenar e hipotenar forman una prominencia que separa limpiamente la mano de la muñeca; por encima de aquel relieve existe una ligera depresión que forma una curva regular. No sucede así en los casos de fractura de la extremidad inferior del radio; cuando tal acontece, a nivel del talón de la mano se nota, en vez de esta curva regular, una depresión angulosa más o menos perceptible, según el grado de dislocación de los fragmentos, pero constante. Considero esta depresión angulosa, situada inmediatamente por