Los dos huesos del antebrazo ofrecen una ligera concavidad que mira hacia delante. Esta forma predispone a las fracturas indirectas de los dos huesos por exageración de la flexión. Así es cómo se producen las fracturas del antebrazo en el niño. A esta edad ofrecen de notable la circunstancia de que frecuentemente son incompletas; el único síntoma es una incurvación del miembro. En este caso, sucede con los huesos lo mismo que con un pedazo de madera verde que, fuertemente doblado, cede por el lado de la convexidad y resiste por el de la concavidad. Muchas veces no es posible enderezar el trozo de madera sino produciendo una solución de continuidad completa, y precisamente esto mismo sucede en los niños: al reducir esta clase de fracturas, muchas veces se percibe un chasquido seco que indica haberse hecho completa la fractura.

Cuando los dos huesos del antebrazo son paralelos entre sí, se dice que el miembro está en *supinación;* cuando se entrecruzan, se dice que está *en pronación*. En la supinación, la palma de la mano mira directamente hacia delante, en la pronación mira directamente hacia atrás. La mano puede tomar todas las posiciones intermedias a estas dos actitudes extremas. La conservación de estos movimientos, tan indispensables para el uso regular del miembro superior, es uno de los puntos a que más atiende el cirujano en el tratamiento de las fracturas del antebrazo.

El mecanismo de estos movimientos tan ingeniosos es extraordinariamente sencillo. El cúbito queda completamente fijo (1); el radio es el que da vuelta. Mientras la extremidad superior de este hueso rueda sobre el cóndilo humeral sin sufrir ninguna dislocación, su extremidad inferior, a la cual va unida la mano, describe un semicírculo alrededor de la cabeza del cúbito que sirve de eje. En este momento, los cuerpos de los dos huesos se cruzan en ángulo agudo y, cuando la pronación es completa, se tocan, es decir, que el espacio interóseo ha desaparecido: este espacio adquiere, pues, su amplitud máxima en la supinación y desaparece por completo en la pronación. En consecuencia, la condición anatómica indispensable para la producción de estos dos movimientos es la integridad del espacio interóseo. De aquí las interminables discusiones acerca del mejor modo de conservar el espacio interóseo en el tratamiento de las fracturas completas de los dos huesos del antebrazo y, en especial, sobre la actitud en que conviene colocar al miembro durante la consolidación.

Sin embargo, por lo visto, la cuestión es fácil de resolver. La pronación sería una posición funesta, por cuanto, estando entonces en contacto los cuatro extremos fracturados, podrían ser comprendidos en un callo único que imposibilitaría por completo y definitivamente los movimientos. La supinación, por el contrario, mantiene los fragmentos separados y permite una consolidación aislada de cada hueso; teóricamente, la supinación es, pues, la actitud que conviene dar al antebrazo durante la formación del callo, y es la que con gran insistencia recomendaba MALGAIGNE. Pero cualquiera que coloque su antebrazo en supinación completa, podrá convencerse de que esta actitud se hace rápidamente intolerable. Por otra parte, la experiencia ha demostrado no ser necesaria la supinación *completa* para obtener una consolidación con integridad de los movimientos. En las fracturas de los dos huesos del antebrazo conviene

(1) El doctor O. LECOMTE no admite esta fijeza del cúbito, y en una muy concienzuda Memoria (*Archives de médecine*, 1874) desarrolla, entre otras proposiciones, la siguiente: «La rotación del antebrazo y de la mano se ejecuta por el movimiento simultáneo, armónico y similar de los dos huesos del antebrazo, cúbito y radio »—*(N. del A.)*

colocar al miembro en una actitud intermedia entre la pronación y la supinación. Es precaución indispensable inmovilizar por completo la articulación radiocarpiana, al paso que ninguna utilidad se reporta de la inmovilización del codo.

CAPITULO V

De la muñeca

La *muñeca* es la parte del miembro superior que está entre el antebrazo y la mano. Desde el punto de vista anatómico puro, la muñeca no es otra cosa que la articulación radiocarpiana. Mucho más extensa, quirúrgicamente considerada, comprende la parte inferior del antebrazo y el carpo. Como los límites son enteramente artificiales, aceptaré los que le asigna BLANDIN, a saber: dos dedos por encima y por debajo de la interlínea articular radiocarpiana. La muñeca termina inferiormente en el punto llamado *talón de la mano,* o sea en el relieve que forman las eminencias tenar e hipotenar.

La muñeca está aplanada de delante a atrás. Los diámetros varían según los sujetos; según MALGAIGNE, el doctor ALLIOT, después de haber observado el hecho gran número de veces, afirmaba que el aumento fisiológico de los diámetros de la muñeca acusaba una inteligencia débil y obtusa.

Las lesiones patológicas modifican en gran manera su forma; así es que, en la fractura de la extremidad inferior del radio, se pone casi redonda. El aumento del diámetro anteroposterior de la muñeca constituye un excelente signo de fractura.

A semejanza de los demás autores, dividiré la muñeca en regiones anterior y posterior; pero, además, consideraré en ella una región externa, generalmente confundida con la posterior. Estudiaré en seguida el esqueleto, que tiene para este caso una importancia excepcional.

Región anterior de la muñeca

Nótanse en la piel, que es fina y sin pelos, tres o cuatro pliegues dirigidos transversalmente, los cuales tienen una relación indirecta con la articulación de la muñeca y sirven de poco para las operaciones. El cirujano dispone de dos puntos de referencia mucho más seguros, y son las apófisis estiloides del radio y del cúbito. Sin embargo, el pliegue inferior, que es el más pronunciado, puede utilizarse como punto de referencia en la exploración de la cara dorsal, como lo demostraré al hablar del esqueleto.

Las eminencias tenar e hipotenar forman una prominencia que separa limpiamente la mano de la muñeca; por encima de aquel relieve existe una ligera depresión que forma una curva regular. No sucede así en los casos de fractura de la extremidad inferior del radio; cuando tal acontece, a nivel del talón de la mano se nota, en vez de esta curva regular, una depresión angulosa más o menos perceptible, según el grado de dislocación de los fragmentos, pero constante. Considero esta depresión angulosa, situada inmediatamente por

encima del talón de la mano, como el síntoma físico más importante de la fractura de la extremidad inferior del radio. Lo mismo sucede con el dolor situado fijamente a cosa de 1 centímetro y medio por encima de la apófisis estiloides del radio. Estos dos síntomas (y a veces no se encuentran otros, en especial cuando es muy poca la dislocación de los fragmentos) son, a mi entender, suficientes, para que pueda afirmarse la existencia de una fractura.

Por debajo de la piel se encuentra una muy pequeña cantidad de tejido celular con muy poca grasa; por lo demás, la piel está adherida por su cara profunda a la aponeurosis de cubierta, la cual a su vez tiene directas conexiones con los tendones. La piel está especialmente adherida al pisiforme, especie de hueso sesamoideo desarrollado en el trayecto del cubital anterior. Resulta de esto que la disección de los tegumentos de la región anterior de la muñeca constituye una de las dificultades de la amputación a colgajo anterior.

Mucho menos resistente por la parte anterior que por la posterior, en donde constituye un verdadero ligamento, con todo, la aponeurosis es suficiente para sujetar los múltiples tendones que debajo de ella se encuentran, oponiéndose al mismo tiempo a su dislocación. Superiormente se continúa con la aponeurosis antebraquial, e inferiormente con el borde superior del ligamento anular anterior del carpo, ligamento que estudiaré al tratar de la mano, por cuanto está situado por debajo del pliegue inferior que sirve de límite a la muñeca.

Entre la aponeurosis y la piel se encuentran redes venosas más o menos abundantes, la terminación de los nervios cutáneo interno y músculocutáneo y vasos linfáticos superficiales.

Debajo de la aponeurosis se encuentran distintos órganos situados, como en la parte superior del antebrazo, en planos diferentes. Pero en la muñeca, los planos están tan inmediatos unos a otros, que casi se confunden.

He aquí su orden de superposición:

1.er plano: arteria y venas radiales; tendones de los músculos supinador largo, palmar mayor, palmar menor y cubital anterior;

2.º plano: tendones del flexor superficial de los dedos;

3.er plano: nervio mediano con su arteria satélite, arteria y venas cubitales, nervio cubital;

4.º plano: flexor profundo de los dedos y flexor propio del pulgar;

5.º plano: pronador cuadrado;

6.º plano: esqueleto radiocarpiano.

Para cuando se va en busca de las arterias, nervios, etc., importa conocer las relaciones de los muchos órganos que pasan por la parte anterior de la muñeca, especialmente en su orden de yuxtaposición. Desde este último punto de vista es como los estudiaremos. Procediendo de fuera adentro, el orden de yuxtaposición es el siguiente:

El tendón del supinador largo;
La arteria y venas radiales;
El tendón del palmar mayor;
El del palmar menor;
El nervio mediano;
Los tendones de los flexores superficial y profundo superpuestos;
La arteria y venas cubitales;
El nervio cubital;
El tendón del cubital anterior;
Todos estos órganos descansan sobre el pronador cuadrado, que a su vez

se apoya en el esqueleto. Entre el músculo y los huesos se encuentra la terminación de la interósea anterior y del nervio interóseo.

Los tendones de los músculos supinador largo y palmar mayor, que forman relieve debajo de la piel, sobre todo cuando están en contracción, forman los bordes de un canal en el que se alojan la arteria y las venas radiales. La depresión, y, por consiguiente, la arteria radial, se nota tanto más cuanto mayor es la relajación de los tendones; por esto se explora el pulso radial doblando la mano sobre el antebrazo.

El *nervio radial* no acompaña a la arteria del mismo nombre, y ciertos autores lo consideran, muy equivocadamente, como un punto de referencia para la ligadura de la arteria. En el capítulo precedente he dicho que está situado en la vaina del supinador largo, mientras que la arteria ocupa la del pronador redondo. El nervio desciende acompañando al tendón del supinador, mientras que la arteria ocupa el canal radial; después, a una distancia variable por encima de la articulación radiocarpiana, se coloca debajo del tendón de su músculo satélite, gana la cara externa y posterior de la muñeca, llega al dorso de la mano y se distribuye por él; en la ligadura de la arteria radial, en su parte inferior, jamás se encuentra el nervio radial al lado del vaso. Esto explica por qué en las heridas de la radial, bastante frecuentes a este nivel, es muy raro observar la parálisis de la rama cutánea del radial.

Vemos, pues, que la *arteria radial* está situada en la cara anterior de la muñeca, en el canal limitado por los tendones de los músculos supinador largo y palmar mayor, en el trayecto de una línea que reuniese la parte media de la flexura del brazo a la apófisis estiloides del radio. Muy superficial en este punto, está únicamente cubierta por la piel, el tejido celular subcutáneo y *una sola* hoja aponeurótica. Es fácil descubrirla. Por el mismo motivo sufre heridas más frecuentemente que ninguna de las demás arterias; las más de las veces son pedazos de cristal los que la hieren.

En este caso, puede tantearse, en primer término, la compresión, la cual puede efectuarse fácilmente por la circunstancia de descansar la arteria sobre un plano óseo; pero el único tratamiento racional, y casi siempre el único eficaz, es la torsión o la ligadura de los extremos en la herida. No es raro el hecho de que, al cuarto o quinto día después de la ligadura, se presente una hemorragia secundaria procedente del extremo inferior por falta de coágulo; la torsión del vaso evitaría con seguridad este peligro.

La arteria radial es a veces sinuosa y está dilatada, como, por ejemplo, en los casos de angioma de la mano. En esta arteria, en general, se reconoce por el tacto la degeneración ateromatosa. La radial puede ser asiento de aneurismas traumáticos falsos, producidos a consecuencia de una herida punzante de espada, por ejemplo, que interese muy poco el vaso. La herida arterial se cicatriza, después el tejido de cicatriz se deja distender paulatinamente por la onda sanguínea y acaba por constituir una verdadera bolsa colgante del vaso. En 1861 y en la clínica de NÉLATON, en donde estaba yo de interno, A. RICHARD extirpó un tumor del antebrazo derecho con todos los caracteres de un fibroma. Fué muy fácil la enucleación de este tumor, pero hubo de ligar un vaso bastante voluminoso por encima y por debajo del mismo. Se aplicó a la herida una cura simple y la curación fué rápida. Ahora bien, el examen demostró que aquello era una bolsa llena de coágulos fibrinosos estratificados: se trataba de un aneurisma de la radial, que no estando ya en comunicación con la cavidad del vaso, había dejado de latir. El enfermo había recibido una estocada en un duelo tenido diez años antes.

Verticalmente dirigida desde su origen hasta la apófisis estiloides del radio, la radial cambia en este punto de dirección y rodea el vértice de esta apófisis para ganar la cara externa de la muñeca, en donde afecta nuevas relaciones, que estudiaremos en esta última región. En el momento en que cambia de direc-

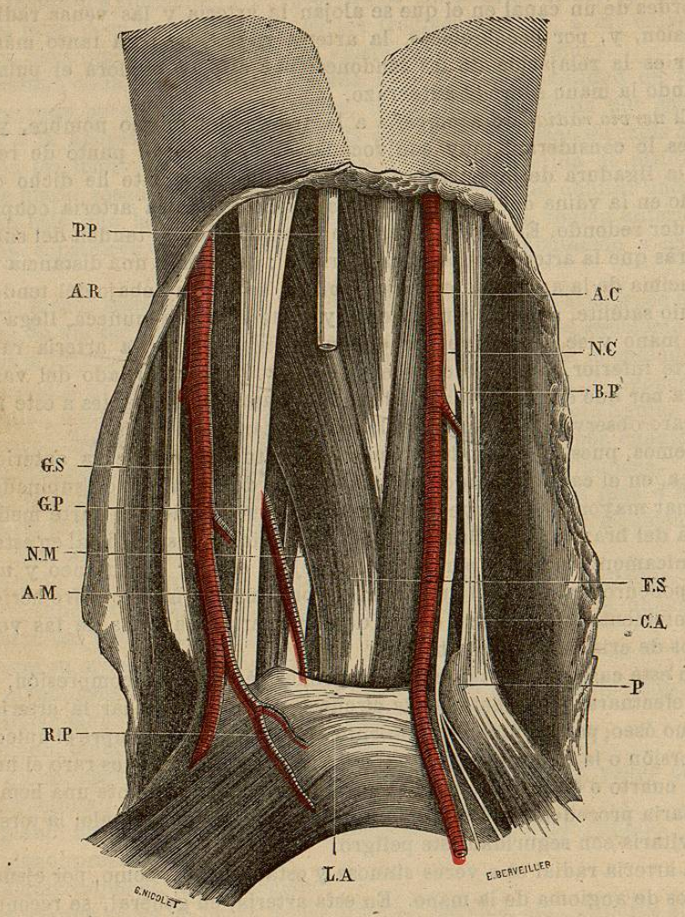

Fig. 176. — *Región de la muñeca. Cara anterior.* (Adulto; tamaño natural Lado derecho)

AC, arteria cubital.
AM, arteria del nervio mediano.
AR, arteria radial.
BP, rama posterior del nervio cubital.
CA, músculo cubital anterior.
FS, flexor superficial.
GP, tendón del palmar mayor.
GS, tendón del supinador largo.
LA, ligamento anular anterior del carpo.
NC, nervio cubital.
NM, nervio mediano.
P, pisiforme.
PP, tendón del palmar menor cortado.
RP, arteria radiopalmar.

ción, da una colateral muy importante, la *radiopalmar*. Generalmente pequeña, esta arteria puede alcanzar un volumen considerable y dar a consecuencia de su herida una seria hemorragia. Pasa por delante del abductor corto del pulgar y va a anastomosarse en la palma de la mano con una rama de la cubital, para formar el arco palmar superficial.

He dicho, como de paso, que el extremo periférico de la radial era a menudo sitio de una hemorragia secundaria a consecuencia de las heridas de este vaso. Bien es verdad que este fenómeno obedece a una ley general de patología; no obstante, en el caso de que hablamos, la proximidad de la radiopalmar contribuye en gran manera a su producción; por esto conviene pensar siempre en este vaso cuando de una herida de la radial se trata, a fin de comprenderlo en la ligadura, en caso de que su origen esté próximo a la abertura del extremo inferior.

La radiopalmar, adherida a las fibras más superficiales del ligamento anular, es difícil aislarla en el fondo de una herida; pero se la cogerá fácilmente junto con la piel con unas pinzas de forcipresión. Las pinzas deben quedar así colocadas durante veinticuatro horas.

Por dentro del palmar mayor, entre este músculo y el haz externo del flexor superficial, se encuentra el *nervio mediano*. Así como en el antebrazo este nervio se encuentra primero colocado entre los dos músculos flexores comunes de los dedos, el tercio inferior del mismo se desprende de éstos y se confunde con los tendones, de los cuales es algo difícil distinguirlo. No está enteramente situado en la línea media, sino que se aproxima algo al borde externo de la muñeca. El tendón del palmar mayor constituye un importante punto de referencia para encontrar este nervio y para ir en busca de los dos extremos en una herida del antebrazo; de todos modos, conviene recordar que está situado en un plano posterior al del flexor superficial. En el hospital LARIBOISÈRE, tuve ocasión de observar una herida curiosa del nervio mediano: habiendo sido cogido por un gancho en la muñeca, fué arrancado de la mano con todas sus ramas colaterales.

En este punto, me limitaré simplemente a mencionar al flexor propio del pulgar y a los flexores superficial y profundo de los dedos. Como estos tendones son especialmente notables por las vainas sinoviales que los envuelven, los estudiaremos en la palma de la mano.

El músculo cubital anterior es el más interno de la región; sus fibras acompañan a su tendón terminal hasta su inserción en el pisiforme. Entre este músculo y el haz más interno de los flexores existe una depresión, una especie de canal análogo al que llevamos indicado entre el palmar mayor y el supinador largo. Llámase canal cubital, y en su fondo se encuentran la arteria, las venas y el nervio cubitales.

Anteriormente hemos visto que la *arteria cubital* en la flexura del brazo se coloca debajo de los músculos epitrócleos, entre los dos flexores comunes. Estos dos músculos están separados uno de otro por una aponeurosis, por detrás de la cual se coloca la arteria; así, aunque los tendones se aproximan y confunden, por decirlo así, en la muñeca, no por esto dejan de existir del modo más evidente a nivel de la arteria cubital los dos planos fibrosos. Resulta, pues, que, en la muñeca, esta arteria está cubierta por la piel, la capa subcutánea, la aponeurosis de cubierta y una segunda aponeurosis que une el tendón del cubital anterior a la capa de los flexores. Según esto, la diferencia más esencial que existe entre la radial y la cubital, consideradas en la muñeca, consiste en que la primera está cubierta por un solo plano aponeurótico, mientras que a la cubital la cubren dos. Aunque superficial, se perciben menos los latidos de la última que los de la primera, y también es más difícil la ligadura.

La radial llega a la palma de la mano después de haber dado un rodeo; pero no así la cubital, la cual, continuando su trayecto vertical, se coloca por delante del ligamento anular anterior del carpo en un desdoblamiento del

mismo. En este punto se coloca en un canal que surca la cara externa del pisiforme, hueso que constituye el más importante punto de referencia para descubrir la arteria. Desde este punto gana la palma de la mano y, por su rama terminal superficial, se anastomosa con la radiopalmar para constituir el arco palmar superficial.

Desde el momento en que el *nervio cubital* encuentra a la arteria en el tercio superior del antebrazo, no la abandona ya. Ocupa constantemente su lado interno, y, al revés de lo que sucede con el nervio radial, constituye un excelente punto de referencia para encontrar el vaso. A 4 o 5 centímetros por encima de la articulación, el nervio cubital se bifurca en rama anterior, que acompaña a la arteria, y rama posterior, destinada al dorso de la mano y de los dedos.

Me limitaré a mencionar los vasos y los nervios interóseos de que he hablado ya anteriormente.

Aparte de las amplias anastomosis de las dos arterias del antebrazo en la palma de la mano, existen otras todo alrededor de la muñeca. Las arteriolas procedentes de cada uno de los vasos forman una especie de brazalete en el cual viene a terminar la interósea anterior.

En cuanto al músculo pronador cuadrado, sólo he de indicar su presencia por detrás de los órganos de la región. POUTEAU dijo, pero sin razón, que el pronador cuadrado podía tener alguna influencia en la dislocación de los fragmentos en las fracturas del antebrazo y en las de la extremidad inferior del radio.

En resumen, se encuentran en la cara anterior de la muñeca dos arterias principales y dos nervios (el nervio radial está en la región externa). La arteria radial, la cubital y el nervio cubital ocupan los canales laterales; el nervio mediano ocupa aproximadamente la línea media. Por lo tanto, siempre que se trate de abrir un absceso profundo de esta región, uno de esos abscesos que a veces están situados detrás de los tendones, será bueno recordar los detalles anatómicos precedentes: como el nervio mediano se aproxima un poco más al lado radial, será preferible escoger el cubital, y la incisión deberá practicarse verticalmente. En los abscesos y flemones de la muñeca se evitarán las incisiones decididamente laterales o medias.

Una importante consideración surge de la condensación en un espacio tan limitado de órganos de la mayor importancia.

Estos órganos, apretados unos contra otros, son además relativamente superficiales; en efecto, en la cara anterior de la muñeca existe tan sólo una muy delgada capa de tejido grasiento subcutáneo, de modo que los tendones se hallan puede decirse a flor de piel.

Ahora bien, las caídas sobre la cara anterior de la muñeca son frecuentes, puesto que así se producen las tan frecuentes fracturas de la extremidad inferior del radio. Si en la caída el brazo da contra el suelo con un cuerpo cortante, como un fragmento de botella, o el brazo por cualquier otra circunstancia queda enclavado a través de un vidrio, se produce entonces una herida transversal de la muñeca a 2 o 3 centímetros por encima del pliegue radiopalmar. Estas heridas son todas análogas por su causa, sitio y dirección, y tan sólo difieren por su extensión y profundidad en relación con la violencia del traumatismo y las dimensiones del fragmento de cristal.

En estos casos únicamente puede la piel ser lesionada, como también los vasos, tendones y nervios de la región, y si el enfermo se abandona a sí mismo, la pérdida de la mano es absoluta desde el punto de vista funcional. El

diagnóstico se impone, pues los dedos se ven privados de todo movimiento de flexión, y el territorio, inervado por los nervios cubital y mediano, queda insensible. El nervio radial no se lesiona nunca, pues deja la cara anterior del antebrazo en un punto más elevado.

Conviene proceder inmediatamente al tratamiento, que ha de consistir en ligar los dos extremos de cada arteria (no se deje el extremo inferior, porque podría dar una hemorragia secundaria), suturar los tendones procurando restaurarlos lo mejor posible y suturar los nervios, todo con hilo de seda porque el catgut se reabsorbe demasiado pronto.

Será conveniente inmovilizar la mano en flexión con una hoja de cartón.

Hoy afirmo, como lo dije veinte años atrás, que por efecto de una sutura nerviosa, sea primitiva, sea secundaria, la sensibilidad puede reaparecer inmediatamente; casos reales y positivos bien observados me lo han demostrado y no puedo variar de opinión por otros negativos. Aun en el caso de no obtener este resultado de un modo inmediato, siempre resultará muy útil la sutura nerviosa, porque mantendrá los dos extremos en contacto o muy inmediatos uno de otro, de tal suerte que los filetes nerviosos de regeneración, brotando del extremo central, podrán alcanzar el extremo periférico sin perderse en un órgano inmediato.

No olvidemos que esas heridas contienen, a menudo, trozos de cristal.

Región posterior de la muñeca

Desde el punto de vista quirúrgico, la *región posterior de la muñeca* es mucho menos interesante que la anterior. Normalmente sigue el nivel de la cara posterior del antebrazo y de la dorsal de la mano, pero esta línea de nivel puede quebrarla una dislocación ósea; una luxación de todo el carpo o de uno de sus huesos produce este resultado; pero en la inmensa mayoría de los casos, esto es debido a una fractura de la extremidad inferior del radio. El fragmento inferior forma una prominencia, por encima y por debajo de la cual existe una superficie plana, y de ahí el nombre de dislocación en forma de *dorso de tenedor* con que la denominó VELPEAU. Para que esta deformación exista de un modo muy perceptible, es necesaria una considerable dislocación de los fragmentos, y en gran número de fracturas de la extremidad inferior del radio no se encuentra semejante fenómeno; de modo que, en resumen, este signo no vale tanto como la depresión angulosa que se nota en la cara anterior a nivel del talón de la mano, puesto que no existe sino en los casos más típicos, en aquellos en que el diagnóstico para nadie puede ser dudoso.

Coloque cualquiera la mano de plano en pronación y verá que los ejes del antebrazo, muñeca y mano están situados en una misma línea vertical; pero como en la fractura de la extremidad inferior del radio la muñeca está inclinada hacia fuera, su eje lleva esta misma inclinación y la línea sobredicha resulta quebrada. VELPEAU comparó esta línea a una Z, pero sin razón alguna, puesto que se compone de dos líneas verticales unidas por una tercera ligeramente oblicua.

La cara dorsal de la muñeca presenta pliegues que se producen en el momento de la extensión forzada de la mano y desaparecen en el de la flexión. No ofrecen interés alguno.

La delgada capa de partes blandas que cubre los huesos hace éstos mucho más accesibles por la parte posterior que por la anterior. En ella se nota, sobre todo, la prominencia que forman la cabeza y la apófisis estiloides del cúbito.

Esta apófisis sobresale también cuando la mano se ha ladeado hacia fuera, a consecuencia de una fractura del radio.

La piel de la cara posterior de la muñeca es más gruesa que la de la anterior y está cubierta de pelos. Es además muy movilizable y, por consiguiente, después de seccionada, se la retrae muy fácilmente. Sólo tapiza su cara profunda una delgada capa de tejido adiposo por la cual corren ramas nerviosas del músculocutáneo, del cutáneo interno, del radial y del cubital y vasos linfáticos.

Es especialmente importante la aponeurosis de cubierta. Es muy resistente en toda su extensión, y además está algo reforzada un poco por encima de las caras articulares radiocubitales. En este punto, toma el nombre especial de ligamento anular posterior del carpo; conviene saber, sin embargo, que este ligamento no es independiente, sino que se le corta artificialmente a expensas de la aponeurosis. Esta se continúa por arriba con la aponeurosis antibraquial, y por abajo con la que cubre el metacarpo. Por los lados se fija, por fuera a la cara externa del radio y, por dentro, al pisiforme y al piramidal.

Esta aponeurosis desempeña un papel importante: sujeta los tendones extensores, los mantiene aplicados contra los huesos y se opone a su luxación, que, sin esta circunstancia, sería muy frecuente. Este es el objeto que se proponen los obreros que antes de empezar el trabajo se atan fuertemente una venda alrededor de la muñeca.

La aponeurosis contribuye mejor a la fijación de los tendones en su sitio, por la circunstancia de que, de su cara profunda, nacen tabiques fibrosos muy resistentes, que se insertan en los bordes de las correderas que existen en las extremidades inferiores del radio y del cúbito. De esto resultan verdaderos conductos osteofibrosos que atraviesan los tendones, conductos tan resistentes que, según creo, no se ha observado jamás su desgarro por influencia de la contracción muscular.

En la cara posterior propiamente dicha existen tres conductos osteofibrosos: el primero procediendo de fuera adentro, y el mayor de todos está destinado al extensor propio del índice y al extensor común de los dedos; e segundo, exclusivamente fibroso, está labrado en el espesor mismo de la aponeurosis y lo atraviesa el tendón del extensor propio del meñique; el tercero está situado en el cúbito y en él se aloja el tendón del cubital posterior.

Cada corredera osteofibrosa está tapizada por una membrana sinovial de 4 a 5 centímetros de longitud. Aunque capaces de inflamarse, de llenarse de líquido como todas las demás serosas, las que tapizan las correderas que acabo de indicar muy rara vez se afectan, mientras que sucede todo lo contrario con las demás y especialmente con las del pulgar.

De la circunstancia de pasar los tendones extensores por conductos osteofibrosos tapizados por membranas serosas, resulta una gran libertad de movimiento; pero como el tendón esté cortado, la consecuencia inevitable es la retracción de su extremo central hacia el antebrazo. Cuando la división ha tenido lugar cerca de la muñeca, es decir, en un punto en que el tendón esté libre de toda adherencia, es seguro no encontrar el extremo central en la herida, sobre todo cuando se trata de los tendones del índice y del meñique; en efecto, estos últimos poseen correderas especiales enteramente independientes de los demás tendones extensores. Para encontrarlo sería necesario prolongar la incisión muy arriba, con serios inconvenientes, y sin que el éxito fuera, a pesar de todo, seguro. En un caso de este género, en un hombre que un mes atrás había sufrido el arrancamiento de los tendones extensores del meñique y del anular de la mano derecha por un gancho de embalador, no encontrando los extremos centrales, me decidí a anastomosar los dos cabos periféricos con el tendón del medio. En 1875 presenté al enfermo curado a la Sociedad de Cirugía. Si los dos extremos del tendón quedan al descubierto, pero demasiado separados uno de otro para que puedan acercarse y suturarlos directamente, debe recurrirse al procedimiento de B. Anger, que consiste en practicar la sutura distanciada con catgut, o mejor con crin de Florencia. En otros casos de esta índole, Czerny primero y más tarde Peyrot y Monod, han practicado el injerto tendinoso.

Región externa de la muñeca

Considéranse, en general, en la muñeca dos bordes, uno interno y otro externo. Que no se admita una cara interna, se comprende, porque en realidad nada se encuentra de particular a nivel del cúbito, el cual forma directamente prominencia debajo de la piel; pero examínense las figuras 177 y 178, y se verá que, en verdad, por el lado externo existe, no ya un borde, sino una cara.

Aparte de las capas superficiales comunes, que ofrecen los mismos caracteres que las de la cara dorsal, se encuentran en la cara externa de la muñeca: los tendones del abductor largo y extensor corto del pulgar, los de los radiales y e del extensor largo del propio dedo, la arteria radial, en el punto que se ha llamado *tabaquera anatómica,* y el nervio radial. Añadamos a ello la vena cefálica del pulgar

Los *tendones* destinados al pulgar están dispuestos del modo siguiente: el abductor largo y el extensor corto forman parte de la capa antibraquial posterior profunda y en el antebrazo se insertan en el espacio interóseo. Se dirigen hacia abajo, adelante y afuera, pasan por detrás de la apófisis estiloides del radio, cruzan los dos músculos radiales, a los cuales cubren, y atraviesan una corredera fibrosa, unas veces común, otras especial para cada uno, corredera esencialmente formada por un desdoblamiento del ligamento anular posterior del carpo. Por último, se insertan inferiormente: el abductor largo, en la extremidad superior del primer metacarpiano; el extensor corto, en la extremidad superior de la primera falange del pulgar. El extensor largo forma parte de la misma capa muscular antibraquial; desciende verticalmente hasta la corredera que le ofrece el ligamento anular y al principio se encuentra situado por dentro de los radiales; se dirige entonces hacia abajo y afuera, cruza estos últimos músculos pasando por encima de ellos, y se inserta en la extremidad superior de la segunda falange del pulgar.

Las correderas destinadas a alojar los tendones del pulgar y, en particular, las del abductor largo, extensor corto y la de los radiales, son frecuentemente el sitio de una inflamación designada con el nombre de *tenositis crepitante* o *ay*. Esta afección se manifiesta por una tumefacción situada a lo largo de estos tendones y un ruido especial que se produce cuando el enfermo mueve el pulgar. El dolor es lo suficientemente vivo para impedir todo movimiento. Esta afección resulta de la fatiga y cede después de algunos días de reposo; un vejigatorio volante apresura la curación.

Entre el tendón del extensor largo por dentro y los tendones reunidos del abductor largo y el extensor corto del pulgar por fuera, existe una depresión más o menos pronunciada, según los sujetos, la cual ha recibido el nombre de *tabaquera anatómica;* el fondo de esta depresión corresponde al escafoides.

La *arteria radial*, después de haber abandonado la cara anterior del antebrazo, rodea la apófisis estiloides del radio pasando por debajo de ella, se