coloca debajo de los tendones que limitan por fuera la tabaquera anatómica, atraviesa oblicuamente este hueco de arriba abajo y de delante atrás, pasa por debajo del tendón del extensor largo y penetra en seguida en el primer espacio intermetacarpiano, para ir a formar en la palma de la mano, anastomosándose con la rama profunda de la cubital, el arco palmar profundo (fig. 189).

Es mucho más difícil descubrir la radial en este punto que en la región precedente. Generalmente los autores dicen: divídase la piel y la aponeurosis y se encontrará la arteria; esto es sencillo sin duda, pero inexacto. Obrando así no es posible poner al descubierto la arteria en el fondo de la depresión

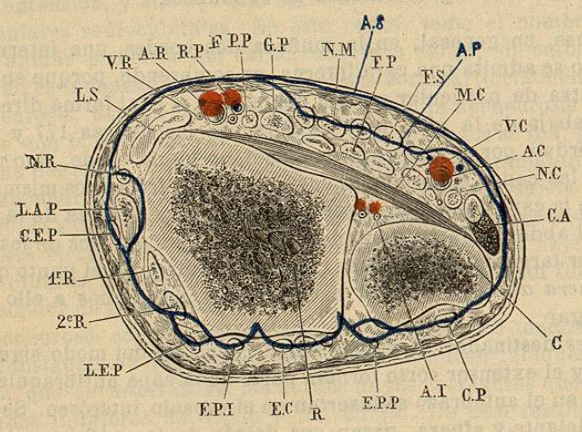

Fig. 177. — *Corte horizontal de la muñeca derecha, practicado a 1 centímetro y medio por encima de las superficies articulares.* Segmento superior del corte. (Mano derecha; tamaño natural.)

AC, arteria cubital.
AI, arteria interósea.
AP, aponeurosis profunda.
AR, arteria radial.
AS, aponeurosis superficial.
C, cúbito.
CA, músculo cubital anterior.
CEP, tendón del extensor corto del pulgar.
CP, tendón del cubital posterior.
EC, tendón del extensor común de los dedos.
EPI, tendón del extensor propio del índice.
EPP, extensor propio del meñique.
FPP, flexor propio del pulgar.
FS, tendón flexor superficial.
FP, tendón flexor profundo.
GP, tendón del músculo palmar mayor.
LAP, tendón del abductor largo del pulgar.
LEP, tendón del extensor largo del pulgar.
LS, supinador largo.
MC, pronador cuadrado.
NC, nervio cubital.
NM, nervio mediano.
NR, nervio radial.
R, radio.
RP, arteria radiopalmar.
1er R, tendón del primer radial externo.
2.º R, tendón del segundo radial externo.
VC, vena cubital.
VR, vena radial.

que atraviesa, puesto que está cubierta por un segundo plano aponeurótico, que la mantiene profundamente aplicada sobre el carpo. Para descubrirla es preciso practicar en la parte media de la depresión una incisión vertical, paralela a la dirección de los tendones, y dividir sucesivamente la piel, la capa subcutánea y la aponeurosis superficial. Puestos los tendones en relajación, poniendo en extensión el pulgar, se los separa, y aun falta dividir la hoja aponeurótica profunda que cubre la arteria. En este punto, la radial da la dorsal del pulgar, la dorsal del carpo, que contribuye a la formación del brazalete vascular de que hemos hablado anteriormente, la dorsal del metacarpo y el tronco común de las colaterales del pulgar y del índice.

La rama cutánea del *nervio radial* forma esencialmente parte de la región

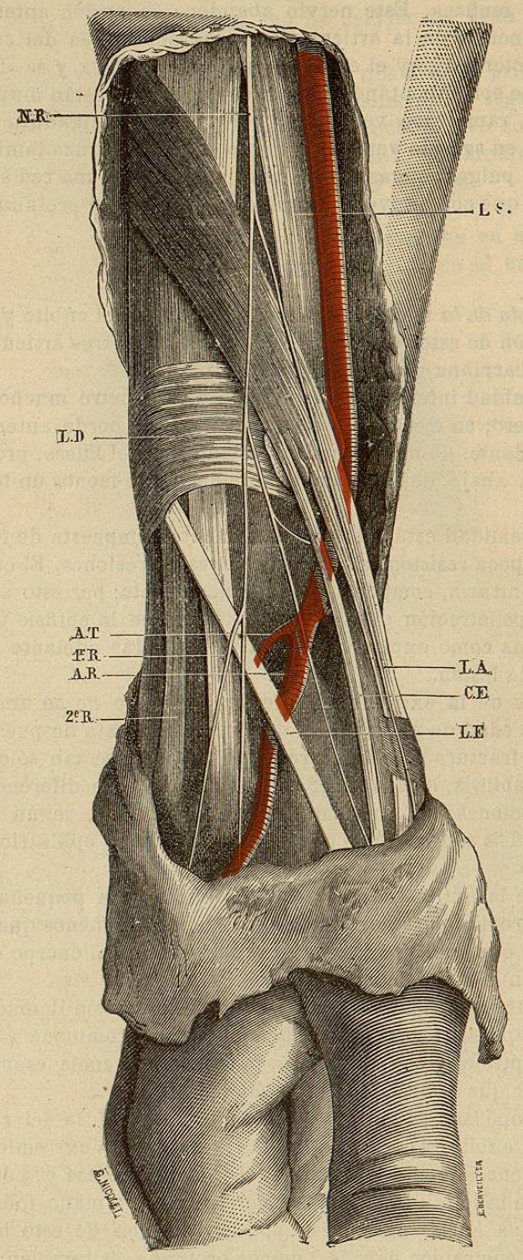

Fig. 178. — *Región de la muñeca. Cara externa.* (Adulto; tamaño natural.) Lado derecho

AR, arteria radial pasando por la tabaquera anatómica.
AT, arteria transversal del carpo.
CE, extensor corto del pulgar.
LA, abductor largo.
LD, ligamento anular dorsal del carpo.
LE, extensor largo del pulgar.
LS, supinador largo.
NR, nervio radial.
1er R, tendón del primer radial externo.
2.º R, tendón del segundo radial externo.

externa de la muñeca. Este nervio abandona la región anterior a 5 o 6 centímetros por encima de la articulación, pasa por detrás del supinador largo, cruza el abductor largo y el extensor corto del pulgar y se divide en ramas colaterales que son subcutáneas y, por consiguiente, están muy distantes de la arteria. Estas ramas son verticales; por esto en la ligadura es conveniente dividir la piel en sentido vertical, a fin de evitarlas. Cruza también esta región la cefálica del pulgar, cuyas ramas de origen forman una red subcutánea bastante densa y que constituye más arriba la vena radial profunda.

Esqueleto de la muñeca

El *esqueleto de la muñeca* comprende: el radio, el cúbito y los huesos del carpo. La unión de estos diferentes huesos forma las tres articulaciones: radiocubital, radiocarpiana y mediocarpiana.

La extremidad inferior del radio tiene un diámetro mucho mayor que el cuerpo del hueso; su eje mayor es transversal, el borde anterior está encorvado hacia delante, de modo que la cara anterior del hueso, prolongada directamente hacia abajo, dejaría por delante de sí a lo menos un tercio de la cara articular.

Esta extremidad está casi exclusivamente compuesta de tejido esponjoso y ofrece muy poca resistencia a las tracciones y presiones. El cuerpo del hueso está, por el contrario, compuesto de tejido compacto; por esto se observa muy a menudo la penetración del cuerpo del hueso en la epífisis y el desmenuzamiento en forma como explosiva de esta última. Más adelante indicaré el mecanismo de esta lesión.

La epífisis de la extremidad inferior del radio no se une al cuerpo del hueso hasta la edad de veinte años, de modo que, hasta después de esta unión, en vez de una fractura de esta extremidad, se produce tan sólo un desprendimiento de la epífisis, lo cual, por otra parte, poco se diferencia de aquélla; estas dos afecciones difieren tanto menos cuanto que, según MALGAIGNE, la porción de diáfisis sobre la cual se inserta el cartílago epifisario sufre siempre arrancamiento.

Constituye la extremidad inferior del cúbito una pequeña cabeza, cuyo papel es en la región puramente accesorio; desciende menos que el radio.

La epífisis que forma la cabeza del cúbito se une al cuerpo del hueso poco más o menos en la misma época que la del radio.

Los dos huesos presentan cada uno una prolongación llamada apófisis estiloides. Estas apófisis forman por cada lado una prominencia variable, pero siempre perceptible, y constituyen un punto de referencia esencial para todas las operaciones que se practican en la muñeca.

Estas dos apófisis estiloides no están a igual nivel: la del radio desciende más que la del cúbito. Ahora bien, en la fractura de la extremidad inferior del radio, existe generalmente penetración de los fragmentos y, por consiguiente, disminución de la longitud del hueso; por lo tanto, la mano toda, que sigue al radio, se inclina hacia fuera y la apófisis estiloides de este hueso asciende. Según que la penetración es más o menos profunda, es también mayor o menor la ascensión; unas veces la apófisis llega a nivel y otras hasta por encima de la del cúbito. LAUGIER, a quien se debe el conocimiento de este fenómeno, le concedía una importancia tal, que le bastaba este síntoma para establecer el diagnóstico. No pretendo disminuir su valor teórico, pero sí he de hacer constar que es difícil su comprobación perfecta en el enfermo, no en los casos

típicos en que el diagnóstico es evidente, sino en los casos dudosos; por mi parte, he de confesar que jamás me ha servido de gran provecho en la práctica.

Los huesos del carpo están distribuídos en dos filas: la primera comprende el escafoides, el semilunar, el piramidal y el pisiforme; la segunda consta del trapecio, el trapezoides, el hueso grande y el ganchoso. No corresponde a este sitio la descripción de cada uno en particular, por lo que me limitaré a estudiar el modo de articularse estas diversas piezas óseas entre sí.

Articulación radiocubital inferior. — Mientras que en el codo la cabeza del radio da vueltas sobre una cavidad que le ofrece el cúbito, aquí es la

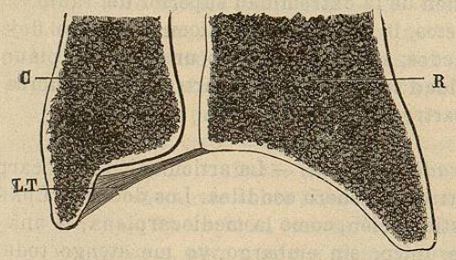

Fig. 179. — *Corte vertical y transversal del radio y del cúbito en su parte inferior, destinado a demostrar la disposición del ligamento triangular*

C, cúbito. LT, ligamento triangular. R, radio

cabeza del cúbito la que se aloja en una cavidad glenoidea que le ofrece la cara interna de la extremidad inferior del radio. Los dos huesos están unidos por dos ligamentos periféricos muy débiles y un tercero interóseo resistente, llamado *triangular*. Este ligamento, cuyo nombre indica su forma, se inserta por su base en el borde interno de la extremidad inferior del radio y, por su vértice, en la cara externa de la apófisis estiloides del cúbito, en una depresión a él destinada. El corte representado por la figura 179, de tamaño natural, da una idea exacta de su espesor, que es mayor por la parte interna que por la externa.

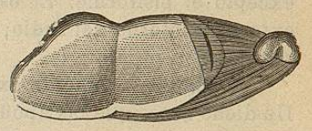

Fig. 180.—*Cara articular del radio Ligamento triangular*

Este ligamento presenta a veces, cerca de su base (fig. 180), una especie de ojal, a través del cual pueden comunicarse las dos sinoviales.

El ligamento triangular sirve para unir el radio al cúbito, pero también contribuye a nivelar las dos superficies articulares. En relación directa con el carpo lo está el ligamento y no el cúbito.

Un accidente que acaece con bastante frecuencia, indicado por vez primera por GOYRAND, y también poco conocido, es la luxación de la cabeza del cúbito sobre el ligamento triangular. He aquí el mecanismo:

He de recordar que durante los movimientos de pronación y supinación, el radio da vueltas alrededor del cúbito, mientras que éste se mantiene fijo. Supongamos un movimiento de pronación (fig. 179, en que los dos huesos están representados en supinación): el radio, al dar la vuelta alrededor del cúbito, se lleva consigo al ligamento triangular LT, y, si la pronación llega a ser forzada, se comprende que el ligamento venga a colocarse por delante de la

cabeza del cúbito sin romperse; de este modo forma por delante del hueso una verdadera brida, que se opone al movimiento de supinación, o sea a que el radio vuelva a su sitio. Este accidente parece producirse tan sólo en los niños cuando se les levanta bruscamente cogidos por los brazos, como, por ejemplo, cuando se les quiere hacer saltar un arroyo. En este caso se presenta el enfermito con la mano en pronación forzada, sin que sea posible colocarla en supinación, y como el menor movimiento es doloroso, el niño mantiene el brazo inmóvil. El tratamiento consiste en fijar el antebrazo con la mano izquierda, mientras que con la derecha se le imprime un movimiento brusco de supinación; en este momento se percibe claramente un pequeño chasquido y la luxación queda reducida. Hase creído mucho tiempo que se trataba en este caso de una luxación de la extremidad superior del radio.

En ciertos sujetos, la articulación radiocubital es tan floja, que, cogiendo el cúbito entre dos dedos, se le mueve como una tecla de piano. Con mucho más motivo esta movilidad se observa en las artritis, los tumores blancos de la muñeca y en las hidrartrosis.

Articulación radiocarpiana. — La articulación radiocarpiana pertenece a la clase de las diartrosis, género condílea. Los doctores CUNÉO y VÍCTOR VEAU opinan que esta articulación, como la mediocarpiana, es una tróclea, o sea una articulación de eje único; sin embargo, yo me atengo todavía a mi antigua opinión y a mis descripciones anteriores al trabajo de estos anatómicos. La cavidad de recepción la forman el radio y el ligamento triangular. Su eje mayor es transversal y mide de 4 a 5 centímetros; el menor es anteroposterior de 1 $^1/_2$ a 2 centímetros. Una cresta obtusa anteroposterior (fig. 180) divide la faceta radial en dos cavidades secundarias: una externa para el escafoides y otra para el semilunar.

El cóndilo está formado por la primera fila de los huesos del carpo, excepto el pisiforme. El escafoides y el semilunar se unen con las facetas externa e interna del radio; el piramidal se articula con la cara inferior del cartílago triangular (1).

El cóndilo se amolda exactamente a la concavidad de la superficie radial. He dicho antes que las apófisis estiloides son el mejor punto de referencia para desarticular la muñeca; conviene, sin embargo, no olvidar que la cúspide de la curva articular está situada a cosa de 1 centímetro por encima de una línea horizontal que reuniese el vértice de estas apófisis; por olvidar este detalle muchos principiantes penetran en la articulación mediocarpiana.

Los ligamentos que unen las superficies articulares, que me limitaré a mencionar, son en número de seis: dos laterales, interno y externo, dos anteriores y dos posteriores. Su resistencia está lejos de ser igual en todos. Los posteriores son los más débiles, vienen después el lateral interno, el externo y, por último, los anteriores, dotados de una considerable resistencia. A mi entender, estos últimos desempeñan un importantísimo papel en la patología de la región. Se los divide en externo e interno: el primero es el más superficial. Ambos se insertan, por una parte, a la cara anterior del carpo, y, por otra, a todo el reborde anterior de la superficie articular radial, incluso el cartílago triangular.

Admito, con el doctor O. LECOMTE, que la fractura clásica de la extremidad inferior del radio reconoce constantemente por causa un arrancamiento producido por los ligamentos. Es ley de patología que el tejido esponjoso de los

(1) Es digno de atención el hecho de que en las radiografías de la muñeca siempre existe cierta separación entre el cúbito y el piramidal. — *(N. del A.)*

huesos es mucho menos resistente que el de los ligamentos, y que estos últimos, fuertemente distendidos, arrancan casi siempre la porción de hueso sobre la cual se insertan. ¿Existen en ningún otro punto condiciones más a propósito para el arrancamiento que un hueso casi exclusivamente esponjoso, con una extensa superficie de inserción y manojos fibrosos de una extremada resistencia? Por otra parte, los experimentos practicados en el cadáver demuestran el hecho del modo más evidente. Cójase un miembro superior de un cadáver, y después de colocarlo sobre el borde de una mesa, cójase la mano intercalando sus dedos con los del experimentador; fíjese el antebrazo cadavérico sobre la mesa y, en esta disposición, comuníquese a la mano un movimiento brusco de extensión; en este momento se percibirá el chasquido característico, y la disección evidenciará la existencia de una fractura en el punto clásico de la misma. Analizando el fenómeno más de cerca, se verá que, en el movimiento de extensión, el cóndilo carpiano tira primero de los ligamentos anteriores; éstos forman una fuerte combadura y quedan extraordinariamente distendidos; sin duda que, a no ser tanta su resistencia, se produciría muy frecuentemente una luxación radiocarpiana; pero, lejos de esto, casi siempre resisten: todo el mundo sabe cuán rara es la torcedura de la muñeca. Si la violencia continúa, como que algo debe ceder, la porción de hueso sobre la cual se insertan los ligamentos es la que resulta arrancada. Ahora bien, la inserción carpiana comprende muchos huesos, a su vez esponjosos, pero que, sin embargo, son más resistentes que el radio; por esto éste es el que se fractura siempre. No obstante, algunas veces se encuentra un arrancamiento parcial de uno de los huesos del carpo. Por otra parte, ¿cómo explicar por los demás mecanismos que sucesivamente se han invocado la constancia del sitio de la fractura, su dirección transversal, la separación de los dos fragmentos hacia delante, su penetración por la parte posterior, penetración que es proporcional al grado de extensión y puede llegar hasta hacer explotar, por decirlo así, al fragmento inferior? ¿De qué otro modo podríamos explicar el arrancamiento simultáneo de la apófisis estiloides del cúbito? *La fractura indirecta de la extremidad inferior del radio se produce constantemente y no puede producirse por otro mecanismo que por arrancamiento.* Esta proposición tiene para mí el carácter de axiomática.

Diferentes veces se ha discutido una importante cuestión práctica, relativa al tratamiento de las fracturas de la extremidad inferior del radio, cuestión que no está resuelta todavía. ¿Cuánto tiempo debe mantenerse al miembro inmovilizado? VELPEAU, a quien una dilatada experiencia había demostrado los graves inconvenientes de una inmovilización prolongada, acabó por renunciar a toda clase de apósito. De este modo evitaba las rigideces articulares de los dedos, mano, codo y hombro, que, sobre todo en personas de alguna edad, duran a veces tanto tiempo después de la fractura, que ya no se piensa en esta última causa y todo se atribuye al reumatismo. En efecto, preferible sería para el enfermo dejar al miembro sin apósito que no inmovilizarlo durante cinco o seis semanas. Sin ir tan lejos como VELPEAU, creo que no conviene dejar el apósito más de quince o veinte días, y aun durante este tiempo es necesario comunicar ligeros movimientos a todas las articulaciones, excepto a la radiocarpiana. También dará buenos resultados la práctica del masaje durante este tiempo.

Articulación mediocarpiana. — Esta articulación resulta de la unión de las dos filas del carpo entre sí.

Veamos ante todo, aunque rápidamente, cómo se unen entre sí los huesos de cada fila.