La mayor parte de las articulaciones representan anfiartrosis: se encuentran en ellas, en efecto, ligamentos periféricos, uno dorsal y otro palmar, y un ligamento interóseo; algunas, sin embargo, constituyen artrodias. Para la primera fila, existe un ligamento interóseo muy superficial entre el escafoides y el semilunar, y un segundo entre el semilunar y el piramidal. Por el contrario, este último hueso corresponde al pisiforme por una superficie plana cubierta de sinovial, sin ligamento interóseo, y de ahí la gran movilidad de que disfruta. Estos tres huesos de la primera fila pudieran considerarse como uno solo con una cara superior convexa para articularse con el radio y otra inferior cóncava para unirse a la segunda fila.

Esta se compone de cuatro huesos unidos, como los precedentes, por ligamentos periféricos e interóseos. Estos últimos son mucho más resistentes

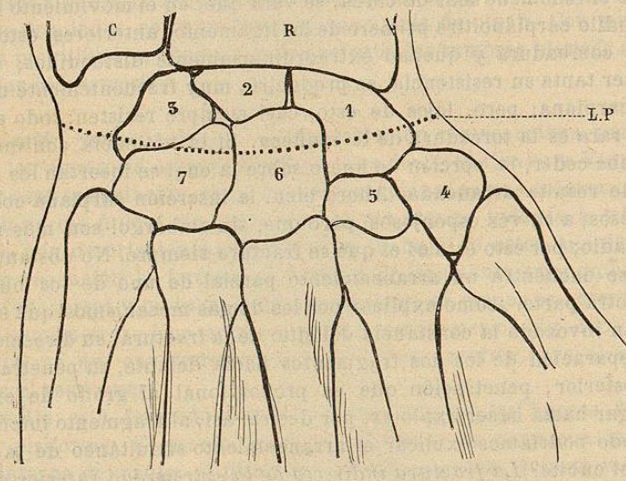

Fig. 181. — *Esqueleto del carpo visto por su cara dorsal*

C, cúbito.
LP, línea de puntos que pasa por el cuello del hueso grande y representa la prolongación, sobre la cara dorsal del carpo, del pliegue cutáneo inferior de la muñeca.
R, radio.
1, escafoides.
2, semilunar.
3, piramidal.
4, trapecio.
5, trapezoides.
6, hueso grande.
7, hueso ganchoso.

y mucho más profundos que los que unen entre sí a los huesos de la primera fila. De aquéllos existen dos: uno entre el trapezoides y el hueso grande, y el segundo entre el hueso grande y el ganchoso. También pudiéramos considerar esta fila como compuesta de un solo hueso, cuyas caras superior e inferior son muy irregulares y se unen: la primera, con la fila antibraquial, y la segunda con el metacarpo (fig. 182).

La articulación mediocarpiana comprende dos partes: una externa y otra interna. La externa resulta de la unión de la cara inferior del escafoides con las superiores del trapecio y del trapezoides; las superficies articulares son planas y están divididas casi transversalmente: es una artrodia. La interna es una condílea, y aun para algunos autores una enartrosis; está, en efecto, caracterizada por la recepción de una cabeza en una cavidad; forman la cabeza el hueso grande y el ganchoso, y la cavidad el escafoides, el semilunar y el piramidal.

Sujetan la articulación mediocarpiana ligamentos laterales, anteriores y posteriores que van de un hueso a otro. Estos ligamentos no ofrecen otra particularidad que la mucha mayor resistencia de los anteriores respecto de los posteriores.

En cuanto a la articulación carpometacarpiana, forma parte del esqueleto de la mano; diré de ella tan sólo que, excepto la articulación del primer metacarpiano con el trapecio, en lo restante es completamente inmóvil, de modo

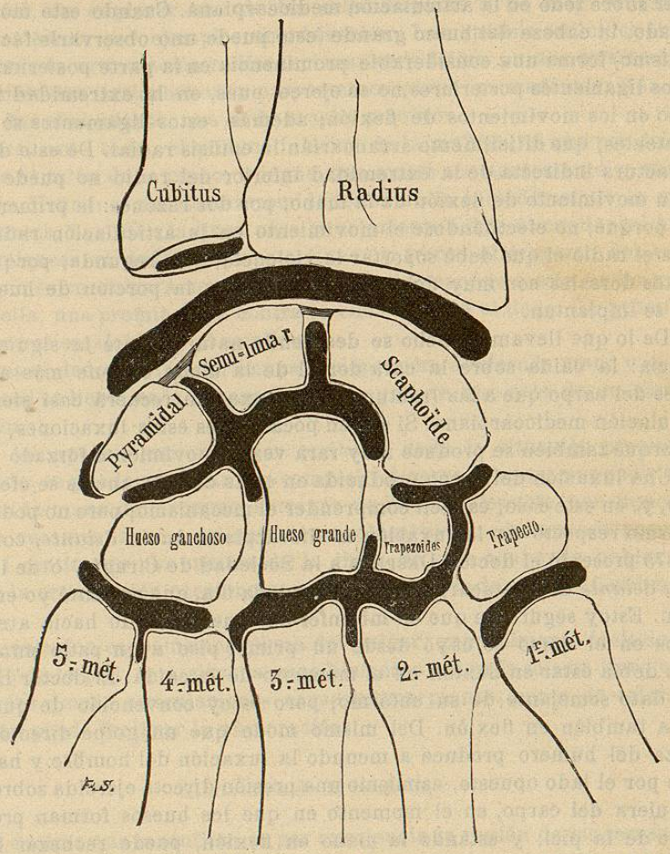

Fig. 182.—*Sinoviales del carpo y del metacarpo. Las sinoviales están representadas en negro. Los espacios que quedan libres entre los huesos del carpo están ocupados por ligamentos interóseos.* (No obstante, están indicados también los ligamentos superficiales que unen el escafoides con el semilunar y éste con el piramidal.)

que de los huesos del carpo puede en realidad considerarse una fila antibraquial y otra metacarpiana. A ser justos, hemos de decir que la mano empieza con la segunda fila, y que la separación fisiológica entre el antebrazo y la mano la constituye la articulación mediocarpiana.

La muñeca disfruta de movimientos de flexión, extensión y laterales. Interesa mucho conocer la participación que en estos movimientos toman cada una de las dos articulaciones radiocarpiana y mediocarpiana.

En el movimiento de flexión, los ligamentos posteriores sufren distensión y, según hemos visto, son infinitamente menos resistentes que los anteriores.

El carpo está, pues, menos protegido contra la flexión forzada de la mano que contra la extensión igualmente forzada; pero la flexión forzada es muy rara, y apenas se produce en otras circunstancias que en las caídas sobre la cara dorsal de la mano; ahora bien, el hombre, al caerse, coloca instintivamente la palma hacia delante, y, por consiguiente, la cara palmar es la que recibe el golpe.

Lo que importa saber es que el movimiento de flexión de la mano tiene lugar sobre todo en la articulación mediocarpiana. Cuando este movimiento es forzado, la cabeza del hueso grande (esto puede uno observarlo fácilmente por sí mismo) forma una considerable prominencia en la parte posterior. La acción de los ligamentos posteriores no se ejerce, pues, en la extremidad inferior del radio en los movimientos de flexión; además, estos ligamentos son tan poco resistentes, que difícilmente arrancarían la epífisis radial. De esto deduzco que la fractura indirecta de la extremidad inferior del radio no puede producirse en un movimiento de flexión de la mano, por dos razones: la primera y principal, porque, no efectuándose el movimiento en la articulación radiocarpiana, no es el radio el que debe soportar la violencia, y la segunda, porque los ligamentos dorsales son muy débiles para arrancar la porción de hueso sobre la cual se implantan.

De lo que llevamos dicho se desprende naturalmente la siguiente consecuencia: la caída sobre la cara dorsal de la mano expone más a las luxaciones del carpo que a las fracturas, y la luxación recaerá casi siempre en la articulación mediocarpiana. Si se ven pocas veces estas luxaciones, es, lo repito, porque también se produce muy rara vez el movimiento forzado de flexión.

Una luxación del carpo producida en estas circunstancias se efectúa *hacia atrás,* y, en este caso, es fácil comprender el mecanismo; pero no podemos decir lo mismo respecto de la luxación mediocarpiana *hacia delante,* como la que en 1875 presentó el doctor Després a la Sociedad de Cirugía, o de la luxación *hacia delante* del metacarpo sobre la segunda fila, que presenté yo en la misma sesión. Estoy seguro de que en mi enfermo, que andando hacia atrás con las manos en el dorso se cayó desde un primer piso a un patio empedrado, la mano debía estar en flexión en el momento de la caída. El doctor Després no tiene dato semejante de su enfermo; pero estoy convencido de que la mano estaba también en flexión. Del mismo modo que un golpe directo contra la cabeza del húmero produce a menudo la luxación del hombro y hace salir el hueso por el lado opuesto, asimismo una presión directa ejercida sobre un punto cualquiera del carpo, en el momento en que los huesos forman prominencia debajo de la piel, y estando la mano en flexión, puede rechazar los huesos hacia delante: tal es el mecanismo probable de aquellas luxaciones.

El movimiento de extensión de la mano sobre el antebrazo tiene por centro la articulación radiocarpiana. En este movimiento, el carpo y el metacarpo forman como una sola pieza que se mueve sobre la superficie radial; en la extensión forzada, el cóndilo carpiano, abandonando la superficie articular, ejerce una enérgica presión sobre los ligamentos anteriores y frecuentemente los desgarraría, como llevo dicho ya, a no ser tan considerable su resistencia; son, pues, el radio por una parte y la primera fila del carpo por otra, los que en el movimiento de extensión de la mano sufren tracción de los ligamentos; el radio, cuya resistencia es menor, es el que siempre cede.

En resumen, el movimiento de flexión de la mano sobre el antebrazo tiene lugar en la articulación mediocarpiana y, cuando es exagerado, tiende a producir una luxación de la segunda fila del carpo sobre la primera.

El movimiento de extensión de la mano sobre el antebrazo tiene por centro la articulación radiocarpiana y, si es exagerado, tiende a producir la fractura de la extremidad inferior del radio por arrancamiento.

Los movimientos laterales y el de circunducción tienen lugar en las dos articulaciones, y no ofrecen ninguna particularidad digna de mención.

Creo que ningún práctico se extrañará de que diga que la exploración clínica de la muñeca es bastante difícil, sea que se trate de practicar una amputación parcial, de explorar una de las articulaciones o de diagnosticar un traumatismo, como, por ejemplo, una luxación. Las apófisis estiloides sirven para encontrar la articulación radiocarpiana; pero faltan puntos de referencia para reconocer las articulaciones carpometacarpiana y mediocarpiana. Me parece útil dar el siguiente, que es de mucha precisión.

Búsquese, ante todo, el pliegue inferior de la muñeca, el que por delante corresponde al talón de la mano, pliegue que existe constantemente y es muy pronunciado. Reúnanse sus dos extremidades sobre la cara dorsal de la mano (línea de puntos, fig. 181); la línea pasa exactamente sobre el cuello del hueso grande. Aplíquese el dedo sobre esta línea, y frente al trayecto del tercer metacarpiano se encontrará una depresión que corresponde a este cuello y, por encima de ella, una prominencia contra la cual chocará el dedo. La prominencia pertenece al escafoides y al semilunar.

Mientras el dedo explorador ocupa la depresión, dóblese la mano y se verá cómo el hueco se llena: es la cabeza del hueso grande que sale de su cavidad de recepción.

Vistas las apófisis estiloides por arriba y dada la situación precisa del hueso grande, se puede explorar por completo el carpo y hasta, por decirlo así, dibujarlo en la mano del enfermo a través de la piel, ejercicio que nunca me cansaré de recomendar. La articulación radiocarpiana corresponde poco más o menos a 1 centímetro por encima de la línea de que acabo de hablar (LP, fig. 181), y la articulación carpometacarpiana está situada a unos 15 milímetros por debajo.

La articulación carpometacarpiana del pulgar, generalmente fácil de percibir debajo de la piel, está situada sensiblemente sobre la misma línea transversal que las demás articulaciones carpometacarpianas, punto de referencia que también puede facilitar la exploración.

Sinoviales de la muñeca

Puede decirse que la muñeca es por excelencia la región de las serosas: las correderas tendinosas, los tendones y el gran número de superficies articulares del carpo, todas están tapizadas de serosa. Por esto no es de extrañar que la muñeca sea sitio de predilección de los quistes sinoviales, vulgarmente llamados *gangliones,* que tienen por punto de partida una de las serosas articulares y sobre las cuales ha llamado la atención el doctor Gosselin. Este origen impone mucha prudencia en el tratamiento de tales gangliones. Comúnmente se los aplasta con los dedos; pero a veces la pared resiste las más fuertes presiones y, en este caso, puede practicarse de antemano en la pared del quiste un desgarro subcutáneo con una aguja muy fina, aunque lo mejor en estos casos es extirparlos con el bisturí.

He indicado ya las sinoviales tendinosas que rodean por todos lados a las articulaciones de la muñeca; la gran sinovial de los flexores la describiremos al estudiar la mano; fáltame tan sólo hablar de las serosas articulares.

Una ojeada sobre la figura 182 hará comprender, mejor que todas las descripciones, la disposición compleja de las serosas articulares del carpo. Me limitaré a enumerarlas procediendo de arriba abajo:

Una sinovial radiocubital inferior;

La gran sinovial radiocarpiana. He dicho anteriormente que el cartílago triangular tiene a veces cerca de su base un ojal por el que las dos serosas se comunican entre sí;

Las serosas mediocarpianas. Existen dos membranas independientes, una interna y otra externa;

La interna, tapizando al hueso grande y al ganchoso por una parte, y al escafoides, semilunar y piramidal por otra, envía dos prolongaciones superiores, una entre el escafoides y el semilunar, y otra entre el semilunar y el piramidal. Una pequeña prolongación inferior se coloca entre el hueso grande y el ganchoso;

La externa pertenece especialmente a la articulación del escafoides con el trapecio y el trapezoides, pero envía hacia abajo una extensa prolongación, que se coloca entre estos dos huesos primero, y después entre el segundo y tercer metacarpianos de un lado, y el trapezoides y el hueso grande del otro, llegando hasta el intervalo que separa el cuarto metacarpiano del tercero. Esta serosa envía, además, una prolongación entre el trapezoides y el hueso grande, y otra entre el segundo y tercer metacarpianos. Constituye, pues, la serosa metacarpiana media;

La serosa metacarpiana externa, propia de la articulación trapeciometacarpiana;

La serosa metacarpiana interna, situada entre el ganchoso y los cuarto y quinto metacarpianos; envía una prolongación entre estos dos últimos huesos;

La serosa del pisiforme.

Existen, pues, en la muñeca siete cavidades serosas articulares independientes que pueden afectarse aisladamente; pero se comprende que un tumor blanco de la articulación radiocarpiana que date de muy largo tiempo, invada casi fatalmente todas estas articulaciones, y esta no es una de las menores objeciones que pueden dirigirse contra la resección de la muñeca. En primer término podría creerse, vista la multiplicidad de órganos que rodean por todos lados a las superficies articulares, y de los cuales algunos se adhieren a ellas, que esta operación ofrece insuperables dificultades y que conviene sacrificar órganos indispensables; pero no es así, sino que, por el contrario, a beneficio de incisiones laterales, se llega fácilmente a aislar los huesos por completo. La contraindicación operatoria no viene de este lado, sino más bien de la extensión del esqueleto que conviene sacrificar para conseguir probabilidades de éxito, lo cual rara vez permite conservar un miembro útil y, sobre todo, de impedir la recidiva. Sin que pretenda desechar en absoluto la resección de la muñeca, diré que es incomparablemente menos ventajosa que las del hombro y del codo, y para mí entiendo que debe reservarse casi exclusivamente para las lesiones traumáticas, contra las cuales, en general, debe preferirse la resección a la amputación, siempre y cuando aquélla sea posible.

Ignoro qué resultado dará la artrotomía precoz aplicada a las artritis agudas de la muñeca (sólo la he practicado una vez sin resultado manifiesto); pero es lo cierto que la multiplicidad de las serosas expone a una operación incompleta y, por lo tanto, la desinfección es mucho más difícil.

CAPITULO VI

De la mano

La *mano* empieza a nivel del pliegue inferior de la muñeca. He demostrado que una línea transversal que une las dos extremidades de este pliegue en el dorso de la mano pasa sobre el cuello del hueso grande y coincide poco más o menos con la interlínea mediocarpiana; por otra parte, la segunda fila del carpo está tan íntimamente unida a los metacarpianos (excepto el primero), que en realidad estas dos partes constituyen una sola pieza que se mueve sobre la primera fila del carpo, de modo que la mano se compone en realidad de la segunda fila del carpo, los cinco metacarpianos y los dedos.

Desde el punto de vista quirúrgico, la mano comprende dos porciones: *porción metacarpiana* y *porción digital*.

Porción metacarpiana de la mano

Hemos de considerar en ella: una cara anterior, cara palmar o palma de la mano; y otra posterior, cara dorsal o dorso de la mano. Estudiaré sucesivamente las dos caras y en seguida el esqueleto de la porción metacarpiana.

CARA PALMAR O PALMA DE LA MANO

En el centro de la *palma de la mano* existe una depresión llamada *hueco de la mano*, hueco que está circunscrito por eminencias situadas: una hacia arriba y afuera, es la *eminencia tenar;* y la otra hacia arriba y adentro, es la *eminencia hipotenar*. Estas dos eminencias, que casi por la parte superior se tocan formando el *talón de la mano*, divergen, dirigiéndose una hacia el borde externo radial y la otra hacia el interno o cubital. El hueco de la mano está limitado inferiormente por tres pequeñas abolladuras que coinciden con los tres espacios interdigitales, no conteniendo otra cosa que grasa, mientras que las dos eminencias sobredichas contienen órganos cuyo estudio exige la subdivisión de la palma de la mano en una parte media y dos laterales.

En la palma de la mano se distinguen diferentes pliegues, sobre cuya disposición están basadas todas las ficciones de la quiromancia. De estos pliegues señalaré únicamente tres que, tal como están dispuestos, figuran bastante bien una M. El superior corresponde al movimiento de oposición del pulgar y marca los límites de inserción del músculo adductor; el segundo corresponde a la articulación metacarpofalángica del índice, y el tercero a la articulación metacarpofalángica de los tres últimos dedos.

Empezando la palma de la mano en la raíz de los dedos (fig. 183), las articulaciones metacarpofalángicas están situadas bastante por encima de los instersticios digitales. A pesar de que no coinciden exactamente con la interlínea articular, los dos pliegues inferiores pueden, sin embargo, servir de punto de referencia en la desarticulación de los dedos correspondientes.